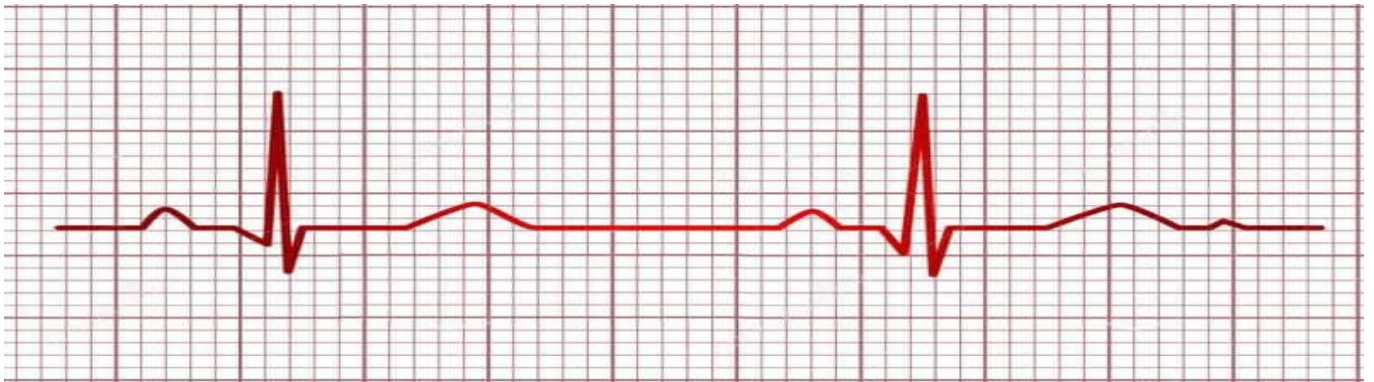


Electrocardiograma

FISIOLOGÍA



Dra. Magali Guadalupe Escarpulli Siu
Yannick Harper Narcia

El ECG es un registro de la actividad eléctrica del corazón. No limitado a la zona de conducción, sino a todo el corazón de forma global.

Con el fin de facilitar la comprensión del registro electrocardiográfico hay que partir de la base de que la célula miocárdica en situación de reposo es eléctricamente positiva a nivel extracelular y negativa a nivel intracelular. Cualquier estímulo produce un aumento de permeabilidad de los canales de sodio, que conlleva a que se cambie la polaridad, siendo positiva intracelularmente y negativa extracelularmente. (Despolarización). Posteriormente vuelve a su polaridad inicial. (Repolarización)

Este proceso se inicia en un punto de la membrana de la célula miocárdica y de forma progresiva se va extendiendo por toda ella hasta que está despolarizada por completo. Inmediatamente se va produciendo la repolarización secuencial de aquellas zonas que se habían despolarizado previamente.

Este movimiento de cargas se puede representar por un vector, que de manera convencional apunta hacia la región de carga positiva.

Si registramos la actividad eléctrica por un electrodo, inicialmente obtendremos un trazado ascendente al aproximarse la corriente de despolarización hacia el mismo, para posteriormente obtener una deflexión brusca (deflexión intrínseca) seguido de un trazado descendente al alejarse la corriente de despolarización. Lo mismo ocurre con la corriente de repolarización. Cuando la célula se encuentra en reposo el registro es el de una línea isoelectrónica.

El estímulo eléctrico se origina en el nodo sinusal, cerca de la desembocadura de la vena cava superior, desde ahí progresa por la aurícula derecha seguido de la aurícula izquierda, llegando al nodo aurículo ventricular, donde sufre el retraso fisiológico de la conducción, que permite que primero se contraigan ambas aurículas y posteriormente llegue el impulso a ambos ventrículos. La despolarización continua por el haz de Hiss, progresando por el septum, pared libre de ambos ventrículos y bases secuencialmente.

La despolarización va de endocardio a epicardio. La repolarización auricular se produce a la vez que se despolarizan los ventrículos. La despolarización ventricular en lugar de iniciarse en el endocardio, como se esperaría, se inicia en epicardio, debido a que durante la sístole se produce un pequeño periodo de isquemia fisiológica en el endocardio por el colapso parcial de las arterias que lo nutren que vienen desde el epicardio, lo que favorece que se inicie la repolarización en el epicardio.

EQUIPO DE REGISTRO:

Consiste en unos cables o electrodos y un aparato de registro.

Los electrodos se colocan en la piel del enfermo, en localizaciones predeterminadas de manera universal, de modo que nos permite obtener registros comparables entre si.

Con los cables correctamente colocados podemos obtener 12 derivaciones

De modo que cada derivación es como si fuese una ventana desde la que nos asomamos y obtenemos una vista parcial de un objeto, cada vista nos aporta algo diferente que no aportan las demás, pero a su vez, teniendo en cuenta todas las vistas, obtendremos una idea completa del objeto.

Disponemos de un total de 10 cables para obtener las 12 derivaciones, de manera que habrá derivaciones bipolares (si comparan un electrodo (positivo) con otro(negativo)) y monopolares, que comparan un electrodo positivo con 0.

Derivaciones del plano frontal o de los miembros: I, II, III,(bipolares) y aVR, aVL, aVF.(monopolares)

Se obtienen a partir de cuatro cables, que se colocan cada uno en una extremidad. De manera que I, II y III describen un triángulo equilátero o triángulo de Einthoven, que está formado por las piernas y los brazos, con el corazón en el centro:

-I se considera el brazo izquierdo como positivo y el derecho como negativo.

-II se considera pierna izda. positiva y brazo dcho negativo.

-III se considera pierna izquierda positiva y brazo izqdo negativo.

Las derivaciones monopolares se localizarían en los vértices de dicho triángulo.

La Ley de Einthoven dice que el potencial de II debe ser igual a la suma de los potenciales de I y III, en caso de no cumplirse estaríamos ante una mala colocación de los electrodos. Se pueden desplazar los ejes de las derivaciones de los miembros al centro del triángulo que forman, obteniendo un sistema de referencia hexaxial, quedando separado cada eje 30 grados del contiguo, permitiendo dar una orientación espacial del vector resultante de la actividad eléctrica del corazón.

Derivaciones precordiales: Son todas monopolares. Van de V1 a V6.

V1: 4o espacio intercostal, línea paraesternal derecha.

V2: 4o espacio intercostal, línea paraesternal izquierda.

V3: mitad de distancia entre V2 y V4

V4: 5o espacio intercostal, línea medioclavicular.

V5: 5o espacio intercostal, línea axilar anterior V6: 5o espacio intercostal, línea axilar media.

También se pueden registrar las mismas derivaciones precordiales en el lado derecho (casos especiales) nombrándose V3R, V4R, V5R, V6R.

El registro electrocardiográfico se realiza sobre papel milimetrado, formado por cuadrados de 1mm de lado, con línea de doble grosor cada 5 cuadrados (5mm).

Nosotros podemos calibrar el electrocardiógrafo tanto en lo que respecta al voltaje(o amplitud) como a la velocidad de registro. Hay unos parámetros estándar que son los que debemos utilizar para poder comparar registros.

En lo que respecta a la velocidad, la estándar es de 25 mm/sg, de manera que 1 mm equivale a 0.04 sg y 5 mm a 0.2 sg. Si el registro se realiza de 50 mm/sg 1 mm equivaldría a 0.02 sg. Con respecto al voltaje, éste se mide en sentido vertical, de forma estándar se programa de modo que 1 mV sea igual a 10 mm, por lo que una onda R de 5 mm corresponde a 0.5 mV. Sus modificaciones repercuten directamente en los valores absolutos registrados.

ELECTROCARDIOGRAMA NORMAL:

Lo comentaremos basándonos en la correlación entre el registro electrocardiográfico con la actividad eléctrica normal del corazón.

En el ECG normal nos encontramos con una primera onda, Onda P, que corresponde a la despolarización de ambas aurículas, derecha e izquierda superpuestas. El estímulo se frena en el nodo AV, por lo que durante este tiempo no se registra actividad eléctrica, para seguidamente iniciar la despolarización ventricular, dando lugar al complejo QRS,

que se sigue de otro período isoeléctrico, para finalizar con la onda T de repolarización ventricular. Por consiguiente tenemos:

ONDAS:

- P: despolarización auricular
- QRS: despolarización ventricular, su duración normal es de 0.06 a 0.1 sg siendo:
 - . Q: primera onda negativa antes de la primera onda positiva.
 - . R: toda onda positiva. Si existe una segunda onda positiva la llamamos R´.
 - . S: toda onda negativa después de una onda positiva.
 - . QS: complejo totalmente negativo.
- T: de despolarización ventricular.
- U: pequeña onda que sigue a la onda T, de significado incierto.

La repolarización auricular cae dentro del QRS.

La onda T es inicialmente de la misma polaridad que el QRS, siendo habitualmente negativa en aVR y positiva en el resto, aunque puede ser negativa en V1 y en III sin que indique patología. En los niños la onda T suele ser negativa de V1 a V4, hasta los 10-15 años en que pasa a positiva.

INTERVALOS:

- Intervalo PR o PQ: desde el inicio de la onda P al inicio del complejo QRS. Lo forman la onda P y el segmento PR. Su duración normal es menor de 0.2 sg y mayor de 0.12 sg. Corresponde al período que va desde el comienzo de la despolarización auricular, hasta el comienzo de la de la activación ventricular, por lo tanto representa fundamentalmente el retraso fisiológico de la conducción que se lleva a cabo en el nodo AV (segmento PR).
- Intervalo QT: desde el inicio del QRS hasta el final de la onda T. Es proporcional a la frecuencia cardíaca, acortándose al aumentar la ésta, ya que al aumentar la frecuencia cardíaca se acelera la repolarización, por lo que se acorta el QT. El QTc ó QT corregido en base a la frecuencia cardíaca se calcula por la siguiente fórmula:

$QTc = QT \text{ medio (sg)} / \sqrt{\text{intervalo RR previo}}$.

El QTc normal debe ser < 0.44 , que equivale a que el QT sea menor que la mitad del intervalo RR previo cuando la frecuencia cardíaca se encuentra entre 60 y 90.