



PASIÓN POR EDUCAR

**NOMBRE DEL ALUMNO:** Luis David  
Cano Hernández

**NOMBRE DEL PROFESOR:** Romeo  
Suarez Martínez

**NOMBRE DEL TRABAJO:** Caso clínico

PASIÓN POR EDUCAR

**MATERIA:** Urgencias medicas

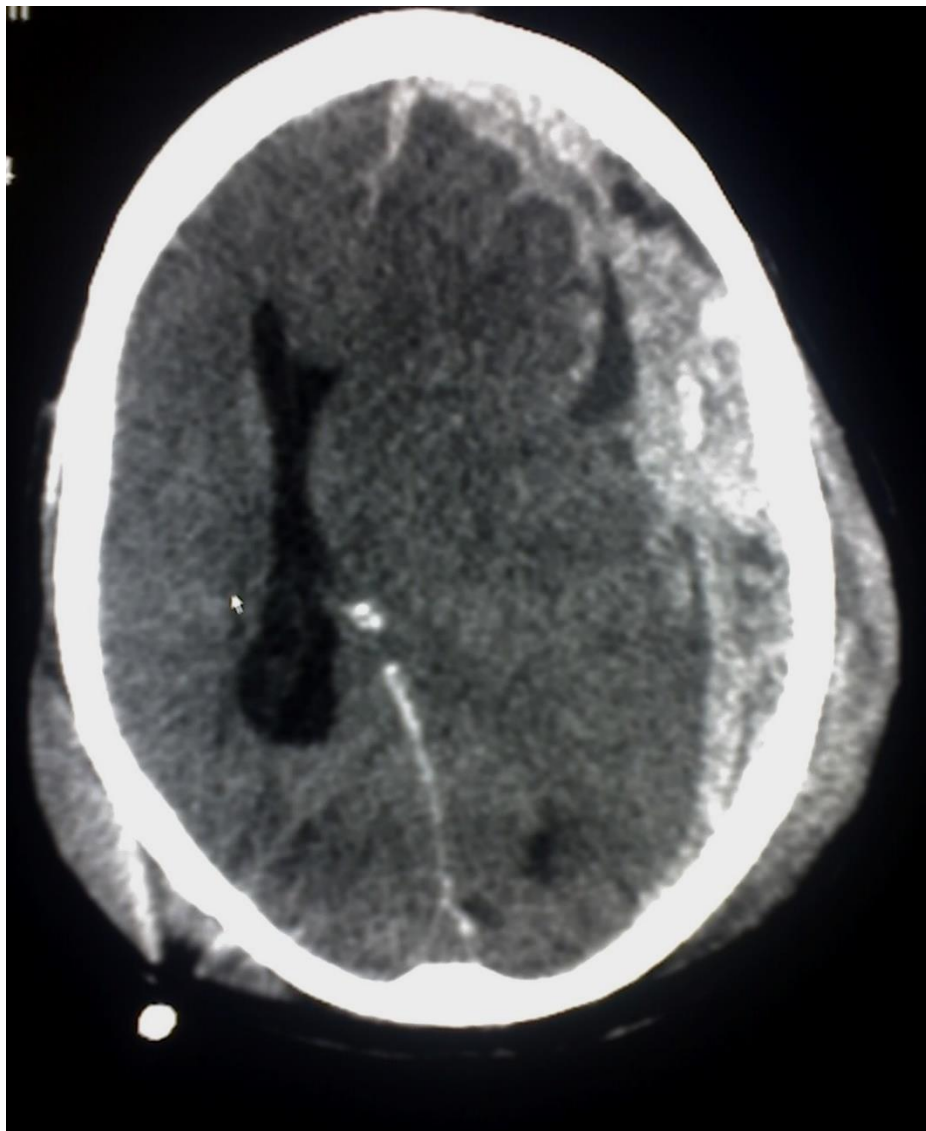
**GRADO:** 8º B

Se trata de paciente masculino de 38 años de edad, es llevado al servicio de urgencias por paramédicos de la Cruz Roja, posterior a haber sufrido accidente en motocicleta, sin uso de casco de seguridad, se desconoce cinemática del trauma.

A su ingreso realizas exploración, identificas al paciente con aliento etílico, con una herida en cráneo en región parietal de aproximadamente 7cm, se encuentra somnoliento, presenta apertura ocular al dolor, sonidos incomprensibles y localiza el dolor. Las pupilas se encuentran isocóricas hiporreflexias, resto de la exploración normal, sin embargo durante su estancia presenta una crisis convulsiva tónico clínica generalizada.

Signos vitales FC 105x' FR 22x' TA 120/70mmhg TEMP 36C peso 88kg talla 168cm

Realizar una TAC de cráneo posteriormente. Se anexa imagen



Responde lo siguiente:

**1. ¿Qué tipo de TCE es por Glasgow y por qué?**

- Se trata de un TCE moderado, ya que el paciente tiene 9 puntos de Glasgow (2 puntos de respuesta ocular, 2 puntos de respuesta verbal y 5 puntos de respuesta motora), y según la clasificación de TCE por Glasgow de 9-12 puntos se considera TCE moderado.

**2. ¿Qué tipo de lesión se observa en la TAC cráneo?**

- Es un hematoma subdural ya que se encuentra entre la duramadre y la aracnoides.

**3. ¿Qué medicamento manejarías para las crisis convulsivas y a que dosis?**

- Fenitoína 15mg/kg IV dosis de impregnación y 5 mg/kg dosis cada 8 horas.