



Universidad del Sureste

Escuela de Medicina

Escalas

Nombre del alumno: Ana Ingrid Gordillo Mollinedo

Nombre de la asignatura: Análisis en la Toma de Decisiones

Semestre y grupo: 8°B

Nombre del profesor: Darío Cristiaderit Gómez Gutierrez

Comitán de Domínguez, Chiapas a: 29 de mayo de 2021

Esca la de Apgar.

Se debe valorar al minuto y a los 5 min. de nacer.

Signos	0 puntos	1 punto	2 puntos
Apariencia color.	Azul o pálido	Cuerpo rosado con extremidades azules	Rosado
Pulsos/FC	Ausencia de latido	<100 lpm	>100 lpm.
Gesto Inmibilidad reflejo.	Sin respuesta	Quejido, mueca	Tos, estornudo, llanto
Actv./tono muscular	Flácido	Extremidades algo flexionadas	Mov. activo.
Respiración.	Ausente	Lenta, irregular	Buena, llanto.

Asfixia

- Leve: 6-7 puntos
- Moderado: 4-6 puntos.
- Severa: <4

Normal

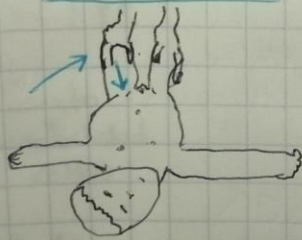
7-10 puntos

Displasia congénita de Cadera.

Diagnóstico clínico: Barlow (+) Ortolani (+) y abducción limitada.

Barlow

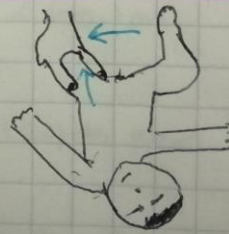Abducción de la cadera y presión posterior
Loxa la cadera



Ortolani

Abducción de cadera y presión anterior.

Reposiciona la cadera



IV intraventricular, +/- sangrado difuso.

ADAs - Cog.

Puntuación 0-70
0 → Sin deterioro
70 → Deterioro severo.

Aspectos evaluados

- Repetición de palabras.
- Reconocimiento de palabras.
- Denominación de objetos y dedos de la mano.
- Órdenes.
- Praxis constructiva.
- Praxis ideacional.
- Orientación.
- Recuerdos de las instrucciones del test.
- Capacidad de lenguaje hablado.
- Comprensión del lenguaje hablado.
- Dificultad para encontrar palabras.

Puntuación

- 0-10
- 0-12
- 0-5
- 0-5
- 0-3
- 0-5
- 0-5
- 0-8
- 0-3
- 0-5
- 0-5
- 0-5
- 0-3

Escala de Fisher

- I Sin evidencia de sangrado en cisternas ni ventrículos.
- II Sangre difusa fina, con una capa $< 1\text{mm}$ en cisternas medida verticalmente.
- III Coágulo grueso cisternal, $> 1\text{mm}$ en cisternas, medida verticalmente.
- IV Hematoma intraparenquimatoso, hemorragia intraventricular, + / - sangrado difuso.

Escala de Glasgow.

Parámetro	Descripción	Valor
Apertura ocular	Espontánea	4
	voz	3
	dolor	2
	ninguna	1
Respuesta verbal	Orientada	5
	Confusa	4
	Inapropiada	3
	Sonidos ninguna	2 1
Respuesta motriz	Obedece	6
	localiza	5
	retirada	4
	flexión	3
	extensión ninguna	2 1

Escala de Cincinnati

Para evaluación de probable EVC en el medio prehospitalario

①

Desviación de la comisura labial.

②

Debilidad de extremidad superior.

③

Alteración en el habla.

Escala de Glasgow

Escala de Barthel

Actividades básicas de la vida diaria.

Parámetro	Situación del paciente	Puntuación
Comer	- Totalmente independiente.	10
	- Necesita ayuda para cortar carne, el pan.	5
	- Dependiente.	0
Lavarse	- Independiente: entra y sale solo del baño.	
	- Dependiente.	
Vestirse	- Independiente: capaz de ponerse y de quitarse la ropa, abotonarse, atarse los zapatos.	10
	- Necesita ayuda.	5
	- Dependiente.	0

ERM

Nivel

Grado de incapacidad.

0	Asintomático	—
1	Muy leve.	Pueden realizar tareas y actividades habituales sin limitaciones previas, pero pueden valerse a sí mismos.
2	Leve	Incapacidad para realizar algunas actividades.
3	Moderada	Requieren algo de ayuda, pero pueden caminar solos.
4	Moderam. grave.	Dependientes para actividades básicas de la vida diaria, pero sin necesidad de su supervisión continuada.
5	Grave	Totalmente dependientes. Requieren asistencia continua.
6	Muerte.	—

Escala de Barthel

Escala de Fisher

- I Sin evidencia de sangrado en cisternas ni ventrículos.
- II Sangre difusa fina, con una capa $< 1\text{mm}$ en cisternas medida verticalmente.
- III Coágulo grueso cisternal, $> 1\text{mm}$ en cisternas, medida verticalmente.
- IV Hematoma intraparenquimatoso, hemorragia intraventricular, +/- sangrado difuso.

Escala de Cincinnati

Para evaluación de probable EVC en el medio prehospitalario

①

Desviación de la comisura labial.

②

Debilidad de extremidad superior.

③

Alteración en el habla.

Escala de Glasgow

