



UNIVERSIDAD DEL SURESTE

ESCUELA DE MEDICINA

“CASO CLINICO”

Materia: URGENCIAS MEDICAS

Presenta: Melanny Guadalupe Román Salazar

Dr. Romeo Suarez Martínez

Semestre: 8°

Grupo: “A”

Comitán de Domínguez, Chiapas a 22 de marzo del 2021

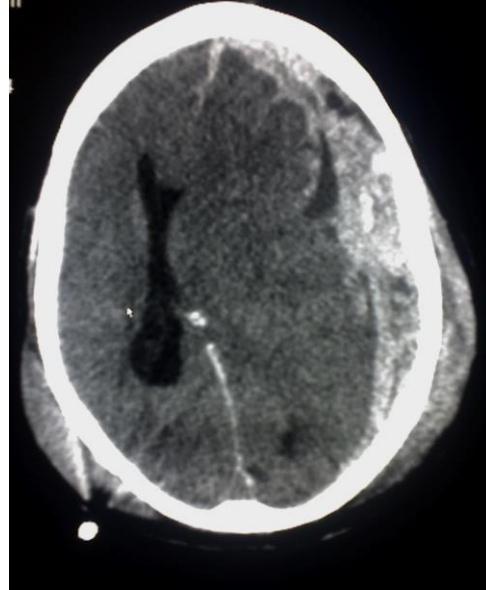
CASO CLINICO

Se trata de paciente masculino de 38 años de edad, es llevado al servicio de urgencias por paramédicos de la Cruz Roja, posterior a haber sufrido accidente en motocicleta, sin uso de casco de seguridad, se desconoce cinemática del trauma.

A su ingreso realizas exploración, identificas al paciente con aliento etílico, con una herida en cráneo en región parietal de aproximadamente 7cm, se encuentra somnoliento, presenta apertura ocular al dolor, sonidos incomprensibles y localiza el dolor. Las pupilas se encuentran isocóricas hiporreflexias, resto de la exploración normal, sin embargo durante su estancia presenta una crisis convulsiva tónico clónica generalizada.

Signos vitales FC 105x' FR 22x' TA 120/70mmhg TEMP 36C peso 88kg talla 168cm

Realizar una TAC de cráneo posteriormente. Se anexa imagen



Responde lo siguiente:

1. ¿Qué tipo de TCE es por Glasgow y por qué?

- Glasgow 2+2+5 TCE moderado.
- ¿Por qué? : Presenta apertura ocular al dolor (2 puntos), sonidos incomprensibles (2 puntos), y localiza el dolor (5 puntos)
- Total: 9 TCE moderado.

2. ¿Qué tipo de lesión se observa en la TAC cráneo?

- Hematoma subdural agudo, en la región fronto-temporal con desviación de la línea media y desplazamiento de ventrículos, se observa además hematoma de galeal en región parietal de ambos lados.

3. ¿Qué medicamento manejarías para las crisis convulsivas y a que dosis?

- impregnación 1500mg en dosis única I.V diluido en 500 ml de Sol. Salina
- Mantenimiento: 250mn c/8 horas