



Nombre del alumno:

Nancy Carolina Gusmán Santiz

Nombre del profesor:

Dr. Romeo Suarez Martínez

Nombre del trabajo:

Caso clinico

Materia:

Urgencias médicas

Grado:

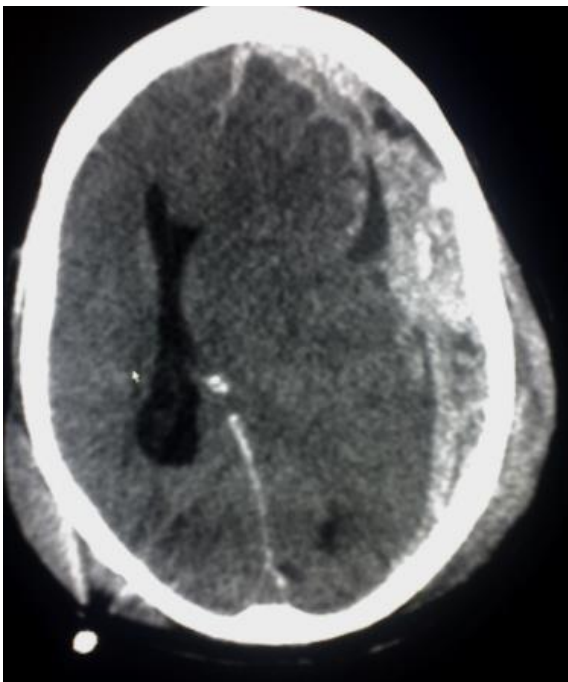
8°B

Caso clínico

Se trata de paciente masculino de 38 años de edad, es llevado al servicio de urgencias por paramédicos de la Cruz Roja, posterior a haber sufrido accidente en motocicleta, sin uso de casco de seguridad, se desconoce cinemática del trauma.

A su ingreso realizas exploración, identificas al paciente con aliento etílico, con una herida en cráneo en región parietal de aproximadamente 7cm, se encuentra somnoliento, presenta apertura ocular al dolor, sonidos incomprensibles y localiza el dolor. Las pupilas se encuentran isocóricas hiporreflexias, resto de la exploración normal, sin embargo durante su estancia presenta una crisis convulsiva tónico clínica generalizada.

Signos vitales FC 105x´ FR 22x´ TA 120/70mmhg TEMP 36C peso 88kg talla 168cm



Responde lo siguiente:

1. ¿Qué tipo de TCE es por Glasgow y por qué?

TCE moderado, presenta una puntuación 9, se le otorga 2 puntos a lo ocular, 2 a lo verbal y 5 a lo motor. Y también podría considerarse así por los demás datos agregados que presenta el paciente.

2. ¿Qué tipo de lesión se observa en la TAC cráneo?

Hematoma subdural, podemos apreciar de igual manera un patrón o imagen en media luna

3. ¿Qué medicamento manejarías para las crisis convulsivas y a que dosis?

Fenitoína

100 mg cada 8 hras IV.

