

ANATOMIA DEL APARATO REPRODUCTOR FEMENINO

Medicina humana

Dra. Carmen del Rosario Hernández

PRESENTA:

Andrés Alonso Cancino García

GRUPO, SEMESTRE y MODALIDAD:

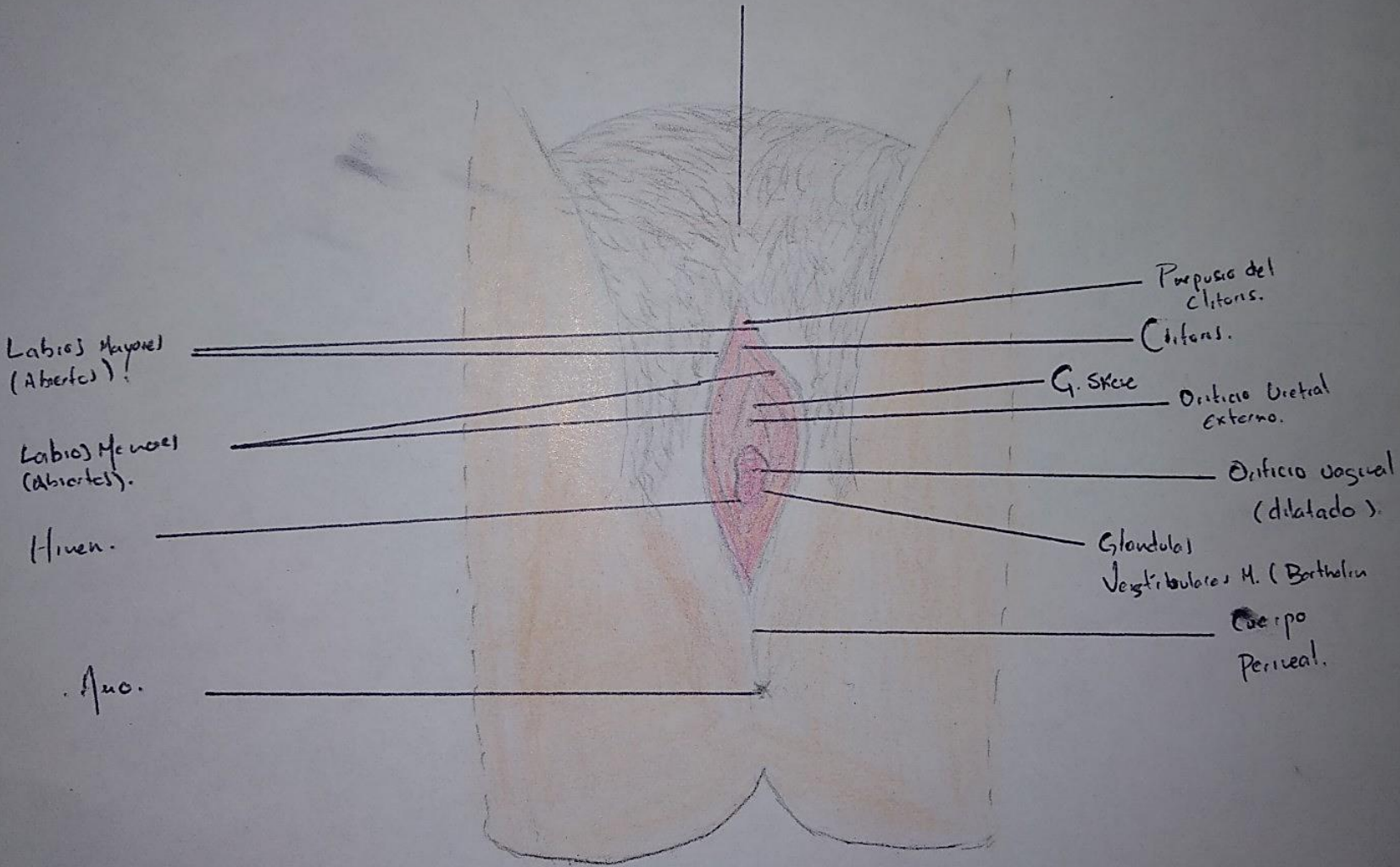
6to Semestre Y Grupo B, Ginecología Y Obstetricia

Comitán de Domínguez, Chiapas

Fecha: 20/02/2020

APARATO REPRODUCTOR
FEMENINO EXTERNO

Monte del pubis



A.A.C.G

APARATO REPRODUCTOR FEMENINO EXTERNO

Sintesis del Pubis

Musculo isquio cavernoso

Bulbo del vestibulo

Musculo superficial transverso
del penie

Estimulo anal
externo

COXIS

clitoris

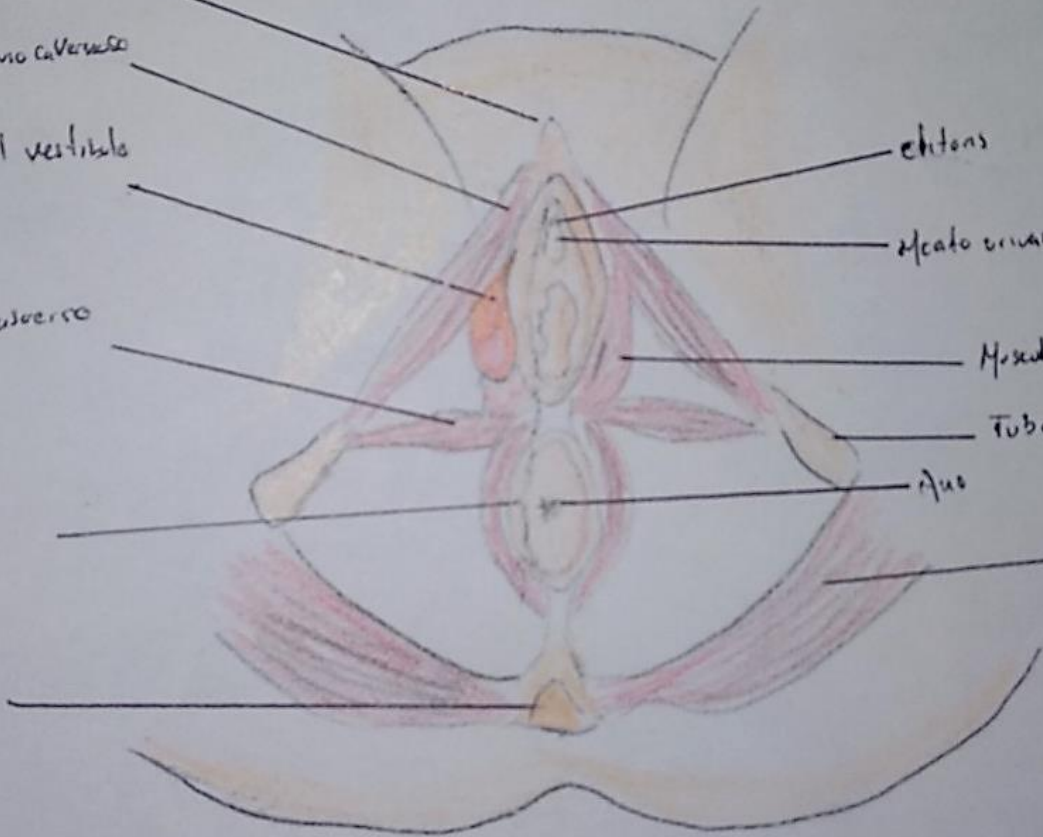
Meato urinario

Musculo bulbo cavernoso

Tuberosidad isquiatica

Ano

Musculo gluteo
mayor



H.A.C.G.