



**Universidad del Sureste**  
**Escuela de Medicina**

## **Encefalitis autoinmune**

---

**Materia: Neurología**  
**Docente: José Luis Gordillo Guillen**  
**Integrante: María del Pilar Álvarez Sánchez**  
**Semestre: 6º "A"**

# ENCEFALITIS AUTOINMUNE

## DEFINICIÓN

- INFLAMACIÓN DEL CEREBRO CAUSADA POR AGENTE.

## GENERAL

- 20% DE CASOS DE ENCEFALITIS
- 1000 CASOS / AÑO
- BENIGNO - CON TRATAMIENTO ADECUADO
- > NIÑOS Y ADULTOS JUVENES.

## SÍNDROMES CLÍNICOS

mas reconocible s =

- ENCEFALITIS LINGICA.
- POR NMDA -R. (RECEPTOR DE N-METIL D-ASPARTATO).

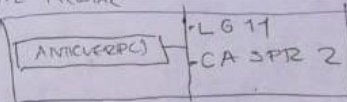
LG11 = afectan a pacientes de edad avanzada y < 40 años

- MANIFESTACIONES =
- CONVULSIONES DISTÓNICAS FALCIFORMES
  - MOV. ESPIRÁLICO (BOZO / MIRA)
  - ENCEFALITIS / HIPOMIEMIA

## ENCEFALITIS LINGICA

REFLEJA = INFLAMACIÓN DEL LÓBULO TEMPORAL MEDIAL

- MANIFIESTA =
- CAMBIO EN COMPORTAMIENTO
  - CONVULSIONES
  - DEF. DE MEMORIA




## CASPR 2

- SNC / PERIFÉRICO
- TRASTORNOS DE MEMORIA
- SUEÑOS
- HIPEREXCITABILIDAD

PELIGRO DE CAMBIO DE SEN. ATANÁSITICA EN FAVOR A CASPR 2 - LG11

SE HA INFERIDO LA POSIBILIDAD DEL VGKC (mipin). EN AUSENCIA



## TRATAMIENTO

- ANTICUERPO
- CORTICOSTEROIDES IV
  - COMBINADOS CON INMUNOGLOBULINA IV
  - INTERCAMBIO DE PLASMA.
  - NO RESPONDE → CICLOFOSFAMIDA / RITUXIMAB
  - RECUPERACIÓN - OLIVIO

# ENCEFALITO LIMFAR

- > NIÑOS Y ADULTOS JÓVENES
- PREDOMINIO FEMENINO 4:1
- ASOCIADO A TERATOMA OVARIO  
< ANEPLASIA NEURÓLICA >
- DESENCAMADA POR HSV

## Manifestaciones

- CONVULSIONES
- TRASTORNO DE MOV. (DOLINECIA / COREA)
- < CONCIENCIA
- DISFUNCIONES AUTÓNOMAS

~ OTRAS SINDROMAS ASOCIADOS CON ANTICUERPOS CONTRA RECEPTOR

- GABA<sub>A</sub>
- AMPA<sub>2</sub>
- DPPX

## DIAGNOSTICO

- PRESENTAN SINTOMAS DE ENCEFALITO.
- NEUROIMAGEN / FUNCION LIMFAR
- EXCLUIR VHS < ACICICLIR.
- BALDESA ROJA =
  - PREDOMIO FEMENINO
  - PROGRESION RAPIDA
  - TRASTORNO DEL MOVIMIENTO
  - SIGNOS NEUROLÓGICOS TOTALES
  - CONVULSIONES
  - HIPONATREMIA INEXPLICABLE
- CONSIDERAR EA

## CRITERIOS

- APARICION SUBAGUDA (C3-MOS).
- UNO =
  - < HALLAZGOS ROCHE
  - < CONVULSIONES.
- PLEOCITOSIS
- RM - ENCEFALITO
- C

[ LCR ] < DEBEN MOSTRAR LINFOCITOS >

- ELECTROENCEFALOGRAFIA < PUEDE VER EPO CONVULSIVO. > CARACTERISTICO = CERILLO DELTA EXTREMO.
- PRUEBAS DE INMUNOFLORESCENCIA.
- TOMOGRAFIA COMPUTARIZADA.
- ECOGRAFIA < OVARIO TESTICULO >