



Universidad del Sureste

Escuela de Medicina

encefalitis autoinmune
Materia: neurologia
ALUMNO: VALENTE TRUJILLO SANDOVAL
Semestre: 6º "A"
21/04/2021

Actualización sobre el diagnóstico y manejo de la encefalitis Autoinmune

- 20% casos de encefalitis

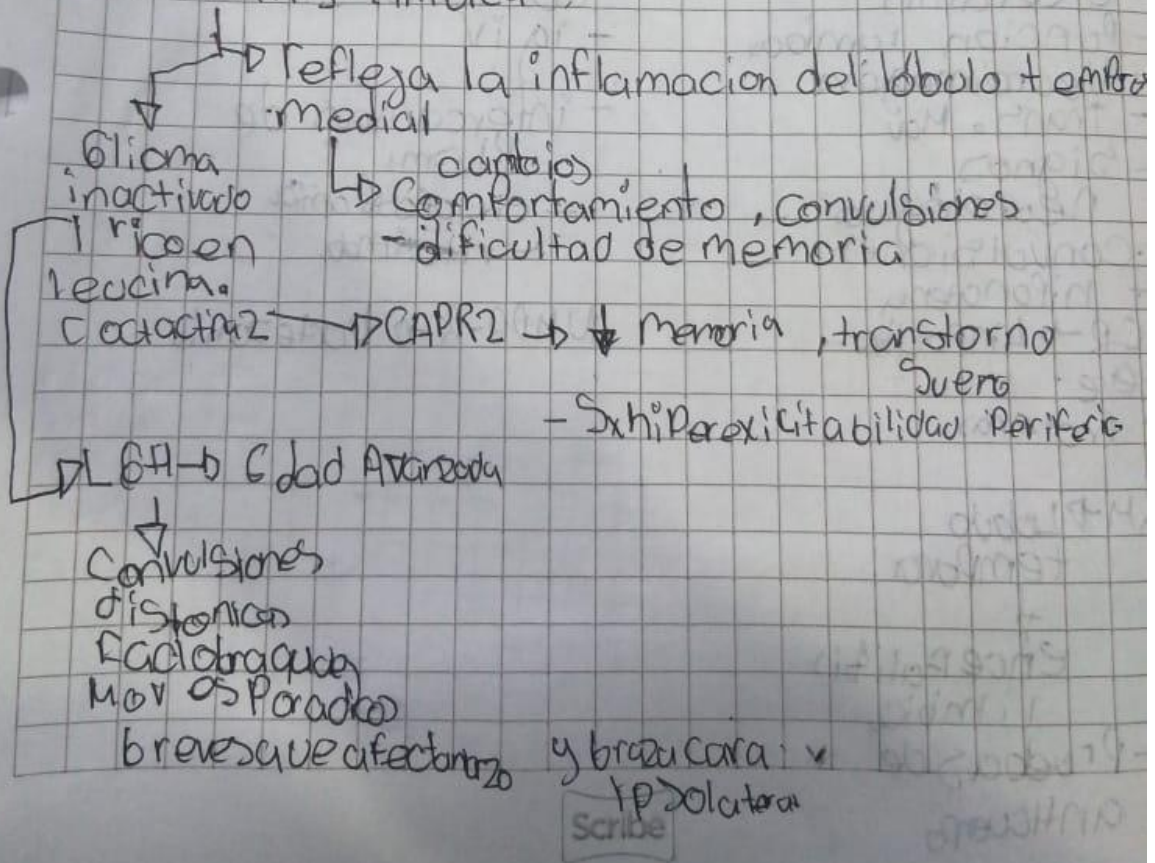
Síndrome clínico

- Anticuerpo involuntario

→ Encefalitis límbica

→ Encefalitis Por NMDA-R (receptor de N-metil-D-asf)

Encefalitis límbica



Encefalitis por NMDA-R

Afecta ↑ niños y adultos ^{jóvenes} mayor

↑ Femenino 4:1

- teratoma ovárico 1/2 mujeres

- Psicóticas o afectivas

- convulsiones, trastorno de movimiento

- Desempeñada Encefalitis por virus del herpes simple

Diagnostico

- Síntomas de encefalitis
- Porción lobar
- Neuroimagen
- Trans. Mx
- Signos neurológicos
- Convulsiones
- hiponatremia

LCR → Linfocitos
leve

↑ Proteínas

RM → Lóbulo temporal

↓
encefalitis límbica

- Pruebas de anticuerpo

Manejo

- ↓ anticuerpos
- corticoides iv
- ig iv
- intercambio de plasma
- ciclofosfamida
- rituximab.

NMDA-R → bortezomib