



Universidad del Sureste

Escuela de Medicina

Encefalitis viral(video)
Materia: neurologia
ALUMNO: VALENTE TRUJILLO SANDOVAL
Semestre: 6º "A"
21/04/2021

Encefalitis Viral (Video)

- Afásico
- Piramidal

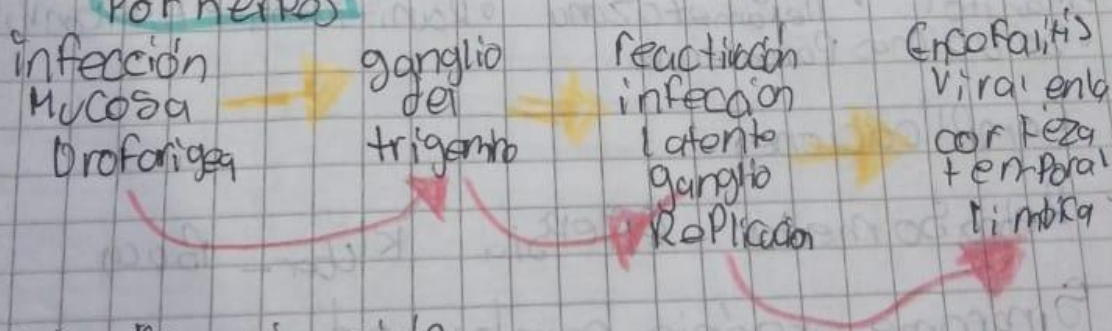
Es una infección aguda del Parénquima Cerebral con fiebre, cefalea, déficit neurológico y actividad epiléptica, focal o generalizada.

La causa más frecuente es el Herpes simple del tipo 1

Otros virus: La Crosse, San Luis, Japonesa, Agentes Rocky Mountain West Nile Virus

- Factores Predisponentes:
 - Inmunocomprometidos Por SIDA - DM,
 - uso esteroides Rituximab
 - Encefalomielitis Postinfección
 - Encefalitis con Ag NMDA Paraneoplasia

Por Herpes



• 70% reactivación

Cuadro clínico

- cefalea generalizada
- Fiebre
- Confusión
- ertisis
- Déficit focal como Afásico o hemiparesis
- Convulsiva
- Psicosis

Diagnostico

- Neuroimagen: Resonancia Magnética
- Electroencefalografía: Patron Periodico
- Examen del LCR: ↑ Presion, Pleocitosis linfo-citica, ↓ de Ho a H00 células, Moderada elevación de proteina glucosa normal, levemente disminuida
 - Cél rojas ↓
 - citoquimico normalPCR

tratamiento

- Aciclovir 10 mg/kg cada 8hrs por 2 a 3 semanas
- Mantol • Dexametazona • Ranitidina • Anticonvulsivos
- Soluciones Parenterales

Complicaciones

Retraso mental • Epilepsia • Kler - Bucy

Sindrome organico cerebral • demencia
muerto