



**Universidad del Sureste
Escuela de Medicina**

TCE

**Materia: Neurología
Docente: José Luis Gordillo Guillen
Integrante: María del Pilar Álvarez Sánchez
Semestre: 6º "A"**

TRAUMA CRANEOENCEFÁLICO

DIAGNÓSTICO

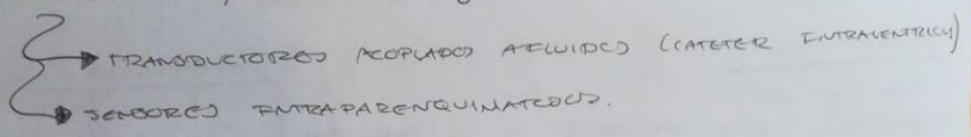
• NEUROIMAGEN

↳ TOMOGRAFIA COMPUTARIZADA

- DIAGNÓSTICO
- PRONÓSTICO
- EVOLUCIÓN
- RESPUESTA A TERAPIA

CLASIFICAR LESIONES =
 GRACA
 MARSHALL

• MONITORIZAR PIC { EVITAR DETERIORO



TRATAMIENTO

• LUGAR ACCIDENTE

- ORIENTAR DATOS SECUNDARIOS
 - HEMORRAGIAS
 - BRONCOPNEUMONIA
 - HIPOTENSIÓN
 - COLETA
 - OXIGENO

• TRANSPORTE

- ROR - TRANSLADO
- POSICIÓN SUPINA CON CUJAS

• SALA URGENCIAS

- PARÁMETROS SISTÉMICOS NEUROLÓGICOS / RX
- TAC
- 48 hrs.

- ~ HIPOXIA Cerebral → VENTILACIÓN MECÁNICA 24hrs.
- ~ HEMORRAGIA SUBARACNOIDEA → CABEZA 20°C
- ~ CONTROL DE COMPLIANCE → CABEZA 20°C
- ~ EDEMA → CONTROLADO!?
- 1) RESTRICIÓN VOLUMEN 500 - 1.200 ml
- 2) NO REG. VITREMA O DETERIORO = PERCEPCIÓN DE 0.5 ml/kg/h. SUELO SALINO 9%.
- ~ CONTROL DE PIC
 - PREMIE DE LCR
 - REHIDRATACION CMMETOL 20%.
 - HIPERVENTILACIÓN
 - COMA FARMACOLÓGICO → PENTOPRIBITAL 10mg/kg en 30m
 - CRANIECTOMIA DESCOMPRESIVA. (> 30mmHg)
 - CONTROL METABÓLICO.

TRAUMA CRANEOENCEFALICO

DEFINICIÓN

ALTERACIÓN CEREBRAL SECUNDARIA A UNA LESIÓN TRAUMÁTICA EN CABEZA

INCIDENCIA = 200 / 100,000

PRESENCIA DE =

- ACT. DE CONSCIENCIA
- CAMBIOS NEUROLÓGICOS
- FRACTURA / LESIÓN DE CRÁNEO

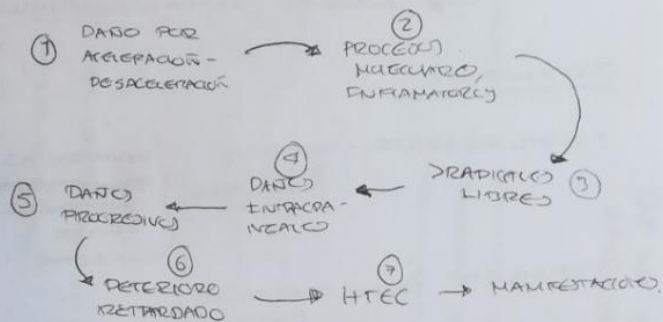
- PRODUCTO DE LESIÓN DE FUERZA EXTERNA
- DAÑO ESTRUCTURAL

- MECÁNICA
- QUÍMICA
- TÉRMICA - ELÉCTRICA

EPIDEMIOLOGÍA

- 200 / 100,000
- RELACIÓN 2:1 > HOMBRES.
- EDAD = 15 - 30 AÑOS
- ETIOLOGÍA = > ACCIDENTES DE TRANSITO
- MORTALIDAD = 19 / 100,000 MUNDIAL

FISIOPATOLOGÍA



LESIONES ESPECÍFICAS

- HEMATOMA EPIDURAL
 - ↳ FORMA DE LENTE
 - ↳ HTEC FOCAL.
 - ↳ REQUIERE DRENAJE

- HEMATOMA SUBDURAL
 - ↳ LESIÓN PLECA VENOSAS
 - ↳ FORMA-SEMILUNA
 - ↳ MORTALIDAD = 60%

- CONTUSIÓN CEREBRAL
 - ↳ 9% DE TCE
 - ↳ MECANISMO = CONTRA-GOLPE
 - ↳ HEMORRÁGICO / NO H.
 - ↳ CTAC = REDONDEADA.

EVALUACIÓN

1) EXPLORACIÓN GENERAL.

2) EXAMEN NEUROLÓGICO - GLASGOW.

3) VALORACIÓN PUPILAR.

MIOSIS	{ CONTRICCIÓN 1-3mm	{ FINCO DE HERNIACIÓN	{ COMPROMISO DE AXONES SIMPÁTICOS
MIDRIASIS	{ MIDRIASIS > 6mm	{ LESIÓN AL III PAR	{ DIFUNCIÓN DE AXONES PARASIMPÁTICOS

4) VALORACIÓN DE MOVIMIENTOS OCULES (INTRÍNSECOS)

LENTOS PROTOPROXIALES	{ DIRECCIÓN
LENTOS CORTICALES	{ DEFECTO - 120