



UNIVERSIDAD DEL SURESTE

ESCUELA DE MEDICINA

MATERIA:

IMAGENOLOGÍA

PROYECTO:

RESEUMEN Y LECTURA

Alumno:

RUSSELL MANUEL ALEJANDRO VILLARREAL (4B)

Docente:

GERARDO CANCINO GORDILLO

LUGAR Y FECHA

Comitán de Domínguez, Chiapas a 20/03/2021

SINDROMES PLEUROPULMONARES, SEMIOLOGIA Y DATOS RADIOLOGICOS (RAYOS X)

En la clínica del aparato respiratorio se entiende por síndrome al conjunto sistematizado de signos obtenidos en la exploración que tiene como base un determinado estado anatomopatológico producido por varias causas. Desde el punto de vista de exploración física, para que las alteraciones del parénquima pulmonar o de la cavidad pleural den origen a un síndrome, coexisten dos condiciones: 1.- la porción dañada en la pleura o en el pulmón debe ser una magnitud suficiente para modificar los signos normales de la exploración. 2.- la lesión debe de estar ubicada en porciones del pulmón cercanas a la pared del tórax para que los cambios puedan ser obtenidos por las maniobras de exploración.

La exploración del paciente neumológico debe incluir, además de la exploración mínima del tórax, realizar la semiología de los signos torácicos y extratorácicos que tienen relación con la enfermedad respiratoria.

Para su estudio se dividen en síndromes pulmonares y síndromes pleurales:

Pulmonares:	pleurales:
-Condensación	-Derrame pleural
-Atelectasia	-Neumotórax
-Rarefacción	-Pleuritis seca
-Cavitario	-Paquipleuritis

Síndrome físico de condensación: Se caracteriza por cambios en el contenido alveolar, normalmente lleno de aire, y cambia por exudado, como: neumonía, tuberculosis o tumores.

- 1.-inspeccion: la movilidad del hemitórax afectado está disminuido por estar alterada la ventilación y modificación de las propiedades elásticas del pulmón.
- 2.-palpación: se corrobora la hipomovilidad, las vibraciones vocales están aumentadas debido a que la condensación convierte al pulmón en un medio más homogéneo y en mejor trasmisor
- 3.-percusión: la sonoridad está disminuida o abolida; es decir, no hay resonancia pulmonar o claro pulmonar; la sonoridad es mate o submate.
- 4.-auscultación: los ruidos respiratorios están aumentados de intensidad y son audibles en la espiración, acompañados de un soplo tubario (a veces), que es un sonido que semeja el paso del aire a través de un tubo, debido que es un ruido bronquial y no participa el murmullo vesicular porque los alvéolos están ocupados por material líquido o semilíquido y esto aumenta la transmisión de los fenómenos vibratorios y, por consiguiente, la transmisión de la voz se ausculta con mayor intensidad en el sitio afectado.
- 5.-fenomenos agregados: estertores alveolares al final de la inspiración, que denotan alveolos parcialmente llenos y estertores bronquioalveolares que no implican daño solo alveolar, sino daño bronquial, así como frote pleural si se agrega irritación de la pleura.

Síndrome físico de atelectasia: Aparece cuando existe obstrucción de un bronquio por diversas causas; el aire que queda en los alvéolos que dependen del bronquio es absorbido por la sangre circulante y se produce un colapso pulmonar. Éste representa la disminución del volumen pulmonar y tiene como consecuencia un aumento de la presión intrapleural, debido a que el espacio pleural permanece hermético; se acompaña del desplazamiento de estructuras vecinas, como el mediastino, la tráquea y el diafragma, hacia el lado afectado, además de que los espacios intercostales se cierran.

1.-inspección: disminución del volumen, retracción de los espacios intercostales, hueco supraclavicular o supraesternal e hipomovilidad del lado afectado.

2.-palpación: corrobora la disminución de los movimientos respiratorios, las vibraciones vocales están disminuidas o ausentes, a veces el ápex podrá palparse desviado hacia el lado afectado.

3.-percusión: mate o submate.

4.-auscultación: abolición de ruidos respiratorios, de la transmisión de la voz, debido a que los ruidos respiratorios se transmiten a través del árbol bronquial y son amortiguados por la obstrucción. En el aspecto clínico, este síndrome se parece al de derrame pleural, en el que la radiografía de tórax es indispensable para determinar el diagnóstico.

Síndrome físico cavitario: existe cuando hay una destrucción del perenquima pulmonar con formación de una cavidad (esta debe ser de tamaño suficiente para poder detectarse clínicamente). Este síndrome puede aparecer en absceso pulmonar, caverna por tuberculosis, quiste pulmonar y bulas por destrucción del parénquima pulmonar.

1.-inspección: disminución de los movimientos respiratorios del lado afectado.

2.-palpación: corrobora la disminución de los movimientos del tórax del lado afectado.

3.-percusión: mate.

4.-auscultación: existe un soplo anfórico o soplo cavitario (ruido que semeja al producido por la corriente de aire que pasa por la boca de una botella al dirigir horizontalmente el flujo de aire. El sonido es más grave entre más grande sea la cavidad y cambia conforme el tamaño de la cavidad y se llena de secreciones. Cuando la cavidad está rodeada de inflamación o neumonitis se comporta como síndrome de condensación pulmonar.

Síndrome físico de rarefacción: es característicos en los pacientes con enfisema pulmonar y que tiene tórax en tonel; corresponde a la distensión permanente del parénquima pulmonar con atrapamiento de aire y ruptura de las paredes alveolares.

1.-inspección: tórax aumentado de volumen, en inspiración permanente, con costillas horizontales y el ángulo bicostal muy abierto; escasa o nula movilidad torácica.

2.-palpación: corrobora la disminución de los movimientos respiratorios y vibraciones vocales disminuidas con disminución de los movimientos entre la inspiración y la espiración sólo de 1 a 2 cm, cuando al menos deben ser de 4 a 6 cm.

3.-percusión: hipersonoridad que se corrobora con el atrapamiento de aire como consecuencia de la hiperdistensión pulmonar, la línea de demarcación entre la sonoridad pulmonar y la región lumbar, línea de Mouriquand, está descendida y no es raro encontrarla en el décimo o undécimo espacio intercostal, con huecos supraclaviculares hipersonoros.

4.-auscultación: ruidos respiratorios disminuidos, transmisión de la voz disminuida en ambos hemitórax, la inspiración más corta con espiración se hace patente en toda su duración porque al entrar en juego los músculos accesorios, la hacen audible; de ahí que en el enfisema se ausculte prolongada la espiración. Con frecuencia se puede percibir estertores roncantes, silbantes y pientes al final de la espiración, que expresan la obstrucción, el edema o el broncoespasmo son más aparentes cuando se adopta la posición de decúbito dorsal.

Síndrome de derrame pleural: Aparece cuando el espacio pleural está ocupado por líquido, ya sea trasudado, exudado, sangre, pus o quilo. Para que se detecte clínicamente debe haber, al menos, 400 cc.

1.-inspección: disminución de movimientos respiratorios del lado afectado, aumento de los espacios intercostales y abombamiento de la región subescapular o en todo el hemitórax.

2.-palpación: se corrobora la hipomovilidad y las vibraciones vocales se palpan disminuidas (aunque el líquido es más homogéneo, se forma una pared entre la vibración-trasmisión-árbol bronquial y pulmón y el receptor, que es el estetoscopio; el ápex puede palparse desplazado hacia el lado sano, concluyendo en disminución o abolición de las vibraciones vocales en la región basal del hemitórax; en cambio, existe aumento de ellas en la parte alta.

3.-percusión: submate o mate en la región basal; esta matidez queda limitada hacia arriba por una curva en forma de parábola, llamada curva de Damoiseau; la curva se inicia en la región basal del lado sano, asciende, cruza la columna vertebral, continúa ascendiendo en pleno hemitórax dañado, alcanza su máximo en la línea axilar media y luego desciende poco a poco a la región axilar y la cara anterior.

4.-auscultación: ruidos respiratorios abolidos o solamente disminuidos en la región basal; cuando existe una condensación pulmonar puede aparecer un soplo pleural, ruido semejante al soplo tubario. La voz tiene egofonía (voz temblorosa que se representa como uno, ocasionada por la vibración del derrame en el sitio de mayor cuantía y por ello es más fácil de percibir cerca de la curva de Damoiseau). También aparece pectoriloquia áfona, que se denomina signo de Bacelli.

Existe el signo de la moneda de Pitres, que resulta de la percusión de dos monedas entre sí sobre la línea media, en la cara anterior del tórax, y se auscultan comparativamente ambas regiones subescapulares, se genera el signo de la moneda; es decir, del lado del derrame se escucha la trasmisión con timbre metálico y del lado sano se percibe como si se percutieran dos trozos de madera.

Cuando el derrame pleural se asocia con existencia de gas, es decir, cuando hay un proceso mixto en la cavidad pleural, el límite superior de la matidez, en lugar de ser una línea parabólica, es una línea horizontal siempre, a pesar de la posición que adopte el paciente. A este signo se le denomina signo del nivel de Pitres y a la desviación del esternón hacia el lado de derrame, como consecuencia de los espacios intercostales, se denomina signo de la plomada de Pitres

Síndrome físico de neumotórax:

Es la existencia de aire en la cavidad pleural; generalmente penetra a la cavidad pleural a través del pulmón, de los bronquios rotos o por la pared que pierde su integridad. La entrada de aire es favorecida por la presión intrapleural negativa; esto provoca que la presión se iguale con la atmosférica y se produzca colapso pulmonar. Según la cantidad de aire que entra a la cavidad pleural será el grado de colapso pulmonar; por tanto, un neumotórax mayor de 20% ya se detecta clínicamente.

1.-inspección: disminución de los movimientos respiratorios hasta la abolición; uso de los músculos accesorios.

2.-palpación: corrobora la disminución o hipomovilidad del hemitórax afectado, con vibraciones vocales aumentadas.

3.-percusión: son característicos la hipersonoridad o timpanismo franco.

4.-auscultación: ruidos respiratorios abolidos y trasmisión de la voz disminuida o abolida.

Pleuritis seca: es el proceso irritativo pleural originado por la pérdida de desplazamiento pasivo de ambas membranas pleurales, excitando a las fibras nerviosas que inervan la pleura parietal, lo que causa las dos manifestaciones de este síndrome:

-dolor pleural: intenso, trasflectivo, aumenta con la tos y los movimientos respiratorios.

-frote o roce pleural: denominado como ruidos de rechinido en todo el ciclo respiratorio que no se modifican con la tos.

Paquipleuritis: Es el engrosamiento de la pleura, que puede ser total o abarcar sólo el parénquima pulmonar, lo que se denomina fibrotorax plerógeno; cuando es parcial, donde domina el ápex, se llama casquete apical de paquipleuritis.

1.-inspección: disminución de los movimientos respiratorios.

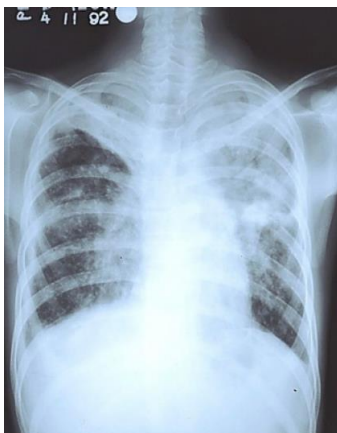2.-palpación: se corrobora la disminución de los movimientos respiratorios y las vibraciones vocales disminuidas o abolidas.

3-percusión: submate o mate.

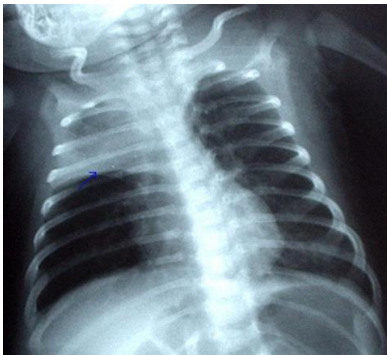4.- auscultación: disminución o abolición de los ruidos respiratorios.

Pulmonares:

-Condensación

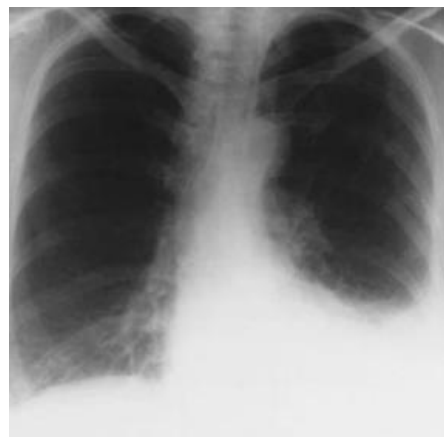

-Atelectasia

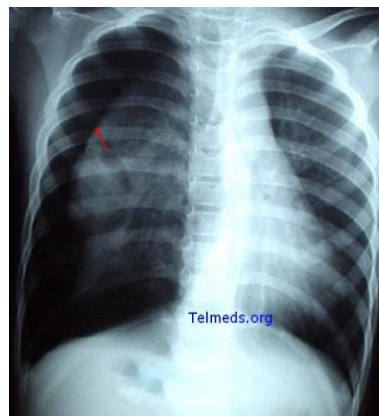


pleurales:

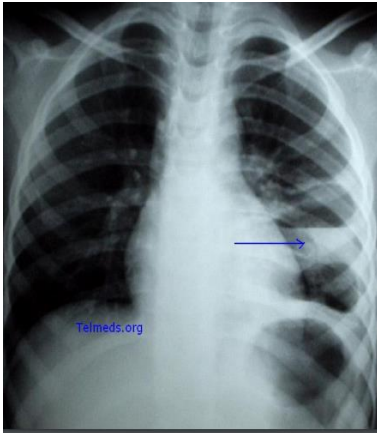
-Derrame pleural



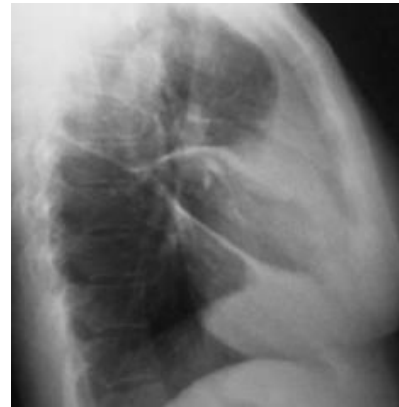-Neumotórax



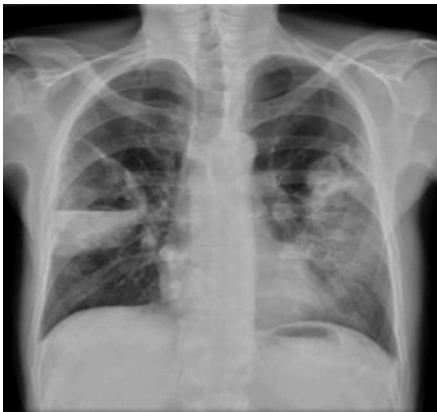-Rarefacción



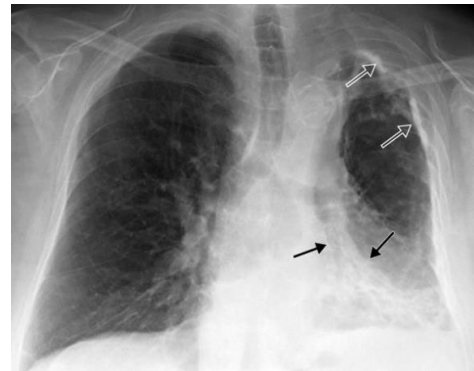
-Pleuritis seca



-Cavitario



-Paquipleuritis



Bibliografía:

1.- Rébora Gutiérrez F. semiología del aparato respiratorio en síndrome pleuropulmonares. México: editorial Méndez editores, 2009.

2.- Del Cura JL, Pedraza S, Gayete A, eds. Radiología Esencial, Tomo 1. Madrid: Editorial Médica Panamericana; 2010.

3.- https://www.medfinis.cl/img/manuales/rxtx_patologica.pdf

4. https://www.uaeh.edu.mx/docencia/P_Presentaciones/icsa/asignatura/16SiNDROMESPLEUROPULMONARES.pdf