



Universidad del sureste
Licenciatura en Medicina Humana

Materia:
Imagenología

LECTURA Y RESUMEN S2 Y S3 SEMANA 1

Docente:
Dr. Gerardo Cancino Gordillo
Alumno:
Diego lisandro Gómez Tovar

4° B

Comitán de Domínguez, Chiapas a; 25 de marzo
2021

SINDROMES PLEUROPULMONARES.

Se caracterizan por cambios en el contenido alveolar, normalmente lleno de aire, y cambia por exudado, como: neumonía, tuberculosis o tumores.

Para su estudio se dividen en síndromes pulmonares y síndromes pleurales.

Pulmonares	Pleurales
Condensación	Neumotórax
Atelectasia	Derrame pleural
Rarefacción	Pleuritis seca
Cavitario	Paquipleuritis

Características de las diferentes formas de redacción de la semiología.

Inspección (I): la movilidad del hemitórax afectado está disminuida por estar alterada la ventilación y la modificación de las propiedades elásticas del pulmón.

Palpación (Pa): se corrobora la hipomovilidad, las vibraciones vocales están aumentadas debido a que la condensación convierte al pulmón en un medio más homogéneo y en mejor trasmisor.

Percusión (Pe): la sonoridad está disminuida o abolida; es decir, no hay resonancia pulmonar o claro pulmonar; la sonoridad es mate o submate.

Auscultación (As): los ruidos respiratorios están aumentados de intensidad y son audibles en la espiración, acompañados de un soplo tubario (a veces), que es un sonido que semeja el paso del aire a través de un tubo, debido que es un ruido bronquial y no participa el murmullo vesicular porque los alvéolos están ocupados por material líquido o semilíquido y esto aumenta la transmisión de los fenómenos vibratorios y, por consiguiente, la transmisión de la voz se ausculta con mayor intensidad en el sitio afectado.

Fenómenos agregados: estertores alveolares al final de inspiración, que denotan alveolos parcialmente llenos y estertores bronquioalveolares que no implican daño sólo alveolar, sino daño bronquial, así como frote pleural si se agrega irritación de la pleura.

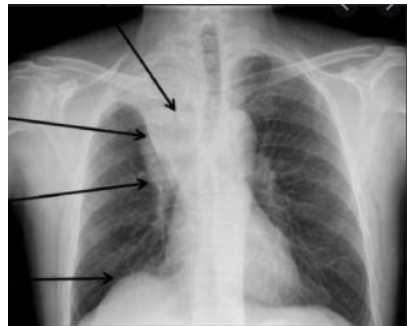Síndrome físico de atelectasia:

Aparece cuando existe obstrucción de un bronquio por diversas causas; el aire que queda en los alvéolos que dependen del bronquio es absorbido por la sangre circulante y se produce un colapso pulmonar.

Representa:

1. Disminución del volumen pulmonar.
2. Aumento de la presión intrapleurales.
3. Desplazamiento de estructuras vecinas, como el mediastino, la tráquea y el diafragma, hacia el lado afectado.
4. Cierre de los espacios intercostales.

Aumento de densidad del lóbulo atelectasico



Desplazamiento de la cisura aterlobal

Elevación hiliar (atelectasia de lóbulo superior)

Elevación diafragmática ipsilateral

Inspección: disminución del volumen, retracción de los espacios intercostales, hueco supraclavicular o supraesternal e hipomovilidad del lado afectado.

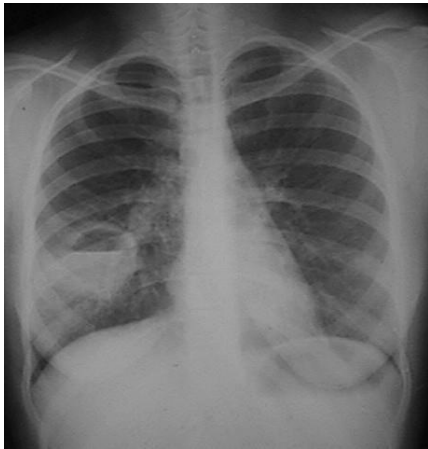
Palpación: corrobora la disminución de los movimientos respiratorios, las vibraciones vocales están disminuidas o ausentes, a veces el ápex podrá palparse desviado hacia el lado afectado.

Percusión: mate o submate.

Auscultación: abolición de ruidos respiratorios, de la trasmisión de la voz, debido a que los ruidos respiratorios se transmiten a través del árbol bronquial y son amortiguados por la obstrucción. En el aspecto clínico, este síndrome se parece al de derrame pleural, en el que la radiografía de tórax es indispensable para determinar el diagnóstico.

Síndrome físico cavitario:

Existe cuando hay destrucción del parénquima pulmonar con formación de una cavidad (esta debe ser de tamaño suficiente para poder detectarse clínicamente). Este síndrome puede aparecer en absceso pulmonar, caverna por tuberculosis, quiste pulmonar y bulas por destrucción del parénquima pulmonar.



Inspección: disminución de los movimientos respiratorios del lado afectado.

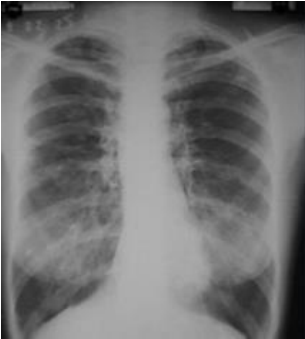Palpación: corrobora la disminución de los movimientos del tórax del lado afectado.

Percusión: mate.

Auscultación: existe un soplo anfórico o soplo cavitario (ruido que semeja al producido por la corriente de aire que pasa por la boca de una botella al dirigir horizontalmente el flujo de aire. El sonido es más grave entre más grande sea la cavidad y cambia conforme el tamaño de la cavidad y se llena de secreciones.

Síndrome físico de rarefacción:

Es característico en los pacientes con enfisema pulmonar y que tienen tórax en tonel; corresponde a la distensión permanente del parénquima pulmonar con atrapamiento de aire y ruptura de las paredes alveolares.



Inspección: tórax aumentado de volumen, en inspiración permanente, con costillas horizontales y el ángulo bicostal muy abierto; escasa o nula movilidad torácica.

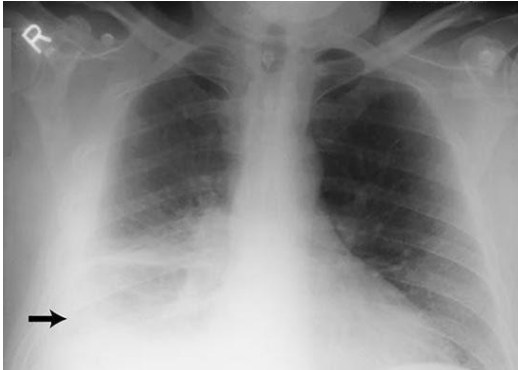Palpación: corrobora la disminución de los movimientos respiratorios y vibraciones vocales disminuidas con disminución de los movimientos entre la inspiración y la espiración sólo de 1 a 2 cm, cuando al menos deben ser de 4 a 6 cm.

Percusión: hipersonoridad que se corrobora con el atrapamiento de aire como consecuencia de la hiperdistensión pulmonar, la línea de demarcación entre la sonoridad pulmonar y la región lumbar, línea de Mouriquand, está descendida y no es raro encontrarla en el décimo o undécimo espacio intercostal, con huecos supraclaviculares hipersonoros.

Auscultación: ruidos respiratorios disminuidos, transmisión de la voz disminuida en ambos hemitórax, la inspiración más corta con espiración se hace patente en toda su duración porque al entrar en juego los músculos accesorios, la hacen audible; de ahí que en el enfisema se ausculta prolongada la espiración.

Síndrome de derrame pleural:

Aparece cuando el espacio pleural está ocupado por líquido, ya sea trasudado, exudado, sangre, pus o quilo.



Inspección: disminución de movimientos respiratorios del lado afectado, aumento de los espacios intercostales y abombamiento de la región subescapular o en todo el hemitórax.

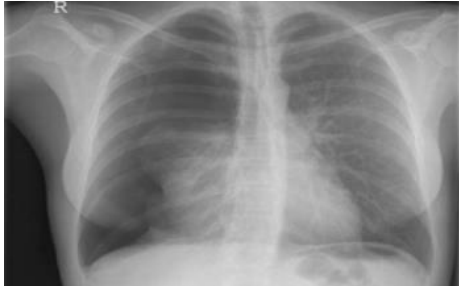Palpación: se corrobora la hipomovilidad y las vibraciones vocales se palpan disminuidas (aunque el líquido es más homogéneo, se forma una pared entre la vibración-trasmisión-árbol bronquial y pulmón y el receptor, que es el estetoscopio; el ápex puede palparse desplazado hacia el lado sano, concluyendo en disminución o abolición de las vibraciones vocales en la región basal del hemitórax; en cambio, existe aumento de ellas en la parte alta

Percusión: submate o mate en la región basal; esta matidez queda limitada hacia arriba por una curva en forma de parábola, llamada curva de Damoiseau; la curva se inicia en la región basal del lado sano, asciende, cruza la columna vertebral, continúa ascendiendo en pleno hemitórax dañado, alcanza su máximo en la línea axilar media y luego desciende poco a poco a la región axilar y la cara anterior.

Auscultación: ruidos respiratorios abolidos o solamente disminuidos en la región basal; cuando existe una condensación pulmonar puede aparecer un soplo pleural, ruido semejante al soplo tubario. La voz tiene egofonía (voz temblorosa que se representa como uno, ocasionada por la vibración del derrame en el sitio de mayor cuantía y por ello es más fácil de percibir cerca.

Síndrome físico de neumotórax:

Es la existencia de aire en la cavidad pleural; generalmente penetra a la cavidad pleural a través del pulmón, de los bronquios rotos o por la pared que pierde su integridad.



Inspección: disminución de los movimientos respiratorios hasta la abolición; uso de los músculos accesorios.

Palpación: corrobora la disminución o hipomovilidad del hemitórax afectado, con vibraciones vocales aumentadas.

Percusión: son característicos la hipersonoridad o timpanismo franco.

Auscultación: ruidos respiratorios abolidos y trasmisión de la voz disminuida o abolida.

Pleuritis seca:

Es el proceso irritativo pleural originado por la pérdida de desplazamiento pasivo de ambas pleurales, excitando a las fibras nerviosas que inervan la pleura parietal, lo que causa las dos manifestaciones de este síndrome:

1. Dolor pleural intenso, transilictivo, aumenta con la tos y los movimientos respiratorios.
2. Frote o roce pleural, denominados como ruidos de rechinido en el ciclo respiratorio que no se modifican con la tos.

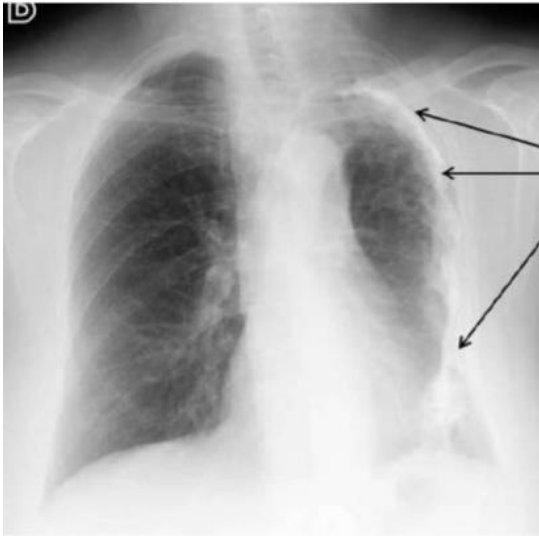
Sínfisis pleural:

Caracterizada por el adosamiento total o parcial de las membranas pleurales, no tiene manifestación clínica.

Pérdida de los senos costofrénicos y cardiofrénicos, primordialmente del contorno diafragmático en forma festonada, exhiben picos que continúan con algún trazo lineal pulmonar, llamado festón de Maingot.

Paquipleuritis:

Es el engrosamiento de la pleura, que puede ser total o abarcar sólo el parénquima pulmonar, lo que se denomina fibrotorax plerogeno cuando es parcial, donde domina el ápex, se llama casquete apical de paquipleuritis.



Engrosamiento pleural – Paquipleuritis

- Pleura engrosada y calcificada,
- Disminución considerablemente del Volumen de hemitorax Izquierdo.
- Discreta elevación de hemidiafragma correspondiente y retracción del mediastino en sentido homolateral.

Inspección: disminución de los movimientos respiratorios

Palpación: se corrobora la disminución de los movimientos respiratorios y las vibraciones vocales disminuidas o abolidas.

Percusión: submate o mate

Auscultación: disminución o abolición de los ruidos respiratorios.

Bibliografía

Herrera-García, J. C. (2015). Síndromes pleuropulmonares: de la fisiología a la neumología.
Pleuropulmonary syndromes: from physiology to pneumology, 1-7.

Sosa, D. M. (2011). Clinopatología del Aparato Respiratorio. *Respiratory Clinopathology*, 1-107.

