



PASIÓN POR EDUCAR

NOMBRE DEL ALUMNO: Juan Carlos
López Gómez

NOMBRE DEL PROFESOR: Q.F.B Gladys
Elena Gordillo Aguilar.

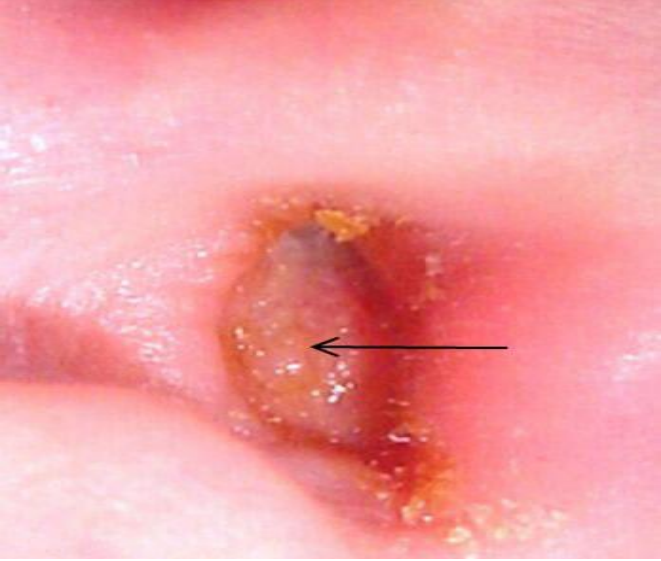


NOMBRE DEL TRABAJO: Pseudomonas
Aeruginosa.

PASIÓN POR EDUCAR

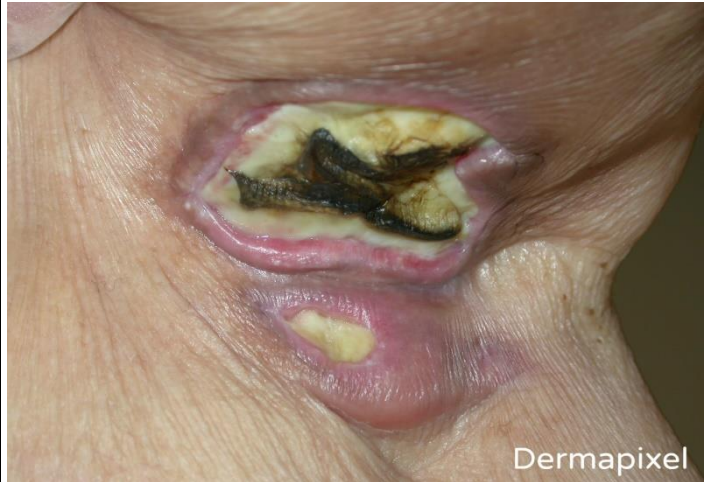MATERIA: Microbiología y Parasitología

GRADO: Segundo semestre grupo A

Comitán de Domínguez Chiapas a 23 de Abril de 2021

	Cuadro Clínico	Imagen
Pseudomonas	otitis externa (fiebre, supuración, dolor)	
	otitis externa maligna (daño de los huesos del conducto auditivo externo)	
	Foliculitis del jacuzzi o del baño caliente	

ectima gangrenoso



infecciones
oculares

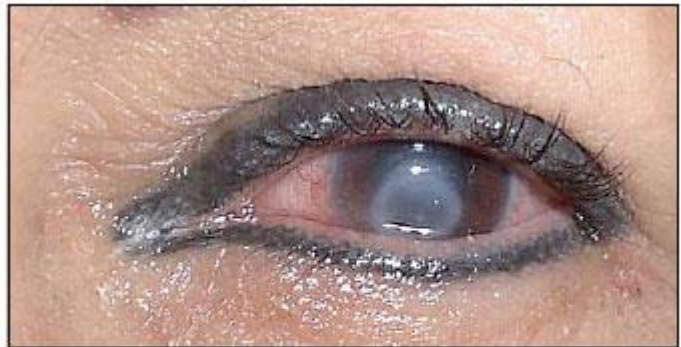
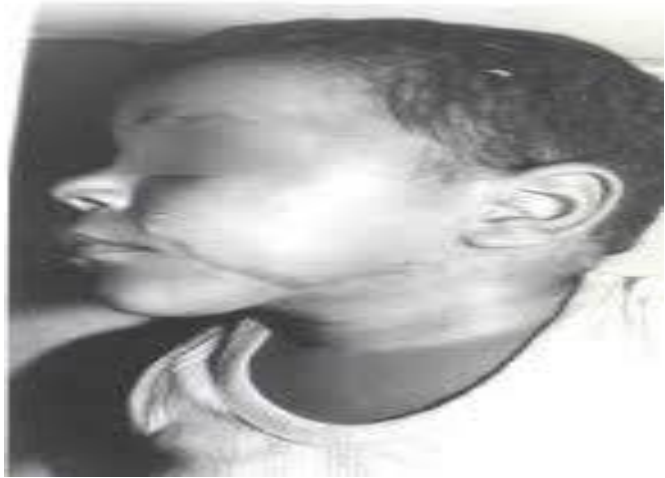
Figura 5. Queratitis por *Pseudomonas aeruginosa* con seis días de evolución. Nótese la secreción purulenta en canto interno. La paciente tenía blefaropigmentación cosmética.

infecciones de
tejidos blandos



neumonía

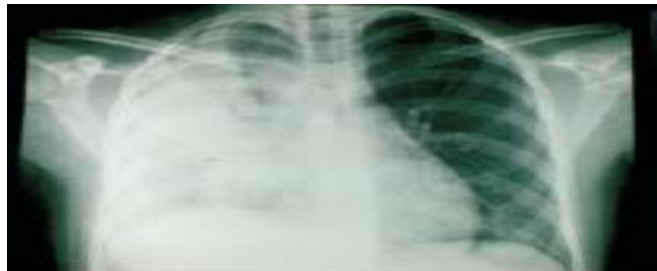
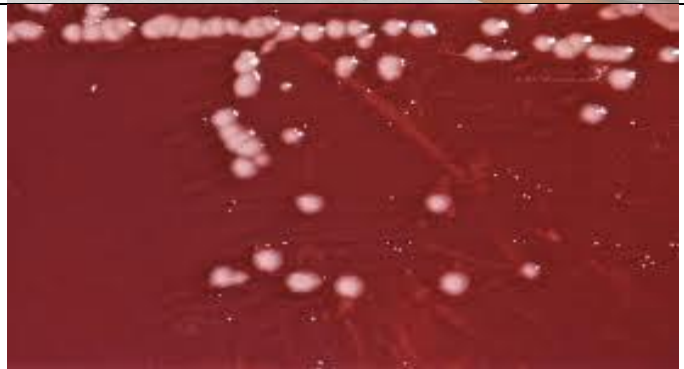

Imagen 1. RADIOGRAFÍA POSTEROANTERIOR DE TÓRAX

infecciones de las vías urinarias



bacteriemia



Bibliografía

Bush, L. M. (2020). *Infecciones por Pseudomonas*. Obtenido de <https://www.msdmanuals.com/es-mx/hogar/infecciones/infecciones-bacterianas-bacterias-gramnegativas/infecciones-por-pseudomonas>