



Nombre de alumnos: López Acuña Ángel Tadeo

Nombre del profesor: Beatriz gordillo López

Nombre del trabajo: cuadro sinóptico

Grado: 5to cuatrimestre

Grupo: “u”

Comitán de Domínguez, Chiapas a 12 de septiembre de 2019.

Ginecología y Obstetricia

Concepto

Se dedica a la profesión médica en el campo de la obstetricia y ginecología a través de un único programa de formación académica. Esta capacitación integral permite a los profesionales convertirse en expertos en la salud genital femenina y el manejo de complicaciones obstétricas, incluidas las intervenciones quirúrgicas.

Genitales externos

Monte de Venus

En la parte más anterior de los genitales externos se encuentra el monte de Venus, eminencia redondeada constituida por tejido graso que se sitúa sobre la sínfisis del pubis y recubierto por piel.

Labios mayores

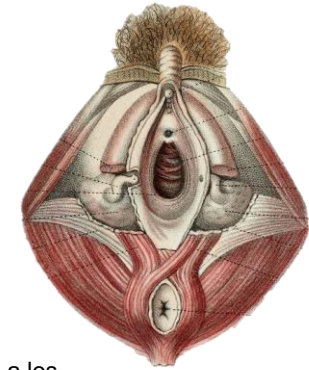
son dos pliegues cutáneos que delimitan la hendidura bulbar, por la parte más anterior se continúan con el monte de Venus y por el extremo posterior se fusionan entre sí.

Labios menores

son dos pliegues cutáneos paralelos a los mayores y en el interior dos pliegues cutáneos paralelos a los mayores y en el interior de éstos.

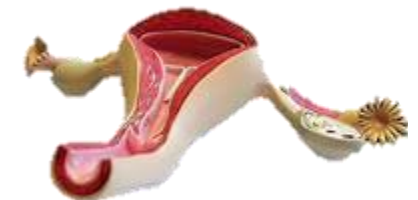El clítoris

El clítoris está situado en la **unión anterior de los labios menores y es un órgano cilíndrico**, formado por tejido eréctil homólogo al pene masculino.



Útero

es un órgano muscular hueco que se ubica en la pelvis femenina, entre la vejiga y el recto. Los ovarios producen los óvulos, que se desplazan a través de las trompas de Falopio. Una vez que el óvulo abandona el ovario puede ser fertilizado y se implanta en las paredes del útero. La principal función del útero es alimentar al feto en desarrollo antes del nacimiento.



Ginecología y Obstetricia

Embriología del aparato genital femenino

El desarrollo del aparato genital femenino está marcado por la existencia de un estadio indiferenciado, cualquiera sea el sexo del embrión, hasta el final de la sexta semana, y por las relaciones con el desarrollo del aparato urinario a partir de esbozos parcialmente comunes.

cordones epiteliales:

los cordones sexuales primarios. La gónada consiste ahora en una zona periférica o corteza y una zona interna o médula. Los gonocitos penetran en la mesénquima y se unen a los cordones sexuales primarios de la corteza, su presencia creciente, aumenta el volumen de la gónada que sobresale por dentro del mesonefros.

Desarrollo del aparato genital

El aparato reproductor está estrechamente relacionado con el aparato urinario (excretorio) tanto anatómico como embriológicamente

1. Mesodermo intermedio.
2. Células germinativas primordiales.
3. Epitelio celómico.
4. Mesénquima subyacente.

