



**NOMBRE DE LA ALUMNA:
YAQUELIN MONSERRAT LÓPEZ PÉREZ**

MATERIA: FISIOPATOLOGIA II

GRADO: 5º

GRUPO: "B"

**NOMBRE DEL PROFESOR:
MARTHA PATRICIA MARIN**

FRONTERA COMALAPA, CHIAPAS A 06 DE FEBRERO DEL 2021

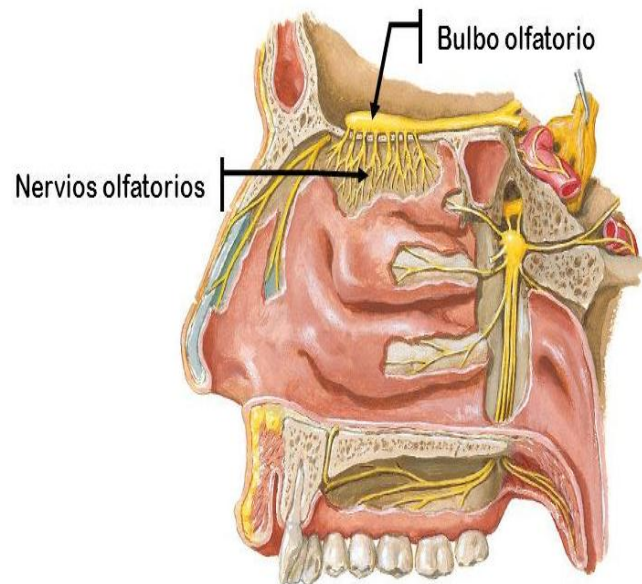
COMO SE REALIZA LA VALORACIÓN NEUROLÓGICA EN LA PRÁCTICA CLÍNICA

Para que se lleve a cabo una adecuada valoración Neurológica se requiere de utilización del método clínico para llevar a cabo las diferentes valoraciones, se mencionan las siguientes:

Nervio craneal 1

El olfato, función a cargo del I nervio craneal (olfatorio), suele ser evaluado solo después de un traumatismo de cráneo o cuando se sospechan lesiones de la fosa posterior (p. ej., meningioma) o si los pacientes comunican una alteración en este sentido o el del gusto. Se le pide al paciente que identifique los olores (p. ej., jabón, café, clavo de olor) colocados delante de cada fosa nasal mientras se ocluye la contralateral. El alcohol, el amoníaco y otros productos irritantes, que exploran los receptores nociceptivos del V nervio craneal (trigémino), solo se emplean si se sospecha un caso de simulación.

I: NERVIO OLFATORIO

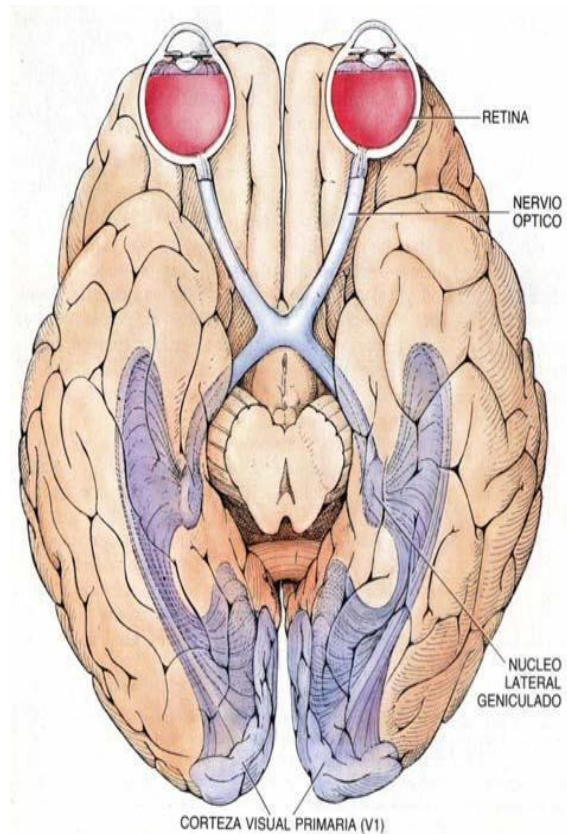


Segundo nervio craneal

En el caso del II nervio craneal (óptico), la agudeza visual se evalúa mediante una tabla de Snellen para la visión de lejos o una manual para la visión cercana; se examina cada ojo por separado, mientras el ojo opuesto permanece tapado.

La percepción de los colores se evalúa con las láminas seudoisocromáticas de Ishihara o las láminas de Hardy-Rand-Ritter, que contienen números o figuras encerrados en el medio de una superficie de puntos de color específicos.

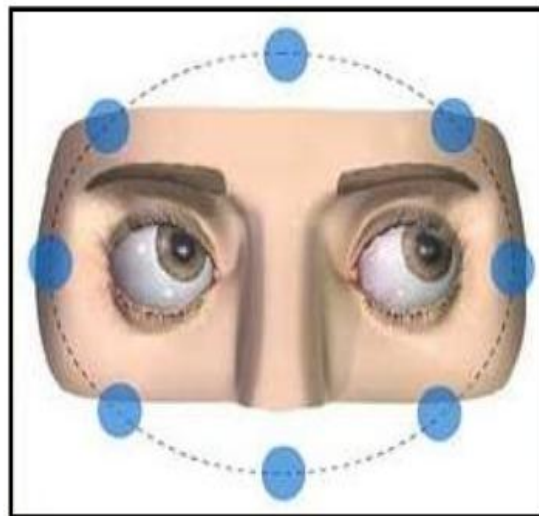
Los campos visuales se evalúan mediante la confrontación dirigida de los cuatro cuadrantes visuales. Se evalúan las respuestas pupilares directa y consensual. También se realiza el examen del fondo de ojo.



3º, 4º, 6º y nervios craneales

Para los nervios craneales III (oculomotor), IV (troclear) y VI (abducens), se observa la simetría del movimiento, la posición ocular, la asimetría o caída de los párpados (ptosis) y las contracciones o el aleteo de los globos oculares o los párpados. Los movimientos extraoculares controlados por estos nervios se

MOVIMIENTOS OCULARES

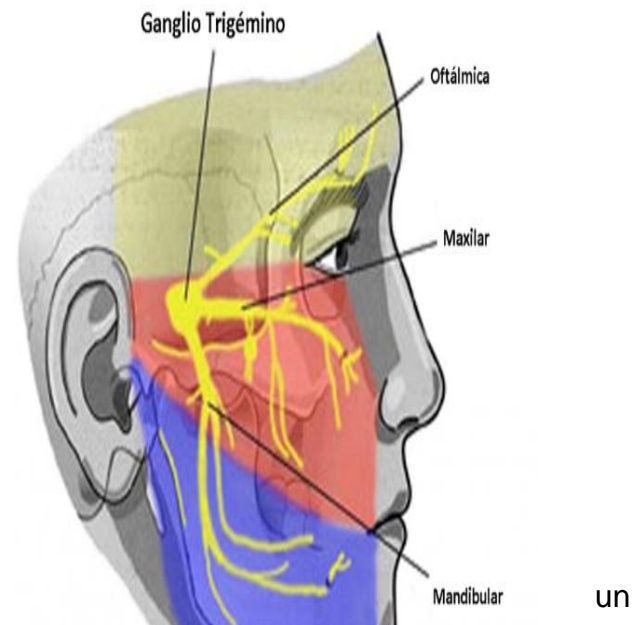


exploran pidiendo al paciente que siga un objeto en movimiento (p. ej., el dedo del examinador, una linterna de bolsillo) por los cuatro cuadrantes (incluso a través de la línea media) y hacia la punta de la nariz; esta prueba permite detectar el nistagmo y las parálisis de los músculos oculares. Elistagmo breve de amplitud fina en el extremo lateral de la mirada es normal.

Se registra la presencia de anisocoria o las diferencias de tamaño pupilar en una habitación con luz tenue. Se evalúa la respuesta pupilar a la luz para detectar simetría e intensidad de la respuesta.

Quinto nervio craneal

Para el nervio craneal V (trigémino), se evalúan los 3 ramos sensitivos (oftálmico, maxilar, mandibular) utilizando un pinchazo para evaluar la sensibilidad facial y pasando una torunda de algodón contra la parte inferior o lateral de la córnea para evaluar el reflejo corneal. Cuando se pierde la sensibilidad facial, debe examinarse el ángulo de la mandíbula; la preservación de esta zona (inervada por la raíz espinal C2) sugiere



un déficit del trigémino. Un parpadeo débil debido a debilidad facial (p. ej., parálisis del VII nervio craneal) debe distinguirse de la disminución o ausencia de sensibilidad corneal, frecuente en los que usan lentes de contacto. Normalmente, el paciente con debilidad facial siente la torunda de algodón a ambos lados, aun cuando el parpadeo esté disminuido.

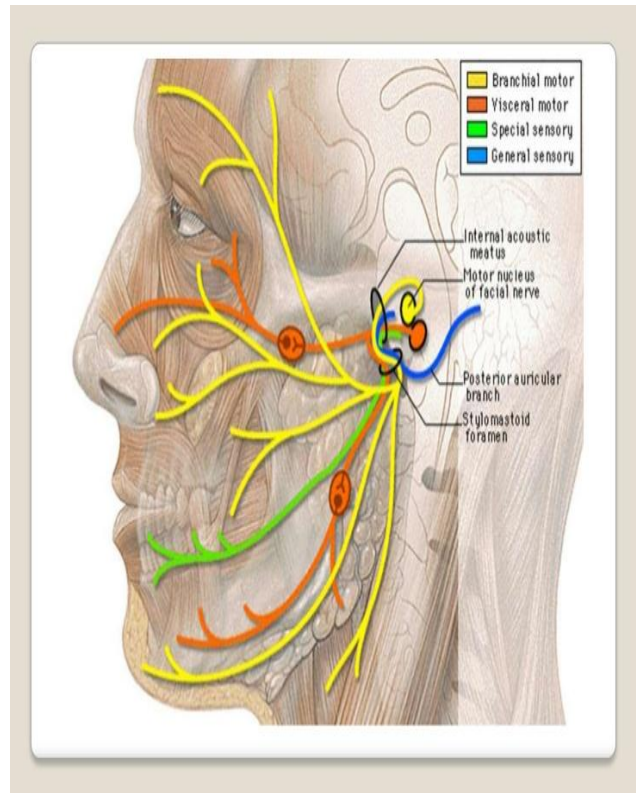
Las función motora del nervio trigémino se evalúa palpando los músculos maseteros mientras el paciente aprieta los dientes y abre la boca contra resistencia. En presencia de debilidad del músculo pterigoideo, la mandíbula se desvía hacia ese lado cuando se abre la boca.

VII nervio craneal

El VII nervio craneal (facial) se evalúa comprobando la debilidad hemifacial. La asimetría de los movimientos faciales suele resultar más evidente en el curso de una conversación espontánea, sobre todo cuando el paciente sonríe o, si está obnubilado, cuando hace una mueca al recibir un estímulo doloroso; del lado debilitado, el pliegue nasolabial se encuentra deprimido y la fisura palpebral está ensanchada. Cuando el paciente no tiene más que una debilidad facial inferior (es decir, si está conservada la capacidad para fruncir el ceño y cerrar los ojos), la afectación del VII nervio craneal es central en lugar de periférica.

El gusto de los dos tercios anteriores de la lengua puede explorarse depositando soluciones dulces, ácidas, saladas y amargas con un hisopo de algodón, primero de un lado de la lengua y luego del otro.

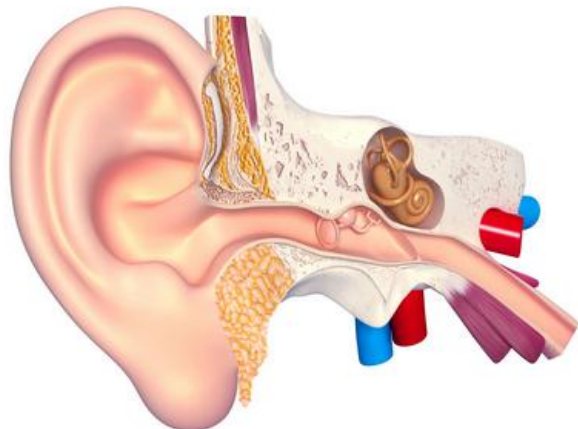
La hiperacusia, que indica debilidad del músculo estapedio, puede detectarse cuando se coloca un diapazón vibrando próximo a la oreja.



Nervio craneal 8

Dado que el VIII nervio craneal (vestibulococlear, acústico, auditivo) transporta información auditiva y vestibular, su evaluación implica

- Pruebas auditivas
- Pruebas de la función vestibular



La **audición** se evalúa primero en cada oído susurrando algo mientras se ocluye el oído del lado opuesto. Cualquier sospecha de pérdida auditiva debe impulsar pruebas audiológicas formales para confirmar los resultados y ayudar a diferenciar la pérdida de audición de conducción de la pérdida de audición neurosensorial. Las pruebas de Weber y Rinne pueden indicarse en la cama del paciente para tratar de diferenciar las dos entidades, pero esta es una tarea difícil excepto en ambientes especializados.

La **función vestibular** puede evaluarse con una prueba para el nistagmo. La presencia y las características (p. ej., dirección, duración, desencadenantes) del nistagmo ayudan a identificar los trastornos vestibulares y a veces diferencian el vértigo central del periférico. El nistagmo vestibular tiene 2 componentes:

- Un componente lento causado por la información vestibular
- Componente correctivo rápido que provoca el movimiento en la dirección opuesta (llamado de batido batiente)

La dirección del nistagmo está definida por la del componente rápido porque es más fácil de observar. El nistagmo puede ser rotatorio, vertical u horizontal y suceder de modo espontáneo, con la mirada o con el movimiento de la cabeza.

Cuando se trata de diferenciar las causas centrales de vértigo de las periféricas, las siguientes guías son fiables y deben ser consideradas en un principio:

- No se informaron causas centrales de la pérdida auditiva unilateral porque las aferencias sensitivas periféricas de los dos oídos se combinan de manera prácticamente instantánea cuando los nervios periféricos entran en la protuberancia.
- No existen causas periféricas de los signos del sistema nervioso central. Si una señal del sistema nervioso central (p. ej., ataxia cerebelosa) aparece al mismo tiempo que el vértigo, la localización es casi con seguridad central.

La evaluación del vértigo mediante pruebas de nistagmo es particularmente útil en las siguientes situaciones:

- Cuando los pacientes están teniendo vértigo durante el examen
- Cuando los pacientes tienen síndrome vestibular agudo
- Cuando los pacientes tienen vértigo posicional episódico

Si los pacientes tienen vértigo agudo durante el examen, el nistagmo generalmente se hace evidente durante la inspección. Sin embargo, la fijación visual puede suprimir el nistagmo. En tales casos, se pide al paciente que se coloque +30 dioptrías o lentes de Frenzel para evitar la fijación visual para que el nistagmo, si está presente, se puede observar. Las claves que ayudan a diferenciar el vértigo central del periférico en estos pacientes incluyen las siguientes:

- Si no hay nistagmo con la fijación visual, pero se presenta con lentes de Frenzel, es probable que sea periférica.
- Si el nistagmo cambia de dirección (p. ej., de un lado a otro cuando la dirección de la mirada se modifica) es probable que sea central. Sin embargo, la ausencia de este hallazgo no descarta causas centrales.

Si el nistagmo es periférico, los ojos se mueven en dirección opuesta al lado disfuncional.

Cuando se evalúan los pacientes con síndrome vestibular agudo (comienzo rápido de vértigo intenso, náuseas y vómitos, nistagmo espontáneo, e inestabilidad postural), la maniobra más importante para ayudar a diferenciar el vértigo central del periférico es la de compresión cefálica. Con el paciente sentado, el examinador sostiene la cabeza del paciente y le pide que se centre en un objeto, como por ejemplo la nariz del examinador. El examinador luego rota en forma súbita y rápida la cabeza del paciente unos 20° a la derecha o la izquierda. Normalmente, los ojos se mantienen concentrados en el objeto (a través del reflejo vestibuloocular). Otros hallazgos se interpretan de la siguiente manera:

- Si los ojos se mueven temporariamente fuera del objeto y luego un movimiento sacádico frontal correctivo retorna los ojos al objeto, el nistagmo es probablemente periférico (p. ej., neuronitis vestibular). El aparato vestibular de un lado es disfuncional. Cuanto más rápido se gira la cabeza, más evidente es el movimiento sacádico correctivo.
- Si los ojos se mantienen concentrados en el objeto y no es necesario un movimiento sacádico correctivo, el nistagmo es probablemente central (p. ej., accidente cerebrovascular cerebeloso).

Cuando el vértigo es episódico y provocado por el cambio posicional, se realiza la maniobra de Dix-Hallpike (o Barany) para identificar la obstrucción del canal semicircular posterior con cristales otoconiales desplazadas (es decir, para el vértigo posicional paroxístico benigno [VPPB]). En esta maniobra, el paciente se encuentra en posición vertical sobre la mesa de examen. El paciente se descende rápidamente hacia atrás al decúbito supino con la cabeza extendida 45° por debajo del plano horizontal (sobre el borde de la mesa de examen) y se rota 45° hacia un lado (p. ej., el lado derecho). Se registran la dirección y la duración del nistagmo y la aparición de vértigo. Se regresa al paciente a una posición erecta y la maniobra se repite con rotación hacia el otro lado. El nistagmo secundario a VPPB tiene las siguientes características casi patognomónicas:

- Periodo de latencia de 5 a 10 s
- Por lo general, nistagmo vertical (batiente hacia arriba) cuando los ojos se mueven hacia el lado contrario al oído afectado y nistagmo rotatorio cuando los ojos se mueven hacia el oído afectado
- El nistagmo desaparece cuando se repite la maniobra de Dix-Hallpike

Por el contrario, el vértigo posicional y el nistagmo relacionada con la disfunción del sistema nervioso central no tienen período de latencia y no se fatigan.

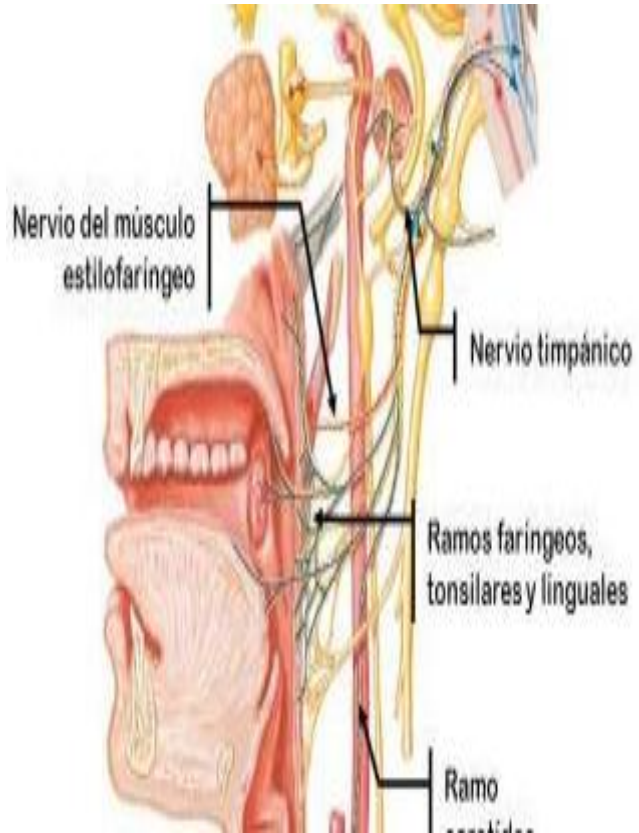
La maniobra de reposicionamiento canalicular de Epley puede hacerse a ambos lados para ayudar a confirmar el diagnóstico de VPPB. Si el paciente tiene vértigo posicional paroxístico benigno, hay una alta probabilidad (hasta 90%) de que los síntomas desaparezcan después de la maniobra de Epley, y los resultados de una repetición de la maniobra de Dix-Hallpike entonces serán negativos.

IX y X nervios craneales

Los nervios craneales IX (glossofaríngeo) y X (vago) suelen evaluarse juntos. Se presta atención a la simetría en el ascenso del paladar mientras el paciente dice "aaa". Si un lado es parésico, la úvula está elevada del lado opuesto al lado parésico. Se puede usar un depresor lingual para tocar una cara lateral posterior de la faringe, luego la otra y la simetría del reflejo nauseoso; la ausencia bilateral de dicho reflejo es frecuente entre los individuos sanos y puede no tener importancia.

En un paciente intubado que no reacciona, la aspiración por el tubo endotraqueal normalmente desencadena tos.

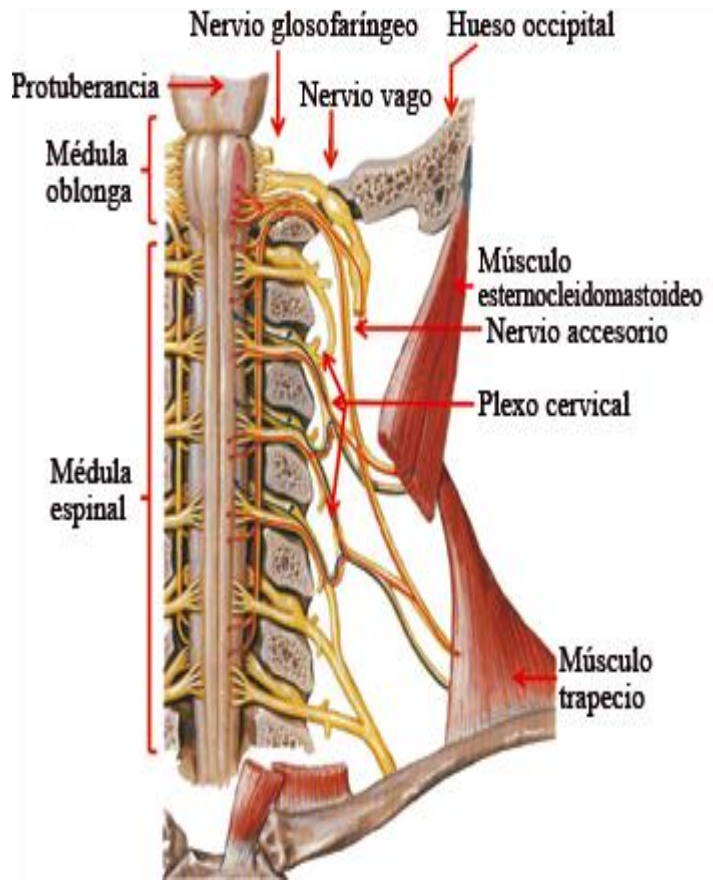
Si se advierte ronquera, por lo general hay que inspeccionar las cuerdas vocales. Su presencia aislada (con reflejo nauseoso y elevación del paladar normales) debería motivar la búsqueda de lesiones (p. ej., linfoma mediastínico, aneurisma de aorta) que compriman el nervio laríngeo recurrente.



Nervio craneal 11

El nervio craneal XI (espinal accesorio) se evalúa mediante el examen de los músculos inervados por este:

- Para el esternocleidomastoideo, se pide al paciente que gire la cabeza contra la resistencia ofrecida por la mano del explorador a la vez que se palpa el músculo activo (el del lado contrario al giro de la cabeza).
- Para el trapecio superior, se solicita al paciente que eleve los hombros contra la resistencia que ofrece el examinador.



Nervio craneal 12

El nervio craneal XII (hipogloso) se valora pidiendo al paciente que saque la lengua e inspeccionando la presencia de atrofia, fasciculaciones y debilidad (la desviación se produce hacia el lado de la lesión).

