Nombre de alumno: Samuel Jimenez Hernandez

Nombre del profesor: Ana Gabriela Villafuerte

Nombre del trabajo: Mapa conceptual

Materia: **Patologia bovina**

Grado: 5

Grupo: a

comitán de Domínguez Chiapas a 13 DE FEBRERO de 2021.

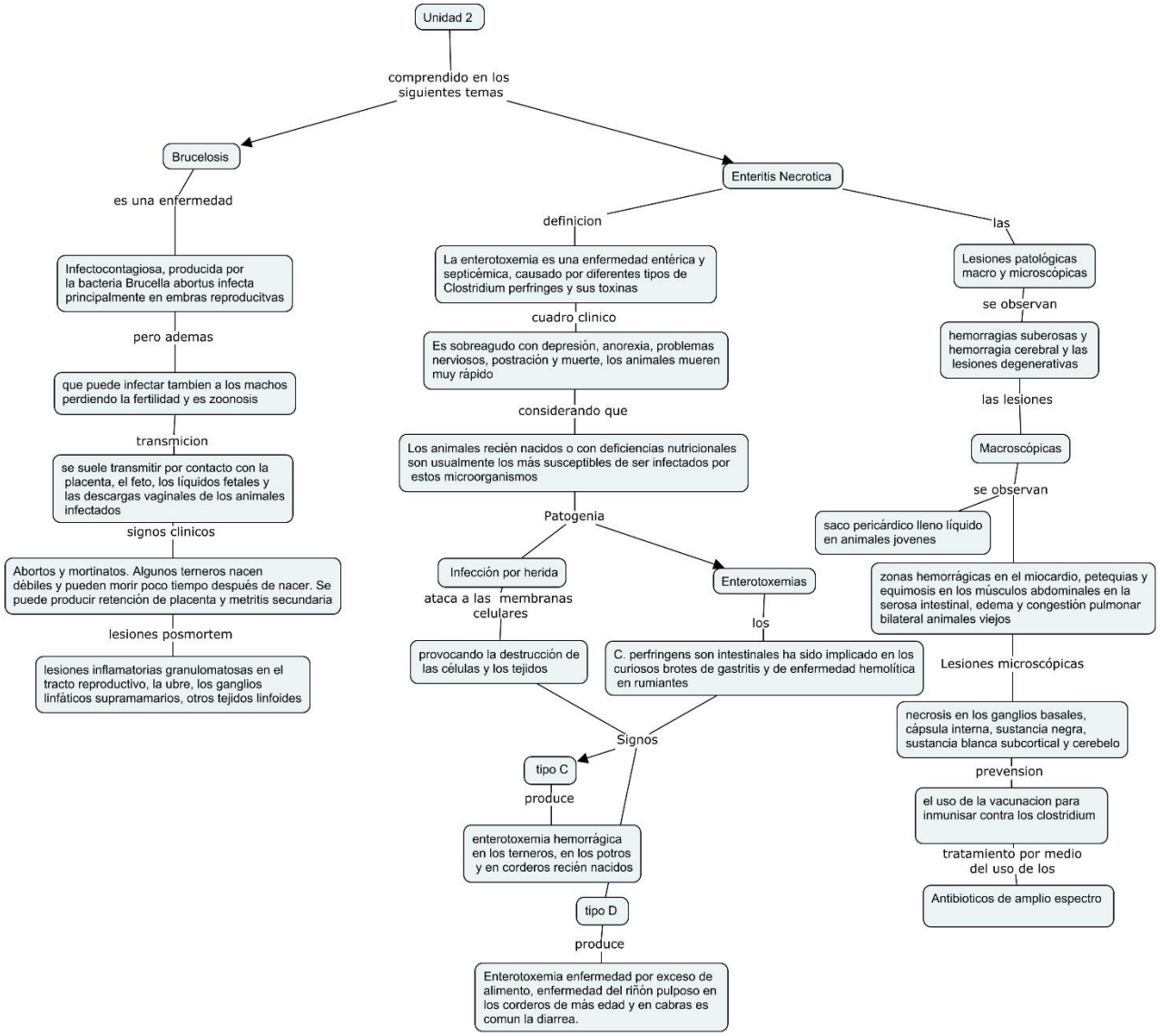
Unidad 2
comprendido en los siguientes temas
Brucelosis
es una enfermedad
Infectocontagiosa, producida por la bacteria Brucella abortus infecta principalmente en embras reproducitvas
pero ademas
que puede infectar tambien a los machos perdiendo la fertilidad y es zoonosis
transmicion
se suele transmitir por contacto con la placenta, el feto, los líquidos fetales y las descargas vaginales de los animales infectados
signos clinicos
Abortos y mortinatos. Algunos terneros nacen débiles y pueden morir poco tiempo después de nacer. Se puede producir retención de placenta y metritis secundaria
lesiones posmortem
lesiones inflamatorias granulomatosas en el tracto reproductivo, la ubre, los ganglios linfáticos supramamarios, otros tejidos linfoides
Enteritis Necrotica
definicion
La enterotoxemia es una enfermedad entérica y septicémica, causado por diferentes tipos de Clostridium perfringes y sus toxinas
cuadro clinico
Es sobreagudo con depresión, anorexia, problemas nerviosos, postración y muerte, los animales mueren muy rápido
considerando que
Los animales recién nacidos o con deficiencias nutricionales son usualmente los más susceptibles de ser infectados por estos microorganismos
Patogenia
Infección por herida
ataca a las membranas celulares
provocando la destrucción de las células y los tejidos
Enterotoxemias
los
C. perfringens son intestinales ha sido implicado en los curiosos brotes de gastritis y de enfermedad hemolítica en rumiantes
Signos
tipo C
produce
enterotoxemia hemorrágica en los terneros, en los potros y en corderos recién nacidos
tipo D
produce
Enterotoxemia enfermedad por exceso de alimento, enfermedad del riñón pulposo en los corderos de más edad y en cabras es comun la diarrea.
las
Lesiones patológicas macro y microscópicas
se observan
hemorragias suberosas y hemorragia cerebral y las lesiones degenerativas
las lesiones
Macroscópicas
se observan
saco pericárdico lleno líquido en animales jovenes
zonas hemorrágicas en el miocardio, petequias y equimosis en los músculos abdominales en la serosa intestinal, edema y congestión pulmonar bilateral animales viejos
Lesiones microscópicas
necrosis en los ganglios basales, cápsula interna, sustancia negra, sustancia blanca subcortical y cerebelo
prevension
el uso de la vacunacion para inmunisar contra los clostridium
tratamiento por medio del uso de los
Antibioticos de amplio espectro