



**Nombre de alumno: Santiago Osorio  
Ingris Johana**

**Nombre del profesor: Ana Gabriela  
Villafuerte**

**Nombre del trabajo: Super nota**

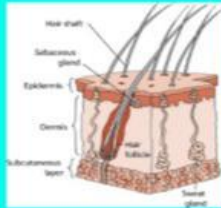
**Materia: patología y técnicas  
quirúrgicas en equinos**

**Grado: 5to**

**Grupo: "A"**

Comitán de Domínguez Chiapas a 12 de marzo del 2021.

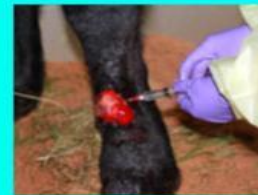# Afecciones de la piel de los equinos, cólico equino. Principales causas y clostridiasis en equinos



La piel es el órgano más visible y grande del cuerpo además de ser una barrera anatómica y fisiológica entre el animal y el medio ambiente.

## Sarcoide equino:

son los tumores cutáneos más comunes en équidos, más frecuentes en animales menores de 4 años;



infección micótica más común que presenta el potrillo al pie de la madre. Aparece en forma frecuente durante los meses más fríos del año, cuando el animal posee una cobertura abundante de pelos.

## Dermatomycosis

## Estomatitis vesicular equina.

transmite por contacto directo, por vectores artrópodos (*Aedes* sp.) o a través de arneses, frenos o mordazas infectadas

