



14 DE ABRIL DE 2021

ESTUDIO DE POSTIOPLASTIA BOVINA

**TESIS: PARA OBTENER EL TITULO DE MEDICINA VETERINARIA
Y ZOOTECNIA**

PRESENTA: LISEIDY AYYSLETH DOMÍNGUEZ DÍAZ

TUXTLA GUTIERREZ CHIAPAS MEXICO

POSTIOPLASTIA EN TOROS BOS INDICUS CON BALANOPOSTITIS ULCERATIVA CRÓNICA EN EMPRESAS BOVINAS

Exponer los resultados de toros con postitis que se les practicó Técnica ArietaRomán de Postioplastia como manejo quirúrgico de esta patología. Materiales y métodos. Los pacientes fueron 25 toros Bos Indicus, con buena condición corporal y con postitis crónica ulcerativa. Se aplicó xilacina al 2 % a la dosis de 0,1 mg/kg de peso vivo como tranquilizante por vía intramuscular. Posteriormente, para la anestesia, se infiltró clorhidrato de lidocaína al 2 % a dosis de 1 ml/cm³ de tejido en la base del prepucio. Se realizó lavado y evaluación detallada de la lesión. Se realizó una incisión en el limbo mucocutáneo, se ligaron los vasos de gran calibre con puntos de transfixión con material absorbible ácido poliglicólico del calibre 0. La divulsión se realiza en 360° hasta conseguir el desprendimiento de todo el tejido afectado incluyendo la mucosa prepucial dañada. Se procedió sujetar la mucosa con hilo nylon número 6 para evitar la retracción, así mismo se le colocaron 3 puntos de forma cardinal con sutura de nylon monofilico para expandir la mucosa y poder suturarla a la piel, esos mismos puntos de sujeción se fijaron con punto de cirujano y posteriormente se colocaran 4 puntos entre ellos. Resultados. Los 25 toros operados con la técnica Arieta-Román de Postioplastía descrita tuvieron recuperación en un período de 90 días posoperatorio en promedio, dos de ellos tuvieron complicación de estenosis cicatrizal.

Conclusiones. Se concluye que la técnica Arieta-Román de Postioplastía empleada en este estudio tuvo resultados favorables.

POSTIOPLASTIA EN TOROS CEBUÍÑOS

El término postitis o acrobustitis se utiliza para describir la afección de la porción distal del aparato reproductor del macho bovino. Es un proceso inflamatorio crónico, en el cual se presenta el prolapso de la mucosa prepucial por traumatismo y, por consiguiente, el estrechamiento del canal y la no exteriorización del pene (fimosis) El pene no puede ser expulsado de la cavidad prepucial o muestra dolor al retraerlo (parafimosis); el animal en algunos casos puede mostrar signos de estranguria y disuria. La estenosis de la abertura prepucial, la desviación del prepucio en dirección a su base y una orina acumulada en la cavidad interna de la vaina desencadenan una reacción local inflamatoria intensa, caracterizada por celulitis, que conduce a daños en la mucosa, tejido conectivo y hasta formaciones de absceso complicante, lo cual hace al toro inviable para la reproducción La postitis es una enfermedad inflamatoria crónica que afecta a la mucosa y al tejido intersticial, también denominado matriz extracelular.

La postioplastia es una técnica quirúrgica eficiente porque de los 25 toros intervenidos 22 no tuvieron complicación alguna; retornaron a su vida reproductiva en un lapso comprendido entre dos y tres meses luego de la cirugía. En dos de los toros se presentó miasis complicante atribuida más que todo a un mal manejo posoperatorio. Solo un toro quedó con el ostio prepucial estrecho, posiblemente como resultado de estenosis cicatrizal, porque hubo que incidir por piel en distal al limbo mucocutáneo.

POSTIOPLASTIA - CIRCUNCISIÓN

Esta intervención consiste en eliminar la piel prepucial que no permite descubrir el glande, con el objetivo de permitir unas relaciones sexuales normales. Realizada en épocas tempranas en la vida tiene asimismo un papel preventivo en la producción de carcinoma de pene. También cabe la posibilidad de que durante la cirugía haya que realizar modificaciones del procedimiento por los hallazgos

intraoperatorios para proporcionar un tratamiento más adecuado. Se extirpa el tejido patológico y se realiza una sutura que rodea la circunferencia del pene (para aproximar la piel con la mucosa) con hilos reabsorbibles, los cuales se caen solos aproximadamente a los 7 días de la intervención. A pesar de la adecuada elección de la técnica y de su correcta realización, pueden presentarse efectos indeseables, tanto los comunes derivados de toda intervención y que pueden afectar a todos los órganos y sistemas, como los debidos a la situación vital del paciente (diabetes, cardiopatía, hipertensión, edad avanzada, anemia, obesidad...), y los específicos del procedimiento: - Reacciones alérgicas al anestésico local, que pueden llegar a producir shock anafiláctico, de graves consecuencias. - Infecciones de la herida quirúrgica cuya complicación puede conducir a la pérdida total o parcial del órgano y riesgo de infección general. - Hemorragia incluso de consecuencias imprevisibles. - Cicatrices antiestéticas. - Incurvación del extremo del pene. - Lesión uretral con aparición de fístulas. - Recidiva de la patología. - Dehiscencia de la sutura por reabsorción prematura de los puntos de sutura.

Utilizaremos hilos reabsorbibles, los cuales se caen solos aproximadamente a los 7 días de la intervención. A pesar de la adecuada elección de la técnica y de su correcta realización, pueden presentarse efectos indeseables, tanto los comunes derivados de toda intervención y que pueden afectar a todos los órganos y sistemas, como los debidos a la situación vital del paciente (diabetes, cardiopatía, hipertensión, edad avanzada, anemia, obesidad...), y los específicos del procedimiento: - Reacciones alérgicas al anestésico local, que pueden llegar a producir shock anafiláctico, de graves consecuencias. - Infecciones de la herida quirúrgica cuya complicación puede conducir a la pérdida total o parcial del órgano y riesgo de infección general. - Hemorragia incluso de consecuencias imprevisibles. - Cicatrices antiestéticas. - Incurvación del extremo del pene. - Lesión uretral con aparición de fístulas. - Recidiva de la patología. - Dehiscencia de la sutura

reabsorción prematura de los puntos de sutura. Lazzeri L. Técnica operatória em veterinária.

CONCLUSIONES

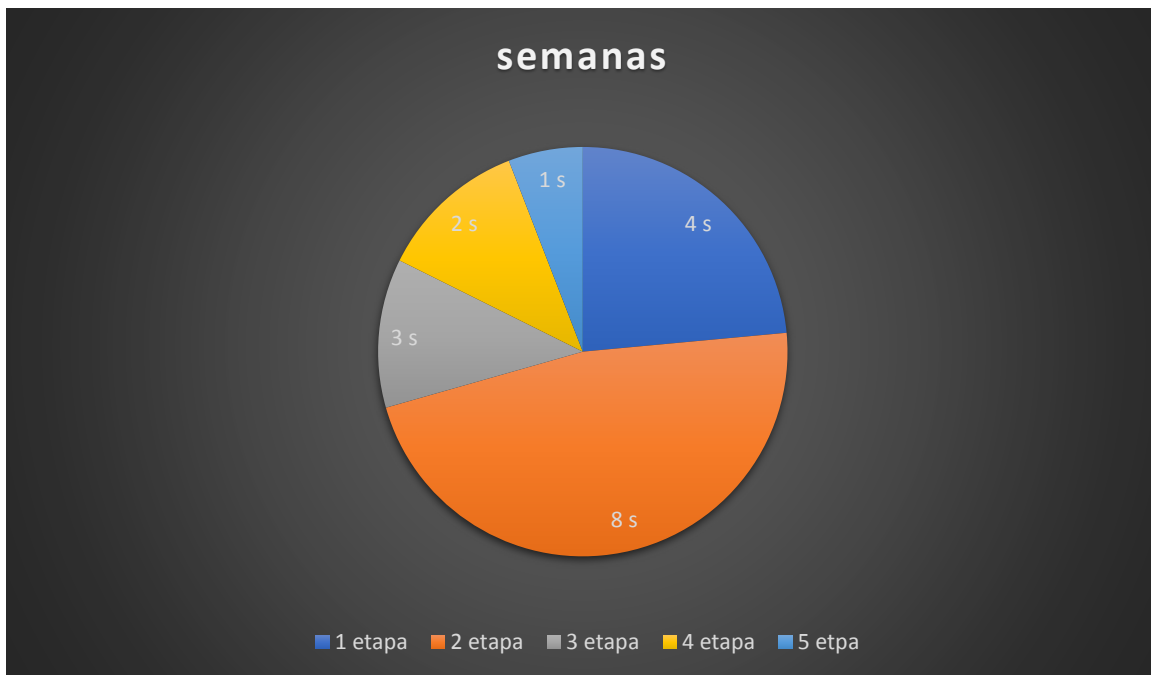
Se concluye que la técnica Arieta-Román de Postioplastía empleada en este estudio tuvo resultados favorables.

Deriveaux J. Fisiopatología de la reproducción e inseminación artificial de los animales domésticos. Zaragoza: Acribia, 1967. Bicudo SD, Siqueira JB, Meira C. Patologías do sistema reprodutor de touros. *Biológico (São Paulo)*. 2007;69(2):43-8. Memom M, Dawson L, Usenik E. Preputial injuries in beef bulls: 172 cases (1980- 1985). *J Am Vet Med Assoc*. 1988;193(4):481-5.

Lazzeri L. Técnica operatória em veterinária. São Paulo: Manole; 1994. Eurides D, Mazzanti A, Ferreira G. Correção cirurgica de fimose adquirida em equino. *Veterinaria Noticia Uberlandia*. 1997;3(1):43-9. Baxter M, Allen D, Wallace E. Breeding soundness of beef bulls after circumcision: 33 cases (1980-1986). *J Am Vet Med Assoc*. 1989;194(7):948-52. CITAS Bicudo SD, Siqueira JB, Meira C. Patologías do sistema reprodutor de touros. *Biológico (São Paulo)*. (2007); 69 (2):43-8. García G.A. (1979). Acrobustitis en toros cebú y Santa Gertrudis -tratamiento quirúrgico. *Noticias Médico-Veterinarias*. NG. Elwert Universitäts-und Verlagsbuchhandlung Marburg/Lahn. 154-161. sa JF, Magembe SR, Naude TW. (2001). Devil's claw (*Harpagophytum procumbens*) in a Brahman's preputial sheath: a case report from Botswana. *J S Afr Vet Assoc.*; 72 (1):55-6.

Bicudo SD, Siqueira JB, Meira C. Patologías do sistema reprodutor de touros. *Biológico (São Paulo)*. (2007); 69 (2):43-8. García G.A. (1979). Acrobustitis en toros cebú y Santa Gertrudis -tratamiento quirúrgico. *Noticias Médico-Veterinarias*. NG. Elwert Universitäts-und Verlagsbuchhandlung Marburg/Lahn. 154-161. sa JF, Magembe SR, Naude TW.

CRONOGRAMA



Etapa 1: investigación

Etapa 2: construcción

Etapa 3: pruebas

Etapa 4: revisión y corrección de detalles

Etapa 5: presentación