

Integrantes del Equipo:

- Daniel Eduardo García Aguilar
- Cinthia Pérez García
- Raúl Alejandro Rojas Ángeles

Nombre del profesor:

Marcos Jhodany arguello Gálvez

Nombre del trabajo:

Complicaciones En Pacientes que ingresan a Quirófano por Apendicitis en el Hospital General “María Ignacia Gandulfo” de Comitán, Chiapas.

Materia: Seminario de Tesis

Grado: Octavo Cuatrimestre

Grupo: “B”

ÍNDICE

CAPITULO I

PLATEAMIENTO DEL PROBLEMA	3
OBJETIVO GENERAL.....	5
OBJETIVOS ESPECÍFICOS	5
MARCO TEÓRICO	6
ANATOMÍA Y FISIOLOGÍA	6
EPIDEMIOLOGIA	8
ETIOLOGÍA Y FISIOPATOLOGÍA	8
Estadios de Apendicitis Aguda:	9
BACTERIOLOGÍA	10
CUADRO CLÍNICO	10
Síntomas.....	10
Signos.....	11
DIAGNOSTICO	13
EXÁMENES DE LABORATORIO Y GABINETE.....	15
EXÁMENES DE IMAGEN	15
TRATAMIENTO.....	16
COMPLICACIONES DE LA APENDICITIS AGUDA.....	16
INTERVENCIONES DE ENFERMERÍA	18
ESCALAS.....	19
MARCO METODOLÓGICO	22
3.1. Cronograma de actividades.....	22
3.2 Cronograma de Presupuestos	23
3.3 Tipo y Diseño.....	24
3.4. Área de estudio.	24
3.5. Objeto de Estudio.....	24
REFERENCIAS BIBLIOGRÁFICAS.....	25

CAPITULO I

PLATEAMIENTO DEL PROBLEMA

En la presente investigación realizada, la cirugía por Apendicitis es muy frecuente en los hospitales; este padecimiento puede presentarse entre la segunda y cuarta década de la vida (20-30 años) y poco más en el hombre, no obstante, no representa un predominio en el género, la Apendicitis es un problema que necesita cirugía y que es difícil diagnosticarla en niños pequeños y adultos mayores, por lo que se considera el cuadro quirúrgico abdominal de urgencia más frecuente.

El pronóstico de las personas que ingresan a cirugía es bueno, si no se presentan complicaciones. En algunas ocasiones el apéndice se rompe antes de la cirugía y se desarrollan problemas como un absceso, obstrucción del intestino, infección dentro del abdomen o infección de la herida después de la cirugía. (Secretaría de Salud, 2015)

“El retardo en el diagnóstico incrementa la frecuencia de perforación apendicular y sus complicaciones ocasionando mayor morbilidad y mortalidad que incrementan los costos de los servicios de urgencias y hospitalarios“, de acuerdo a la Guía Práctica Clínica Diagnóstico de Apendicitis, México: Secretaria de Salud; 2009.

La Apendicitis representa la indicación más común de cirugía abdominal no traumática de urgencia en el mundo. El riesgo de presentarla es de 16.33% en hombres y 16.34% en mujeres. Su incidencia anual es de 139.54 por 100,000 habitantes; se asocia con sobrepeso en 18.5% y obesidad en 81.5%. Estudios recientes muestran que una de cada 15 personas tendrá apendicitis aguda en algún momento de su vida y que 15 de cada 100,000 personas morían por apendicitis aguda, actualmente la probabilidad de morir por apendicitis es inferior al 0.1%. (Jorge Hernández, 2019).

En México, la Apendicitis fue la enfermedad más buscada por los mexicanos en 2018. Se trata de una inflamación aguda del apéndice que no se puede prevenir. De acuerdo con la Dra. Gabriela Herrera (2019): “El riesgo de padecerlo en la población general es entre un 7% y 12% en México”.

La Apendicitis aguda es una entidad nosológica de diagnóstico básicamente clínico. Las unidades de segundo nivel de nuestro país, que en muchas ocasiones no cuentan con recursos diagnósticos de imagen, tienen mayor destreza clínica.

En el estado de Chiapas, el líder del equipo de Supervisión Médica del Instituto Mexicano del Seguro Social (IMSS), Hugo Venancio Pérez Méndez (2017), ha concluido que, La proporción es de tres varones por dos mujeres que presentan este padecimiento, ya que el apéndice se debe mover libremente en un círculo de 360 grados alrededor de la base del ciego, que es el inicio del intestino grueso o colon.

Estudios que se llevaron a cabo en el Hospital General de Comitán “María Ignacia Gandulfo” en el periodo de octubre a diciembre de 2017, nos refiere que las complicaciones asociadas en el área quirúrgica fueron de un 12% y que el servicio de cirugía general ocupa el segundo lugar con 36% de ingresos a la UCE-A por lo que el diagnóstico principal de ingresos fue de sepsis abdominal por un 24%. (Instituto de Salud del Estado de Chiapas, 2017).

Es por ello que este padecimiento se nos hace de gran interés e investigación por que cualquier persona puede padecer apendicitis, el cual muestra una relación inversa entre la incidencia y la mortalidad. Esta enfermedad puede ser de manera aguda o simple, siendo la aguda una inflamación del apéndice cecal o vermiforme es por ello que es tipo presenta mayores complicaciones, en cambio la apendicitis simple el apéndice esta inflamado, en ausencia de gangrena, perforación o absceso periapendicular; a causa de ello surge la Apendicectomía para la remoción quirúrgica del Apéndice.

¿Cuáles son las Complicaciones de Apendicitis que conlleva el ingreso urgente a Quirófano en el Hospital General de Comitán?

OBJETIVO GENERAL

Conocer las Complicaciones que desarrollan los pacientes que ingresan a Quirófano por Apendicitis en el Hospital General “María Ignacia Gandulfo” en Comitán de Domínguez, Chiapas, en el periodo Enero-Abril, 2021.

OBJETIVOS ESPECÍFICOS

- Conocer las Complicaciones de Apendicitis pre-operatorias y pos-operatorias en el Hospital General de Comitán.
- Determinar signos y síntomas de infección de herida después de la cirugía por Apendicectomía.
- Reconocer los Factores de Riesgo de personas que desarrollan Apendicitis.
- Identificar en que consiste el tratamiento para la Apendicitis que brinda el Hospital General.

CAPITULO II

MARCO TEÓRICO

Es la inflamación del apéndice cecal o vermiforme, que inicia con la obstrucción de la luz apendicular, lo que trae como consecuencia un incremento de la presión intraluminal por el acumulo de moco asociado con poca elasticidad de la serosa.

Ocurre cuando el apéndice se bloquea por heces o algún cuerpo extraño. La apendicitis puede aparecer a cualquier edad y sus síntomas comienzan con un dolor alrededor del ombligo que puede ser leve en un principio además de presentar falta de apetito, náuseas, vómitos y fiebre. La apendicitis es un problema que necesita cirugía y es difícil diagnosticarla en niños pequeños y adultos mayores. En algunas ocasiones el apéndice se rompe antes de la cirugía y se desarrollan problemas como un absceso, obstrucción del intestino, infección dentro del abdomen o infección de la herida después de la cirugía. El pronóstico de las personas que ingresan a cirugía es bueno si no se presentan complicaciones.

ANATOMÍA Y FISIOLOGÍA

El apéndice cecal o vermiforme morfológicamente representa la parte inferior del ciego primitivo. Tiene la forma de un pequeño tubo cilíndrico, flexuoso, implantado en la parte inferior interna del ciego a 2-3 cm por debajo del ángulo iliocecal, exactamente en el punto de confluencia de las tres cintillas del intestino grueso. Sus dimensiones varían desde 2,5 cm hasta 23 cm, su anchura de 6-8 mm, es mayor a nivel de la base del órgano. Exteriormente es liso de color gris rosado. Interiormente comprende una cavidad central que en su extremidad libre termina en fondo de saco y en el otro extremo se continúa con el ciego, en el que algunas veces se encuentra un repliegue valvular, llamado válvula de Gerlach, la cual se aplica sobre el orificio cuando el ciego se distiende, impidiendo así hasta cierto punto que las heces penetren en la cavidad apendicular. Aparentemente no desempeña ningún papel en la patogenia de la apendicitis. De acuerdo a su posición, el apéndice, por estar ligado al ciego, sigue a este órgano en sus diversas posiciones. De acuerdo a esto el apéndice puede adquirir una posición normal en fosa ilíaca derecha, pero otras veces puede

encontrarse en la región lumbar derecha delante del riñón o debajo del hígado llamada posición alta, otras veces puede localizarse en la cavidad pelviana el cual se encuentra en una posición baja y está raras veces en la fosa ilíaca izquierda la cual corresponde a la posición ectópica.

El apéndice en relación al mismo ciego presenta una situación que varía mucho según los casos, hay un punto de este órgano que ocupa con toda una situación poco menos que fija, aquél en que aboca la ampolla cecal siendo esta la base del apéndice. Si a nivel de ese punto trazamos una línea horizontal y otra vertical, podemos catalogar a la situación del apéndice en: ascendente, descendente interna o externa, anterior o posterior y la retrocecal o cualquier otra variedad que adquiera según la posición con respecto a estas líneas.

Fijación. El apéndice se encuentra fijado en su base al ciego y a la porción terminal del ileón por el mesoapéndice, en algunas oportunidades puede formar un meso cuyo borde se fija al peritoneo de la fosa ilíaca y en otras no existe meso y el peritoneo lo tapiza aplicándolo contra el apéndice subseroso.

El apéndice está constituido por cuatro túnicas, una serosa, una muscular, la submucosa y mucosa.

- La túnica serosa: que recubre a toda la superficie es lo que va a constituir el meso del apéndice y en cuyo borde libre discurre la arteria apendicular, que es una de las cuatro ramas de la arteria mesentérica superior y que desciende por detrás del ángulo iliocecal, cruza la cara posterior del ileón y se introduce en el mesoapéndice.
- La túnica muscular: sólo dispone de dos capas de fibras musculares: las longitudinales y las circulares.
- La túnica mucosa y submucosa: es igual a la del intestino grueso, presenta un epitelio cilíndrico, un estroma reticulado, una muscular mucosa y glándulas tubulares. Sólo se diferencia por el tejido linfoide de gran desarrollo que se ha comparado a la amígdala o a una vasta placa de Peyer.

EPIDEMIOLOGIA

La apendicitis aguda continúa siendo la mayor causa de abdomen agudo que requiere tratamiento quirúrgico. El riesgo de presentar apendicitis durante toda la vida es de 6-7%. El pico de mayor incidencia es durante la segunda y tercera décadas de la vida, y es rara en menores de cinco o mayores de 50 años. Se presenta con mayor frecuencia en el sexo masculino siendo 1 de cada 35 afectados y de 1 por cada 50 en pacientes femeninas. Después de los 70 años de edad el riesgo de presentar apendicitis es del 1%. En la juventud el promedio de presentación es de 1.3:1 entre hombres y mujeres. La incidencia entre diversos países, variando probablemente por las diferencias raciales, ocupacionales y principalmente dietéticas, ya que se ha demostrado la mayor presencia de apendicitis en países en donde el consumo de fibra es bajo. La mayor incidencia se encuentra entre 7 y 30 años, el sexo masculino es comprometido mayormente en un 20% más y es innegable una tendencia hereditaria.

ETIOLOGÍA Y FISIOPATOLOGÍA

La baja ingesta de fibra en la dieta en los países desarrollados predispone a la producción de heces, lo cual ocasiona una mayor presión intracòlica, con formación de fecalitos incrementada, con un riesgo mayor de la obstrucción de la luz apendicular; sin embargo los estudios hasta este momento no han sido concluyentes.

Se demostró que la obstrucción de la luz apendicular produce una apendicitis. Es especial la obstrucción luminal proximal por numerosos factores provoca el aumento de la presión intraapendicular, ya que la producción de moco es constante y la capacidad intraapendicular es apenas de 0.1 mL de capacidad. Lo anterior demuestra por que la presión intraluminal puede elevarse hasta alcanzar rápidamente los 50-65 mmHg. Cuando la presión es de 85 mmHg o mayor, la presión venosa es excedida y el desarrollo de isquemia de la mucosa es inevitable. En este momento la trombosis de las vénulas que drenan el apéndice está presente o fase I de la apendicitis en la cual se encuentra edematosa e hiperhèmica. Con la congestión vascular la mucosa apendicular se vuelve hipoxica y comienza a ulcerarse, resultando en un compromiso de la barrera mucosa con la posterior translocación de las bacterias intraluminares hacia la pared apendicular presentándose la fase II de la apendicitis. Este proceso inflamatorio progresa involucrando la

serosa del apéndice que inflama el peritoneo parietal resultando en el cambio característico del dolor hacia la fosa iliaca derecha. Si la presión intraluminal continua elevándose se produce un infarto venoso, necrosis total de la pared y perforación con la posterior formación de un absceso localizado o fase III de la apendicitis. Si en su defecto no se forma el absceso y con cambio se presenta una peritonitis generalizada se estará hablando de la fase IV de la apendicitis. Un estudio demostró que dentro de la evolución de la apendicitis aguda, la gangrena apendicular se presenta a las 48.2 horas y la perforación a las 70.9 horas.

Las causas más comunes de la obstrucción intestinal son los fecalitos, seguido de la hiperplasia linfoidea, fibras vegetales, semillas de frutas, restos de varios estudios radiológicos previos, gusanos intestinales y tumores como los carcinoides. Se ha referido la resolución espontanea de un cuadro agudo encontrando en estudios de patología posteriores fibrosis y adherencias. La prevalencia de esta presentación crónica se desconoce; sin embargo, se refiere que 9% de 1,000 pacientes con a apendicitis refiere haber tenido cuadros clínicos similares y 4% refiere haber tenido varios cuadros anteriores similares.

Estadios de Apendicitis Aguda: Apendicitis Congestiva o Catarral

Cuando ocurre la obstrucción del lumen apendicular se acumula la secreción mucosa y agudamente distiende el lumen. El aumento de la presión intraluminal produce una obstrucción venosa, acúmulo de bacterias y reacción del tejido linfoide, que produce un exudado plasmoleucocitario denso que va infiltrando las capas superficiales. Todo esto macroscópicamente se traduce en edema y congestión de la serosa y se llama apendicitis congestiva o catarral.

Apendicitis Flemosa o Supurativa

La mucosa comienza a presentar pequeñas ulceraciones o es completamente destruida siendo invadida por enterobacterias, coleccionándose un exudado mucopurulento en la luz y una infiltración de leucocitos neutrófilos y eosinófilos en todas las tunicas incluyendo la serosa, que se muestra intensamente congestiva, edematosa, de coloración rojiza y con exudado fibrino-purulento en su superficie; si bien aún no hay perforación de la pared apendicular, se produce difusión del contenido mucopurulento intraluminal hacia la cavidad libre.

Apendicitis Gangrenosa o Necrótica

Cuando el proceso flemonoso es muy intenso, la congestión y r mora local y la distensi n del  rgano producen anoxia de los tejidos, a ello se agrega la mayor virulencia de las bacterias y a su vez el aumento de la flora anaer bica, que llevan a una necrobiosis total. La superficie del ap ndice presenta  reas de color p rpura, verde gris o rojo oscuro, con microperforaciones, aumenta el l quido peritoneal, que puede ser tenuamente purulento con un olor fecaloideo.

Apendicitis Perforada

Cuando las perforaciones peque as se hacen m s grandes, generalmente en el borde antimesent rico y adyacente a un fecalito, el l quido peritoneal se hace francamente purulento y de olor f tido, en este momento estamos ante la perforaci n del ap ndice.

BACTERIOLOG A

Bacteroides fragilis se presenta en m s de 70 % de pacientes con apendicitis fase III. En general m s de 10 especies pueden ser cultivadas en pacientes con apendicitis infectada y t picamente los microorganismos anaerobios superan a los aerobios en una proporci n de 3:1.

En la apendicitis aguda congestiva los cultivos de l quido peritoneal son a menudo est riles. En los estados flemonosos hay un aumento en los cultivos aer bicos positivos, pero los anaer bicos son raramente vistos. El porcentaje de complicaciones infecciosas es bajo. La presencia de ap ndice gangrenoso coincide con cambios cl nicos y bacteriol gicos dram ticos; el pat geno anaer bico m s com nmente encontrado es el Bacteroides fragilis, que hace su aparici n en la flora, portando un incremento alarmante de complicaciones infecciosas tipo abscesos postoperatorios.

CUADRO CL NICO

S ntomas

- Dolor abdominal vago localizado inicialmente en la zona periumbilical o epig strica que posteriormente se agudiza y se percibe en el cuadrante inferior derecho o fosa iliaca derecha. El dolor puede centrarse en el punto de Mc Burney (situado a un tercio de la l nea que une la

espina iliaca anterosuperior derecha y el ombligo), donde existe aumento de dolor a palpación y a la descompresión llamado signo de Blumberg. En la etapa inicial de la apendicitis el dolor aumenta en el transcurso de 12 a 24 horas.

- Náuseas y vómitos, estreñimiento, anorexia y febrícula.
- Sintomatología de perforación del apéndice; dolor abdominal importante, que puede ceder en el momento en que se produce la perforación, seguido de dolor generalizado intenso, abdomen rígido o en tabla y leucocitosis, fiebre y síntomas de shock.
- Las variaciones de los síntomas son generalmente causadas por una localización anatómica inusual del apéndice o la presencia de otra enfermedad. Cuando el apéndice es retrocecal el dolor puede ser en el flanco o posterior, si la punta inflamada reposa a nivel del uréter el dolor puede ser referido a la región inguinal o testicular y síntomas urinarios pueden estar presentes; similarmente, en apendicitis pélvica con la punta cerca a la vejiga puede haber frecuencia urinaria o disuria, y si se desarrolla un absceso pélvico los síntomas urinarios pueden ser más severos e incluso puede haber diarreas, no obstante que al inicio de la enfermedad el estreñimiento.
- El dolor generalmente se inicia en forma repentina en plena salud, algunos pacientes amanecen con un malestar epigástrico de inicio gradual y generalmente persistente, desagradable, un tanto angustioso pero soportable; este dolor dura aproximadamente 6 horas en que el dolor se localiza en la fosa ilíaca derecha, con esto se presentan náuseas que algunas veces llegan al vómito.

A toda esta secuencia de sintomatología se le llama cronología apendicular de Murphy.

Signos

Estos pacientes deben realizarse la toma de signos vitales; se puede encontrar temperatura corporal mayor de 38 °C, taquicardia y, en algunos casos, taquipnea. Los signos clínicos tempranos de apendicitis son frecuentemente inespecíficos. Conforme la inflamación progresa, el involucramiento del peritoneo parietal ocasiona sensibilidad en el cuadrante inferior derecho y puede detectarse en la exploración física; el dolor puede exacerbarse con los movimientos o el reflejo de tos.

Dentro de los puntos dolorosos y signos descritos se encuentran los siguientes:

-Punto doloroso de Mc Burney: punto doloroso a la palpación en la unión del tercio medio con el inferior al trazar una línea entre el ombligo y la cresta ilíaca derecha.

-Punto de Morris: Punto doloroso en la unión del tercio medio con el tercio interno de la línea umbilico-espinal derecha. Se asocia con la ubicación retroileal del apéndice.

-Punto de Lanz: Punto doloroso en la convergencia de la línea interespinal con el borde externo del musculo recto anterior derecho. Se asocia con la ubicación en hueso pélvico del apéndice.

-Punto de Lecene: Punto doloroso aproximadamente dos centímetros por arriba y por fuera de la espina ilíaca anteroposterior. Se asocia con la ubicación retrocecal del apéndice.

- Signo de Sumner: Defensa involuntaria de los músculos de la pared abdominal sobre una zona de inflamación intraperitoneal.

-Signo de Blumberg: Dolor en la fosa ilíaca derecha a la descompresión. Se presenta en 80% de los casos.

-Signo de Mussy: Dolor a la descompresión en cualquier parte del abdomen. Es un signo tardío de apendicitis ya que se considera en este momento una apendicitis fase IV.

-Signo de Aaron: Consiste en dolor en epigastrio o región precordial cuando se palpa la fosa ilíaca derecha.

-Signo de Rovsing: Dolor en fosa ilíaca derecha al comprimir la fosa ilíaca izquierda, es explicado por el desplazamiento de los gases por la mano del explorador del colon descendente hacia el transverso, colon ascendente y ciego, que al dilatarse se moviliza produciendo dolor en el apéndice inflamado.

-Signo de Chase: Dolor en la fosa ilíaca derecha al hacer compresión en la región del colon transverso, la explicación es la misma que el signo anterior.

-Signo del Psoas: Se apoya suavemente la mano en la fosa ilíaca derecha hasta provocar un suave dolor y se aleja hasta que el dolor desaparezca, sin retirarla, se le pide al enfermo que sin doblar la

rodilla levante el miembro inferior derecho; el músculo psoas aproxima sus inserciones y ensancha su parte muscular movilizándolo y proyectándolo contra la mano que se encuentra apoyada al abdomen, lo que provoca dolor. Es sugestivo de un apéndice retrocecal.

-Signo del obturador: Se flexiona la cadera y se coloca la rodilla en ángulo recto, realizando una rotación interna de la extremidad inferior, lo que causa dolor en caso de un apéndice de localización pélvica.

- Signo de Chutro: Por contractura de los músculos, hay desviación del ombligo hacia la fosa ilíaca derecha.

-Signo de Cope: Sensibilidad en el apéndice al estirar el músculo psoas por extensión del miembro inferior.

- Signo de Horn: Se Produce dolor en la fosa ilíaca derecha por tracción del cordón espermático derecho.

-Signo de Rove: el dolor apendicular es precedido por dolor en epigastrio.

-Signo de Talo percusión: Dolor en fosa ilíaca derecha con paciente en decúbito dorsal al elevar ligeramente el miembro pélvico derecho y golpear ligeramente en el talón.

- Signo de Britar: Ascenso testicular derecho al hacer presión en la fosa ilíaca derecha.

-Signo de Llambias: Al hacer saltar al enfermo el dolor aumenta en fosa ilíaca derecha.

DIAGNOSTICO

Diagnóstico del adulto mayor

- La enfermedad puede empezar en una forma atípica e insidiosa, con dolor constante poco intenso y temperatura normal, con ligera elevación e incluso hipotermia, frecuentemente el dolor se presenta en forma generalizada de larga duración, distensión abdominal, disminución de ruidos intestinales, existe parálisis intestinal con meteorismo, siendo este uno de los síntomas más frecuentes, puede hacer pensar en obstrucción intestinal; se puede palpar una masa en cuadrante inferior derecho del abdomen, escasa o nula defensa abdominal. El adulto mayor puede presentar cuadro confusional agudo y deterioro del estado general.

- Es infrecuente la presencia de leucocitos en la biometría hemática. Se suelen encontrar alteraciones hidroelectrolíticas y aumento de la creatinina, lo que puede llevarnos a diagnosticar casos de íleo paralítico secundario a alteraciones hidroelectrolíticas, en vez de pensar que son las consecuencias de la apendicitis.
- En los adultos mayores la perforación puede ocurrir antes y como la evolución es subaguda y el dolor puede ser de menor intensidad, generalmente acuden a atención médica en forma más tardía.
- La causa del dolor abdominal agudo en orden de frecuencia con las enfermedades biliares, la obstrucción intestinal, tumores y causas vasculares. Además, no se debe pensar únicamente en enfermedades abdominales; es frecuente el dolor abdominal referido, procedente de padecimientos torácicos.
- En pacientes ancianos solicitar fórmula blanca, examen general de orina, creatinina, electrolitos séricos, placa simple de pie y decúbito, telerradiografía del tórax.

Diagnostico durante el embarazo

- La apendicitis aguda es el procedimiento quirúrgico no obstétrico, más común durante el embarazo y sobre todo en el segundo trimestre.
- Toda paciente en edad fértil con amenorrea y dolor abdominal en cuadrantes derechos se deben descartar gestación
- Las náuseas, vómitos y anorexia, frecuentemente durante el cuadro de la apendicitis aguda, son también, manifestaciones habituales del embarazo sobre todo durante el primero y segundo trimestre. La fiebre y taquicardia, se presentan en cuadros apendiculares complicados con perforación o absceso apendicular aunque en algunos casos pueden estar ausentes, por lo anterior, el dolor del cuadrante derecho es el signo más confiable en el diagnóstico de apendicitis y embarazo sin embargo está presente solo en 57% de los casos.
- Con el crecimiento uterino el apéndice y ciego puede desplazarse hasta 3-4 cm, por arriba de su localización normal por lo cual en la exploración de la gente se debería tomar en cuenta lo anterior con la finalidad de modificar la realización de maniobras y establecer un diagnóstico más preciso.

Diagnostico edad pediátrica

- La apendicitis se manifiesta principalmente con dolor abdominal, nausea o vómito y fiebre en orden de presentación. En el paciente lactante el síntoma inicial suele ser diarrea.
- El dolor se presenta en forma difusa a nivel abdominal, horas después se localiza en el cuadrante inferior derecho, el dolor es continuo, en aumento progresivo llegando a ser claudicante e incapacitante.
- El vómito aparece habitualmente después de la presentación del dolor y suele ser de contenido gastroalimentario. Se refiere que la náusea y el vómito pueden preceder el dolor abdominal en caso de que el cuadro apendicular sea retro cecal ascendente.
- La fiebre habitual no es alta.
- En lactantes, aunado a los síntomas anteriores, evacuaciones diarreicas pueden estar presentes, siendo escasas y semilíquidas.
- De acuerdo a la edad del paciente, se le puede indicar que tosa o salte, si esto ocasiona dolor en cuadrante inferior izquierdo es sugestivo de irritación peritoneal

EXÁMENES DE LABORATORIO Y GABINETE

- La fórmula blanca reporta leucocitosis con neutrofilia y en ocasiones bandemia
- En urgencias un adulto mayor con dolor abdominal agudo o subagudo su elevación inicial debe incluir examen general de orina, biometría hemática, electrolitos séricos, creatina, placas simples, abdomen y tórax.
- En todo paciente pediátrico con dolor abdominal agudo en urgencias se le debe solicitar el examen general de orina, formula blanca y ultrasonido.

EXÁMENES DE IMAGEN

- Adultos mayores con cualquiera de las 3 manifestaciones cardinales, solicitar tomografía axial computarizada.
- Pacientes con dolor abdominal agudo periumbilical o en cuadrante inferior derecho con sospecha o diagnóstico de embarazo realizar ultrasonido obstétrico para confirmar embarazo y edad gestacional.

TRATAMIENTO

- La cirugía laparoscópica se encontró que es claramente superior para pacientes con diagnóstico presuntivo de apendicitis y principalmente en mujeres en edad fértil.
- Los pacientes que parecen beneficiarse especialmente de la apendicetomía laparoscópica son las mujeres jóvenes, las personas obesas y las personas que trabajan.
- Comparando la apendicetomía abierta con la laparoscópica, esta última puede reducir las complicaciones postoperatorias de infección de pared y el íleo paralítico en niños.
- La apendicetomía laparoscópica está contraindicada en pacientes menores de 5 años de edad y en el adulto mayor.
- La apendicectomía laparoscópica en niños no es tan aceptada como lo es en adultos, debido a la poca aceptación del profesional médico.
- Se recomienda en las líneas generales la utilización de laparoscópica y apendicectomía laparoscópica en todos los pacientes con sospecha de apendicitis.

COMPLICACIONES DE LA APENDICITIS AGUDA

En las apendicitis agudas sin perforación en 5% de casos hay complicaciones. En las apendicitis agudas con perforación las complicaciones se presentan en un 30% de casos.

Infección de la herida operatoria

Las infecciones de la herida son causadas por abscesos locales en la Herida operatoria por gérmenes fecales principalmente *Bacteroides fragilis*, a los que siguen en frecuencia aerobios Gram (-); *Klebsiella*, *Enterobacter*, *E. coli*. Los signos de infección; dolor, tumor, calor y rubor quizás no se encuentren. Los signos iniciales son dolor excesivo y además molesto alrededor de la herida operatoria de infección local.

Abscesos Intraabdominales

Suelen deberse a contaminación de la cavidad con microorganismos que escapan del apéndice gangrenoso o perforado, también pero con menor frecuencia es debido a derrame transoperatorio. El absceso se manifiesta por fiebre hética o en agujas, con fiebre, malestar y anorexia recurrente.

Fistula cecal o estercoracea

La mayor parte de fistulas cierran espontáneamente, todo lo que se requiere es que el trayecto se conserve abierto, hasta que se suspenda el drenaje.

Las fístulas fecales no se cierran espontáneamente, si queda punta de apéndice, cuerpo extraño o si el intestino está obstruido distal a la fístula o si la mucosa del intestino quedó en continuidad con la piel. En estos casos el cierre de la fístula requiere operación.

Piliflebitis o Piema Portal

Es una enfermedad grave caracterizada por ictericia, escalofrío y fiebre elevada. Se debe a septicemia del sistema venoso portal con desarrollo de abscesos hepáticos múltiples. La piliflebitis acompaña a la apendicitis gangrenosa o perforada y puede aparecer en el pre o postoperatorio. El microorganismo más frecuente es el E. Coli. En la actualidad con el uso de los antibióticos en el pre y postoperatorio su presentación es rara.

Íleo Paralítico o Adinámico

En las primeras 24 horas se espera la presencia de un íleo reflejo debido al espasmo producido por la manipulación y cuya resolución es en el postoperatorio inmediato. Puede persistir como resultado de una peritonitis generalizada o una apendicitis complicada; su resolución es lenta y el tratamiento de orden médico: Hidratación con reposición de electrolitos, sonda nasogástrica y antibióticos específicos.

Dehiscencia del Muñón Apendicular

Se puede presentar desde el 2o o 3er día, y puede ser debido a ligadura inadecuada del muñón, o por la administración indebida de un enema evacuante que distiende el intestino y hace que se rompa en el punto más débil, por ello nunca se debe indicar enemas luego de cirugía abdominal. El tratamiento inmediato es laparotomía exploradora y colostomía con antibióticos específicos.

Hemorragia

Dolor abdominal súbito y shock hipovolémico en cualquier momento de las primeras 72 horas de la apendicetomía puede significar filtración a partir del muñón o el deslizamiento de una ligadura arterial; con frecuencia la hemorragia es gradual y se origina de un vaso del mesoapéndice o de

una adherencia seccionada, no advertida en la operación. Se explora la incisión removiendo la masa de sangre coagulada de la cavidad pélvica y parietocólica derecha, ubicándose el sitio de la hemorragia.

Complicaciones tardías

- Hernia incisional: a través de la incisión en fosa iliaca derecha con antecedentes de infección prolongada y drenaje grande en el sitio de la hernia.
- Obstrucción mecánica: producida por la presencia de bridas intestinales; más frecuentes en las apendicitis complicadas.
- Infertilidad: absceso en fosa iliaca derecha en mujeres puede provocar obstrucción de las trompas hasta en un 31%.

INTERVENCIONES DE ENFERMERÍA

Antes de la intervención:

- 1.- Manténgase a la persona con dieta absoluta hasta que se confirme el diagnóstico.
- 2.- Contrólese con regularidad los signos vitales.
- 3.- Evítese el uso de analgésicos, a fin de no enmascarar el cuadro y dificultar el diagnóstico.
- 4.- Tóme-se muestras de sangre para analítica.
- 5.- Colóquese una vía intravenosa para la hidratación del paciente.
- -La atención posquirúrgica tras una apendicectomía no complicada no difiere de la que se dispensa en cualquier laparotomía.

La apendicectomía realizada después de que se perfore el apéndice necesita las siguientes medidas adicionales:

- 1.- Téngase en cuenta que no siempre se cierra la incisión.
- 2.- Suele dejarse un drenaje. Observe y registre el volumen de la supuración.
- 3.- Administración de líquidos EV.
- 4.- Colocación de una sonda nasogástrica.
- 5.- Administración de altas dosis de antibióticos

- 6.- Colocarse en posición Fowler o semi-Fowler, para favorecer así el drenaje hacia la cavidad pélvica.
- 7.- Se debe valorar con atención cualquier síntoma indicativo de íleo paralítico o de peritonitis.

ESCALAS

Escala de Alvarado modificada

El uso de la escala de Alvarado modificada permite que los pacientes que consultan al Servicio de Urgencias con dolor abdominal en la fosa iliaca derecha puedan clasificarse en 3 grupos, de acuerdo con la probabilidad de tener apendicitis:

- Riesgo bajo (0-4 puntos): probabilidad de apendicitis de 7.7%. Observación ambulatoria y con énfasis en los datos de alarma; bajo riesgo de perforación.
- Riesgo intermedio (5-7 puntos): probabilidad de apendicitis de 57.6%. Hospitalización y solicitar exámenes de laboratorios, estudios de imagen. Repitiendo la aplicación de la escala cada hora.
- Riesgo alto (8-10 puntos): probabilidad de apendicitis de 90.6%. Estos pacientes deben ser sometidos a cirugía de inmediato.

Escala de Alvarado modificada	
Signos	Puntos
Dolor migratorio en la fosa iliaca derecha	1
Anorexia	1
Náusea/vómito	1
Hipersensibilidad en fosa iliaca derecha	2
Síntomas	
Rebote en fosa iliaca derecha	1
Elevación de la temperatura > 38 °C	1
Signos extras: Rovsing, tos, hipersensibilidad rectal	1
Laboratorio	
Leucocitosis de 10,000-18,000 cel/mm ³	2

Escala de RIPASA

Recientemente, en 2010, en el Hospital RIPAS, al norte de Borneo, en Asia, elaboraron una escala mejorada para diagnóstico precoz de AA, denominándola Escala RIPASA, con mejor sensibilidad (98%) y especificidad (83%).¹²⁻¹⁴ De acuerdo al puntaje se sugiere el manejo:

- < 5 puntos (Improbable): observación del paciente y aplicar escala nuevamente en 1-2 h, si disminuye el puntaje, se descarta la patología, si éste aumenta se revalora con el puntaje obtenido.
- 5-7 puntos (Baja probabilidad): observación en urgencias y repetir escala en 1-2 h o bien realizar un ultrasonido abdominal. Permanecer en observación.
- 7.5-11.5 puntos (Alta probabilidad de apendicitis aguda): valoración por el cirujano y preparar al paciente para apendicectomía, si éste decide continuar la observación, se repite en una hora. En caso de ser mujer valorar ultrasonido para descartar patología ginecológica.
- > 12 puntos (Diagnóstico de apendicitis): valoración por el cirujano para tratamiento o bien referirlo de ser necesario.

Escala RIPASA	
Datos	Puntos
Hombre	1
Mujer	0.5
< 39.9 años	1
> 40 años	0.5
Extranjero NRIC ¹	1
Síntomas	
Dolor en fosa iliaca derecha	0.5
Náusea/vómito	1
Dolor migratorio	0.5
Anorexia	1
Síntomas < 48 h	1
Síntomas > 48 h	0.5
Signos	
Hipersensibilidad en fosa iliaca derecha	1
Resistencia muscular voluntaria	2
Rebote	1
Rovsing	2
Fiebre > 37° < 39 °C	1
Laboratorio	
Leucocitosis	1
Examen general de orina negativo	1

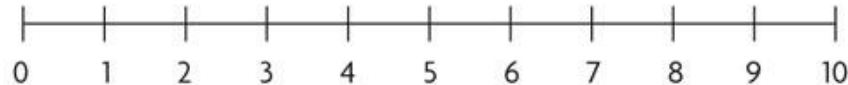
Escala de EVA (Escala Visual Analógica)

Consiste en una línea recta de 10cm con las palabras “Sin Dolor” en el extremo izquierdo y “El Peor Dolor Imaginable” en el extremo derecho. El paciente debe marcar en la línea la cantidad de dolor que padece. Midiendo la distancia en cms se puede deducir una cifra de 0 a 10.

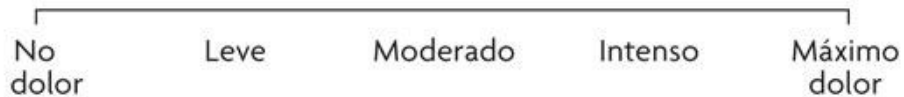Escala Numérica: La misma línea está numerada de 0 a 10 y el paciente tiene que señalar un número entre “No Dolor” (0 puntos) y “El Peor Dolor Imaginable” (10 puntos).

Escala de Dolor Facial: Es fácil de entender para niños mayores de tres años.

Escala visual numérica



Escala visual categórica



Escala visual analógica



CAPITULO III

MARCO METODOLÓGICO

3.1. Cronograma de actividades

Actividades	Enero				Febrero				Marzo				Abril				Mayo				Junio				Julio			
	S 1	S 2	S 3	S 4	S 5	S 6	S 7	S 8	S 9	S 10	S 11	S 12	S 13	S 14	S 15	S 16	S 17	S 18	S 19	S 20	S 21	S 22	S 23	S 24	S 25	S 26	S 27	S 28
Elección del tema																												
Planteamiento del problema																												
Elaboración de los objetivos																												
Justificación																												
Elaboración de Hipostasis																												
Corrección de tesis																												
Elaboración del marco teórico																												
Revisión de bibliografías																												
Definición de variables																												
Elaboración de cuestionario																												
Prueba piloto																												

3.2 Cronograma de Presupuestos

Actividades y Compras	Gastos
Transporte	\$600
Internet	\$1000
Comida	\$400
Luz	\$200
Papeles	\$50
Imprenta	

3.3 Tipo y Diseño

Se realizara un estudio con enfoque mixto de un alcance exploratorio, esto no ayudara para familiarizarnos con fenómenos relativamente desconocidos, obtener información sobre la posibilidad de llevar a cabo una investigación más completa respecto de un contexto particular, investigando nuevos problemas, identificar conceptos o variables.

3.4. Área de estudio.

Hospital General María Ignacia Gandulfo de Comitán de Domínguez, Chiapas.

3.5. Objeto de Estudio

Pacientes que ingresen al Hospital General María Ignacia Gandulfo con Diagnóstico de Apendicitis

REFERENCIAS BIBLIOGRÁFICAS

- Secretaria de Salud. (30 de Octubre de 2015). ¿Qué es la Apendicitis?
[https://www.gob.mx/salud/articulos/que-es-la-
apendicitis#:~:text=Subsecretar%C3%ADa%20de%20Preveni%C3%B3n%20y%20Pro
moci%C3%B3n%20de%20la%20Salud&text=La%20apendicitis%20puede%20aparecer
%20a,%2C%20n%C3%A1useas%2C%20v%C3%B3mitos%20y%20fiebre](https://www.gob.mx/salud/articulos/que-es-la-
apendicitis#:~:text=Subsecretar%C3%ADa%20de%20Preveni%C3%B3n%20y%20Pro
moci%C3%B3n%20de%20la%20Salud&text=La%20apendicitis%20puede%20aparecer
%20a,%2C%20n%C3%A1useas%2C%20v%C3%B3mitos%20y%20fiebre)
- Secretaria de Salud, (2009). Guía Práctica Clínica Diagnostico de Apendicitis. México.
[http://www.cenetec.salud.gob.mx/descargas/gpc/CatalogoMaestro/031_GPC_Apendicitis
AgDiag/IMSS_031_08_GRR.pdf](http://www.cenetec.salud.gob.mx/descargas/gpc/CatalogoMaestro/031_GPC_Apendicitis
AgDiag/IMSS_031_08_GRR.pdf)
- Hernández Cortez, J. (2019). Apendicitis Aguda: revisión de la literatura.
<https://www.medigraphic.com/pdfs/cirgen/cg-2019/cg191f.pdf>
- Doctoralia. (25 de Febrero de 2019). Doctoralia revela el mapa de las enfermedades más buscadas en México. [http://press.doctoralia.com.mx/59261-doctoralia-revela-el-mapa-de-
las-enfermedades-mas-buscadas-en-mexico](http://press.doctoralia.com.mx/59261-doctoralia-revela-el-mapa-de-
las-enfermedades-mas-buscadas-en-mexico)
- Guizar García, R. (10 de Marzo del 2017). Dolor en el Ombligo puede ser síntoma de Apendicitis. Grafico Sur de Chiapas. (p 28) Tapachula, Chiapas.
https://issuu.com/graficosurdechiapas/docs/grafico_sur_de_chiapas_10-03-17/28
- Ortega Farrera, F. (2017). Índice de Mortalidad en la Unidad de Cuidados Especiales del Hospital general de Comitán. Salud en Chiapas. Órgano de Difusión e investigación Editado por el instituto de Salud de Chiapas. (196-199).
<file:///C:/Users/G1/Downloads/Salud%20en%20Chiapas%20octubre%20-%20diciembre%202017.pdf>
- Gispert, C. (2015). *Manual de Enfermería Nueva Edición* . Barcelona (España): OCEANO/CENTRUM.

- Gispert, C. (2015). *OCEÁNO MOSBY*. Barcelona (España) : OCEANO .
- Tortora, G. J. (2013). *Principios de Anatomía y Fisiología*. México: panamericana.
- González, R. C. (2009). *Apendicitis Aguda: Revisión de la literatura*. Obtenido de Artículo de Revisión: Cirugía General: <https://www.medigraphic.com/pdfs/juarez/ju-2009/ju094g.pdf>
- Pujada, P. W. (8 de Octubre de 2013). *Apendicitis Aguda* . Obtenido de Cirugía General: https://sisbib.unmsm.edu.pe/bibvirtual/libros/medicina/cirugia/tomo_i/Cap_11_Apendicitis%20aguda.htm#:~:text=ANATOM%C3%8DA%20DEL%20AP%C3%89NDICE&text=Tiene%20la%20forma%20de%20un,tres%20cintillas%20del%20intestino%20grueso
- Banda, C. A. (Marzo-Abril de 2016). *Evaluación del dolor en el adulto mayor*. Obtenido de http://www.scielo.org.mx/scielo.php?script=sci_arttext&pid=S2306-41022016000200073
- García, N. R. (Abril-Junio de 2012). *Precisión diagnóstica de la escala RIPASA para el diagnóstico de apendicitis aguda: análisis comparativo con la escala de Alvarado modificada*. Obtenido de http://www.scielo.org.mx/scielo.php?script=sci_arttext&pid=S1405-00992012000200002
- Lobato, R. F. (Julio-Agosto de 2010). *Pruebas de imagen y apendicitis aguda: importancia para la calidad asistencial*. Obtenido de <https://www.elsevier.es/es-revista-revista-calidad-asistencial-256-articulo-pruebas-imagen-apendicitis-aguda-importancia-S1134282X10000473>