



Licenciatura En Enfermería.

5° cuatrimestre.

GINECOLOGÍA Y OBSTETRICIA

Anatomía del sistema reproductor femenino

E.L.E.: Allyn Gabriela Farfan Córdova.

Catedrático: Dr. Gustavo Armando López Cruz.

Tapachula, Chiapas de Córdova y Ordoñez.

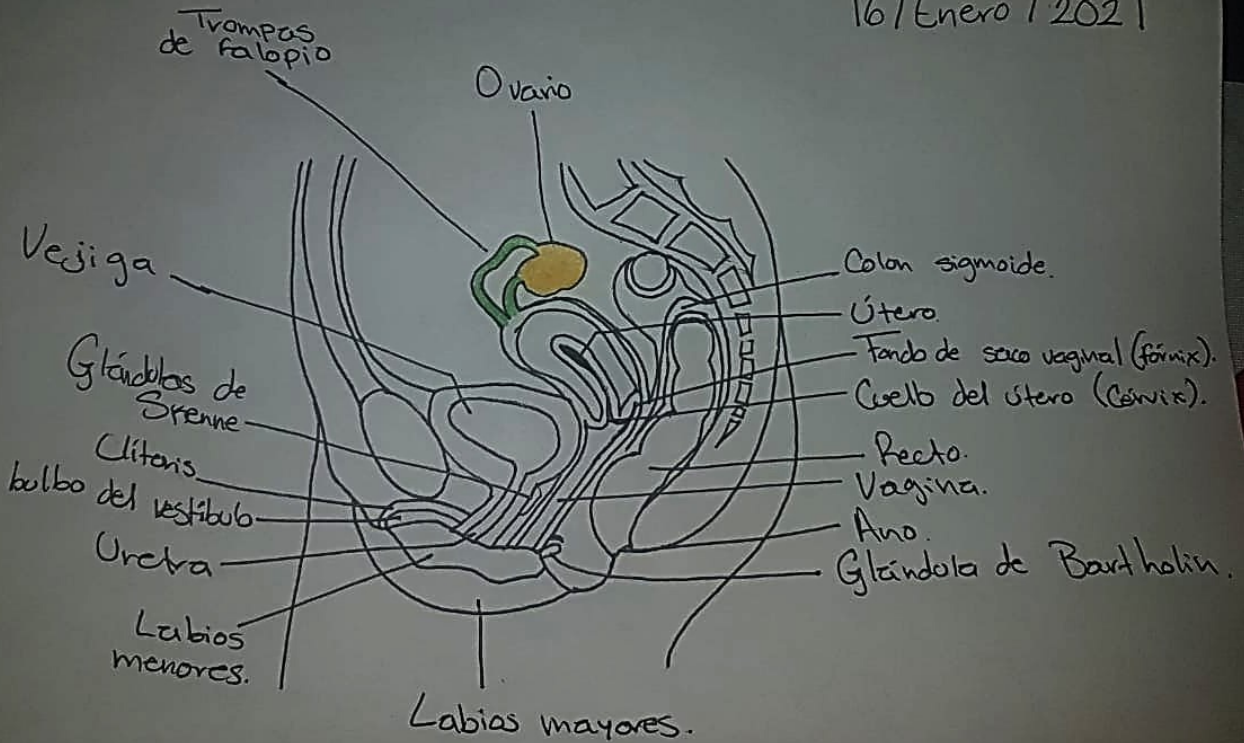
16/01/21

ORGANOS REPRODUCTORES FEMENINOS INTERNOS

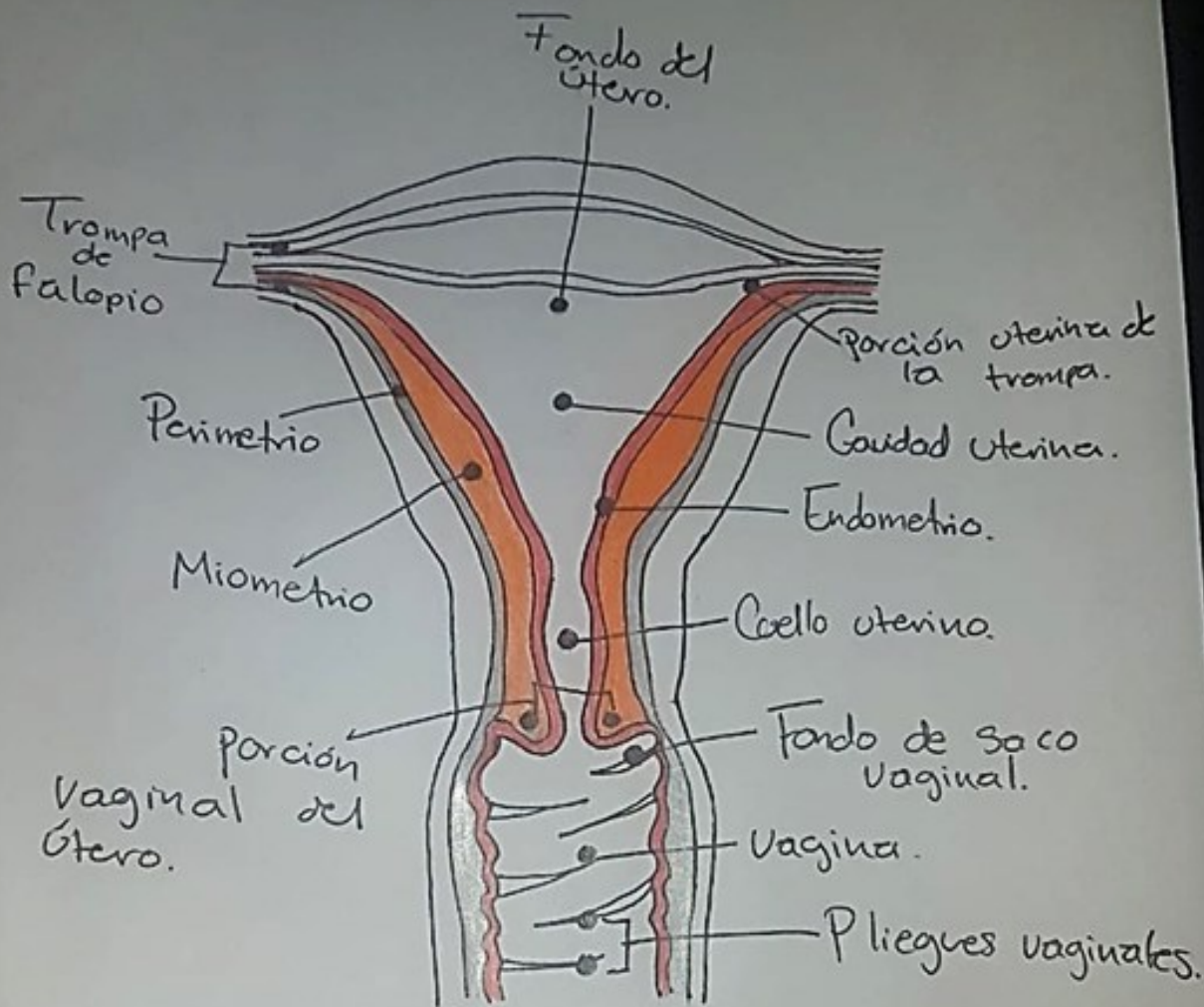
1. pinta de color amarillo los ovarios, de color verde las trompas de Falopio, el útero (de gris el perimetrio, de naranja el miometrio, de rojo el endometrio), color rosa el cuello uterino.

Aparato reproductor femenino interno.

16/Enero/2021



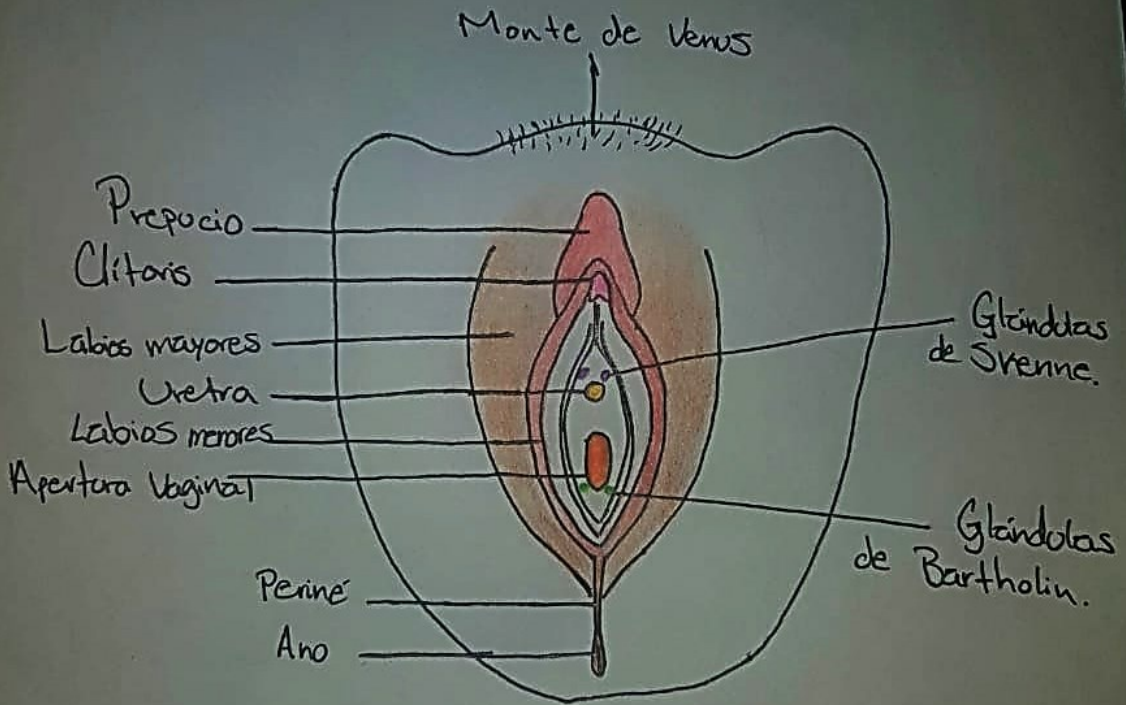
Capas del útero.



16/Enero/2021

2. Vulva y periné: pinta de color café el periné y los labios mayores, así como el ano, color rojo los labios menores, de rosa el clítoris, de rojo el prepucio, amarillo la uretra, naranja la apertura vaginal, verde las glándulas de Bartholin, morado las glándulas de Skene.

Aparato reproductor femenino externo:
Vulva y periné.



16/Enero/2021

3. Escribe el nombre de las estructuras señaladas en la imagen adjuntada en el link proporcionado:

1. Prepucio
2. Clítoris
3. Uretra
4. Apertura vaginal
5. Labios mayores
6. Labios menores
7. Periné