

Nombre del alumno:

ANDREA LIZETH PEREZ HERNANDEZ

Nombre del profesor:

MARIA CECILIA ZAMORANO

Nombre del trabajo:

Mapa conceptual

Materia:

GINECOLOGIA Y OBSTETRICIA

Grado:

5

Grupo:

"B"

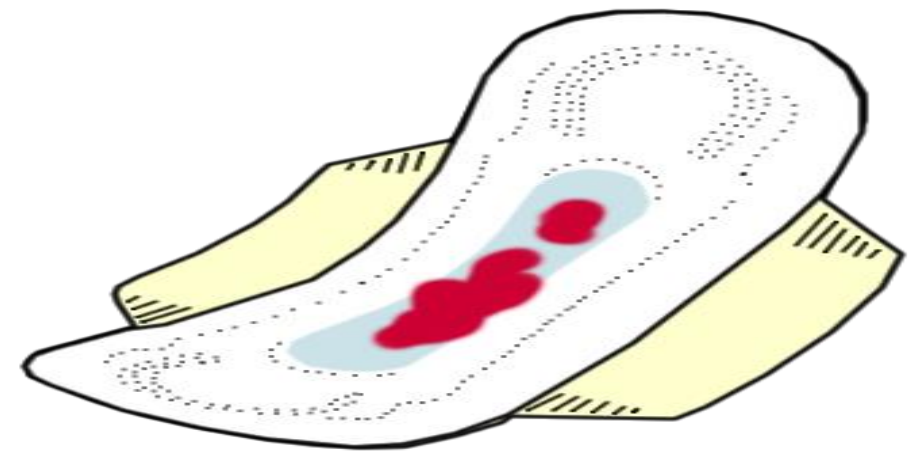
PASIÓN POR EDUCAR

PASIÓN POR EDUCAR

# PUERPERIO PATOLOGICO. CHOQUE SEPTICO

## ¿ QUE ES?

Es el periodo que comprende desde el final del parto hasta la aparición de la primera menstruación.



## Posibles patologías.

PATOLOGIA DE LA LACTANCIA

## ¿ QUE ES?

Es la ausencia de producción de leche insuficiente para el crecimiento del bebe.

INFECCION PUERPERAL

## ¿ QUE ES?

Complicación obstétrica frecuente.

PATOLOGIA PSIQUIATRICA.

## ¿ QUE ES?

Realizar anamnesis minuciosa, para describir todos los síntomas.

PATOLOGIA VASCULAR DEL PUERPERIO

## ¿ QUE ES?

Principal causa de mortalidad materna.

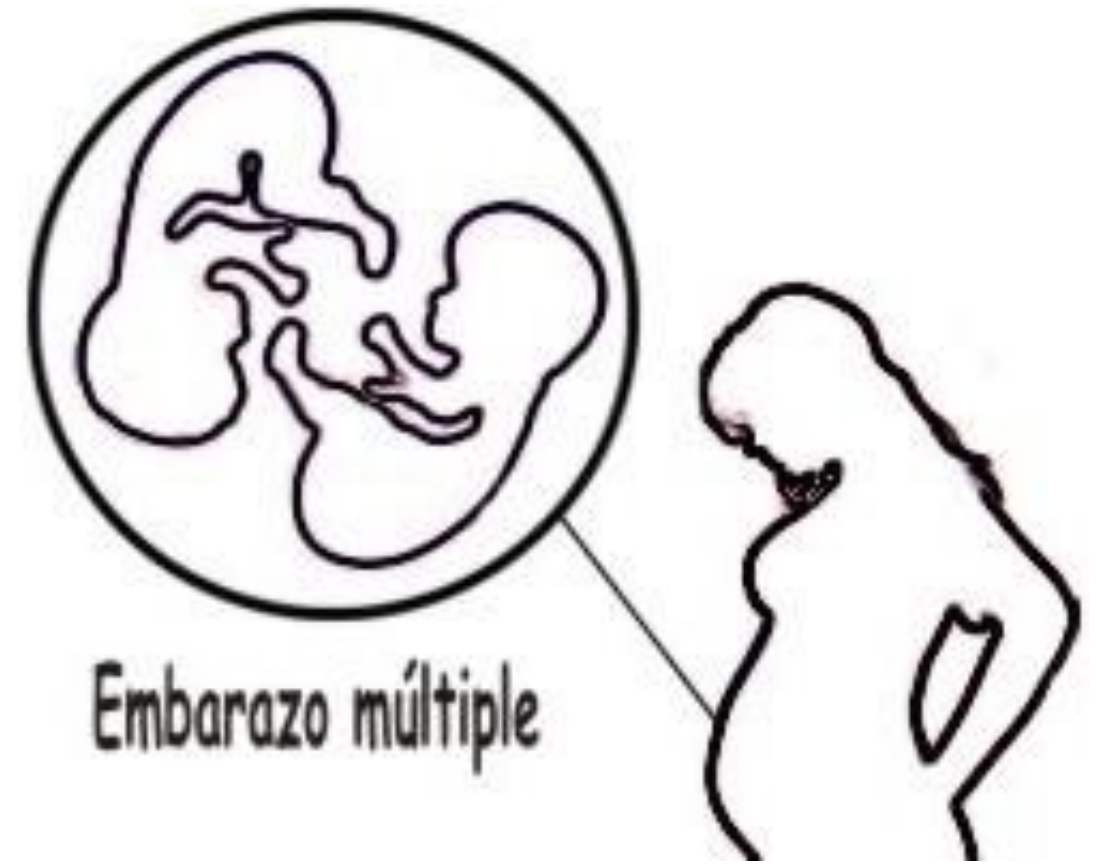
- **Ingurgitación mamaria**
- **Mastitis puerperal**
- **Galactocele**



# Embarazo múltiple. Presentación pélvica y situación transversal.

## ¿ QUE ES?

Es aquel en el que dos o mas bebes se desarrollan simultáneamente en el útero.



### FRECUENCIA:

- Uno de cada 80 embarazos es mellizos
- Uno de cada 8.000 es gemelar triple.
- Uno de cada 1.000.000 es gemelar cuádruple

### TIPOS:

- Gemelos
- Trillizos
- Cuatrillizos
- Quintillizos
- Sextillizos o septillizos

### FACTORES NATURALES:

- Herencia
- Edad madura
- La raza
- Alta paridad

## MONITOREO Y PRUEBAS DE LABORATORIO.

PRUEBA DE SANGRE PARA DX DE EMBARAZO

### ¿ QUE ES?

Los niveles de GCH suelen ser muy elevadas en embarazos múltiples.

## MONITOREO Y PRUEBAS DE LABORATORIO.

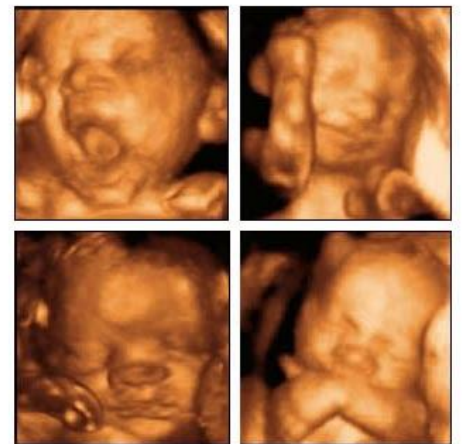ALFAFETOPROTEINA

### ¿ QUE ES?

Los niveles de proteína de la madre y el feto son elevados.

ECOGRAFIA

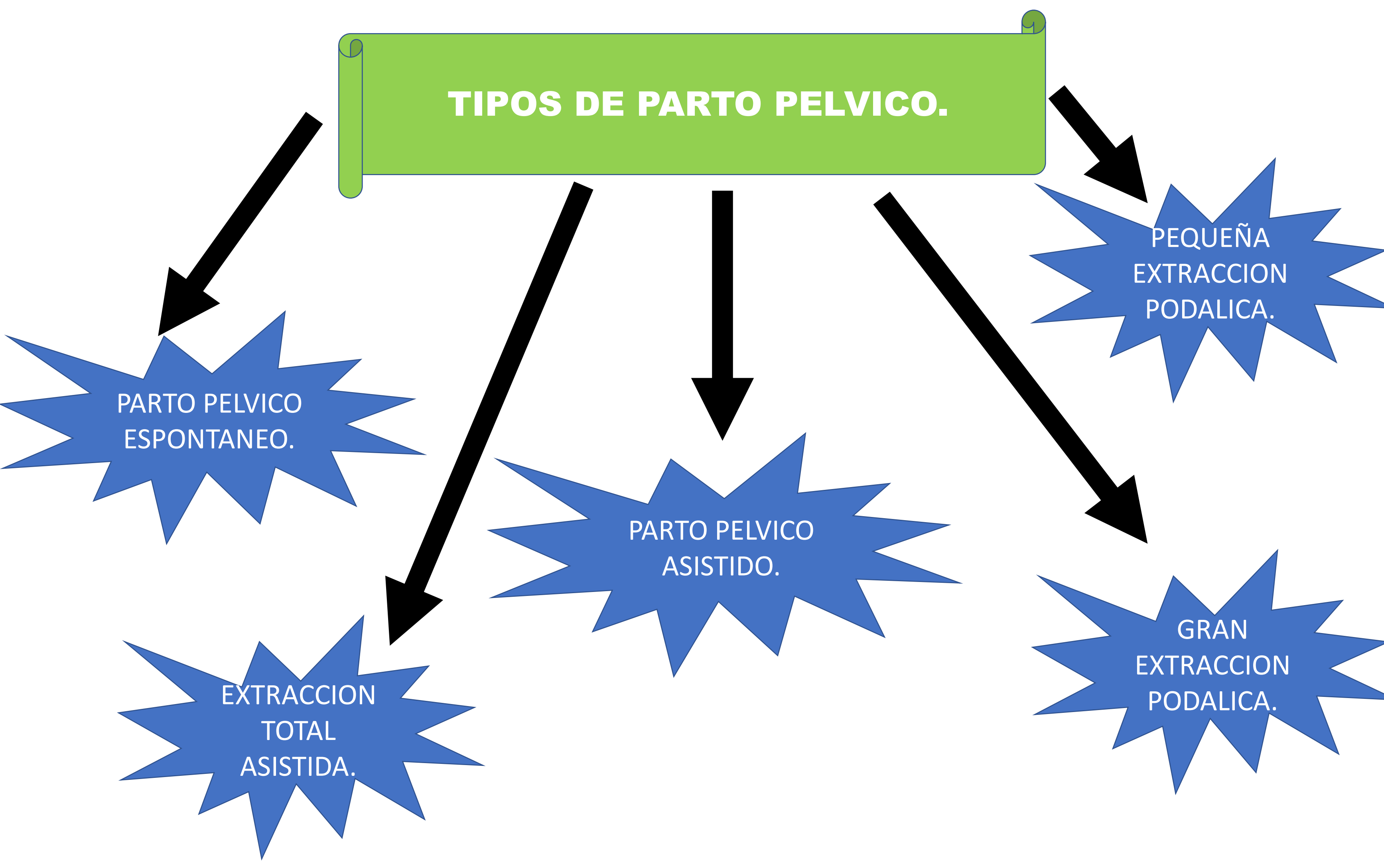
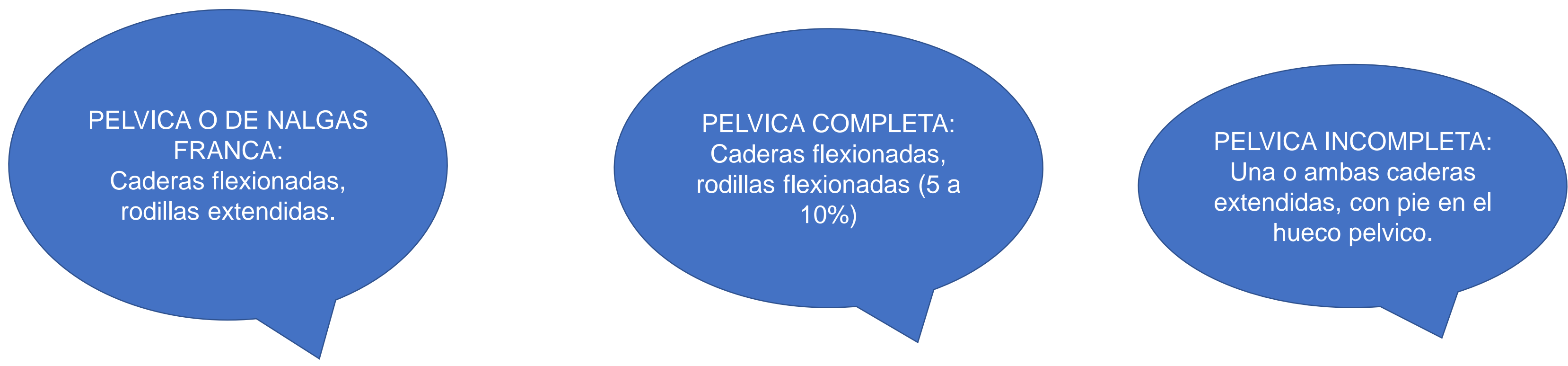
### ¿ QUE ES?



Tecnica de dx por imágenes que utiliza ondas sonoras para crear imágenes de vasos sanguíneos tejidos y órganos.

# Embarazo múltiple. Presentación pélvica y situación transversal.

## TIPOS DE PRESENTACION PELVICA.



# DISTOCIAS MECANICAS.

**¿QUE SON?**  
Es la dificultad que se genera en la parte vaginal debido a partes blandas y óseas.

**DISTOCIA FETAL:**  
cuando el feto es demasiado grande para el estrecho de la pelvis.

**DE ORIGEN MATERNO:**

- De canal óseo.
- De canal blando.

**DE ORIGEN FETAL:**

- Gestación múltiple
- Macrosomía fetal
- Malformaciones congénitas
- Distocia de hombros.

## Distocias del trabajo de parto. Fases.

**FASE LATENTE PROLONGADA:**  
Primer periodo del TIP que dure mas d e 20 hrs en nulíparas y 14 en multíparas.

**FASE DESACELERADA:**  
Mayor a 3 horas en NP y de 1 hora en MP

El dx solo se puede realizar en el periodo de dilatación y borramiento.

**FASE ACTIVA PROLOGADA:**  
5-8 horas en NP y 3-5 en MP.

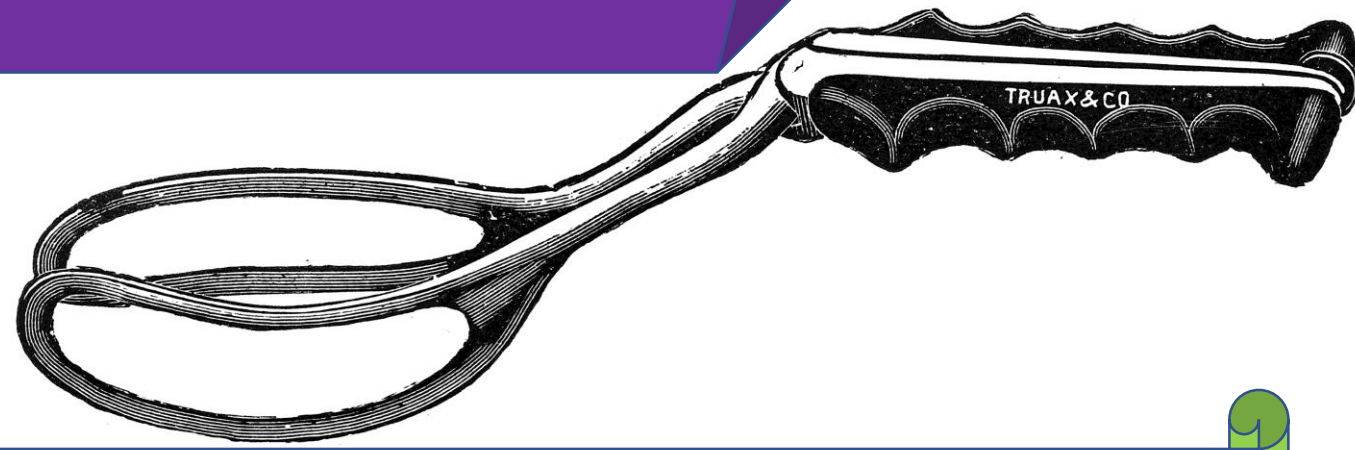**FALLA DE DESCENSO:**  
}ausencia del descenso del parto en 1 hora en ausencia de hipodinamia.



# FORCEPS.

## FUNCION

Es una herramienta especial para ayudar a remover al bebe a través de la vía del parto.



Después de pujar por varias horas, el bebe se acerca para salir, pero necesita ayuda para atravesar la ultima parte.

Se puede estar demasiado cansada para seguir pujando

Un problema de salud puede hacer que pujar sea peligroso,

El bebe puede estar mostrando señales de estrés y necesitar salir mas rápido.

## Riesgos para la madre y el bebe.

Desgarros mas graves en la vagina que podrían necesitar cirugías

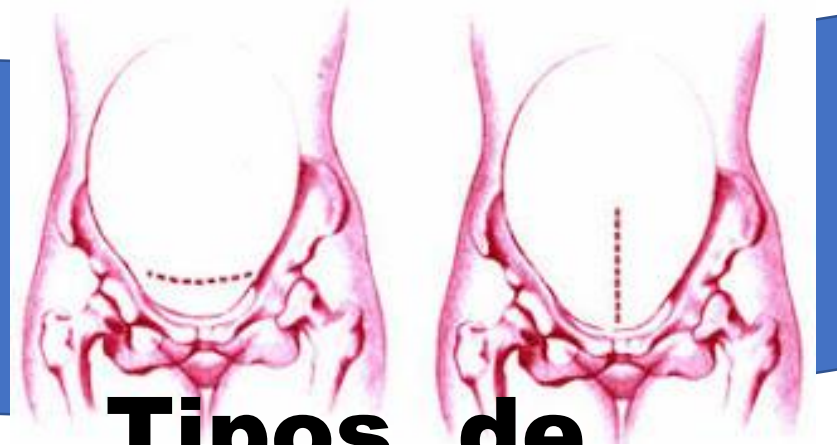Problemas para orinar o defecar después del parto.

Protuberancias, moretones o marcas en la cabeza o cara del bebe.

Los nervios puede resaltar lesiones por la presión de los fórceps.

La cabeza puede hinchar o en forma de cono. Sanara al cabo de dos días.

# Operación cesárea.



## Grupos de cesárea

## ¿QUE ES?

## Tipos de cesárea

Cesaría electiva:  
Según el momento en el que se toma la decisión de realizarla.

Es una operación quirúrgica que sirve para extraer el feto y placenta, abriendo el abdomen y útero.

Cesaría segmentaria:  
Se realiza un corte vertical y otro horizontal en T,

Cesaría corporal:  
Asociada a la zona donde se realiza el corte en el útero para abrirlo.

Cesaría corporal:  
La incisión se realiza de forma longitudinal, en la cara anterior del cuerpo uterino, atravesando la musculatura uterina.

## consecuencias

HEMORRAGIA

EMBOLIAS

INFECCIONES DE LA HERIDA.

TROMBOSIS

FORMACIONES DE ADHERENCIA EN LA ZONA DE LA CICATRIZ.



# ABORTO

## Clasificación

## ¿QUE ES?

## Clasificación

Aborto natural:  
Es aquel causado por motivos naturales, sin ser provocado.

Es la muerte y expulsión del feto antes de los cinco meses de embarazo.

Aborto terapéutico  
Se realiza cuando la vida del feto esta perdida y es grave para la madre.

Aborto provocado:  
Es la interrupción que se realiza antes de los 180 días de gestación.

## Tipos de aborto.

Aborto fallido.

Aborto completo

Aborto precoz.

Aborto legal.

Aborto por medios mecánicos.

Aborto incompleto

Aborto tardío.

Aborto ilegal.

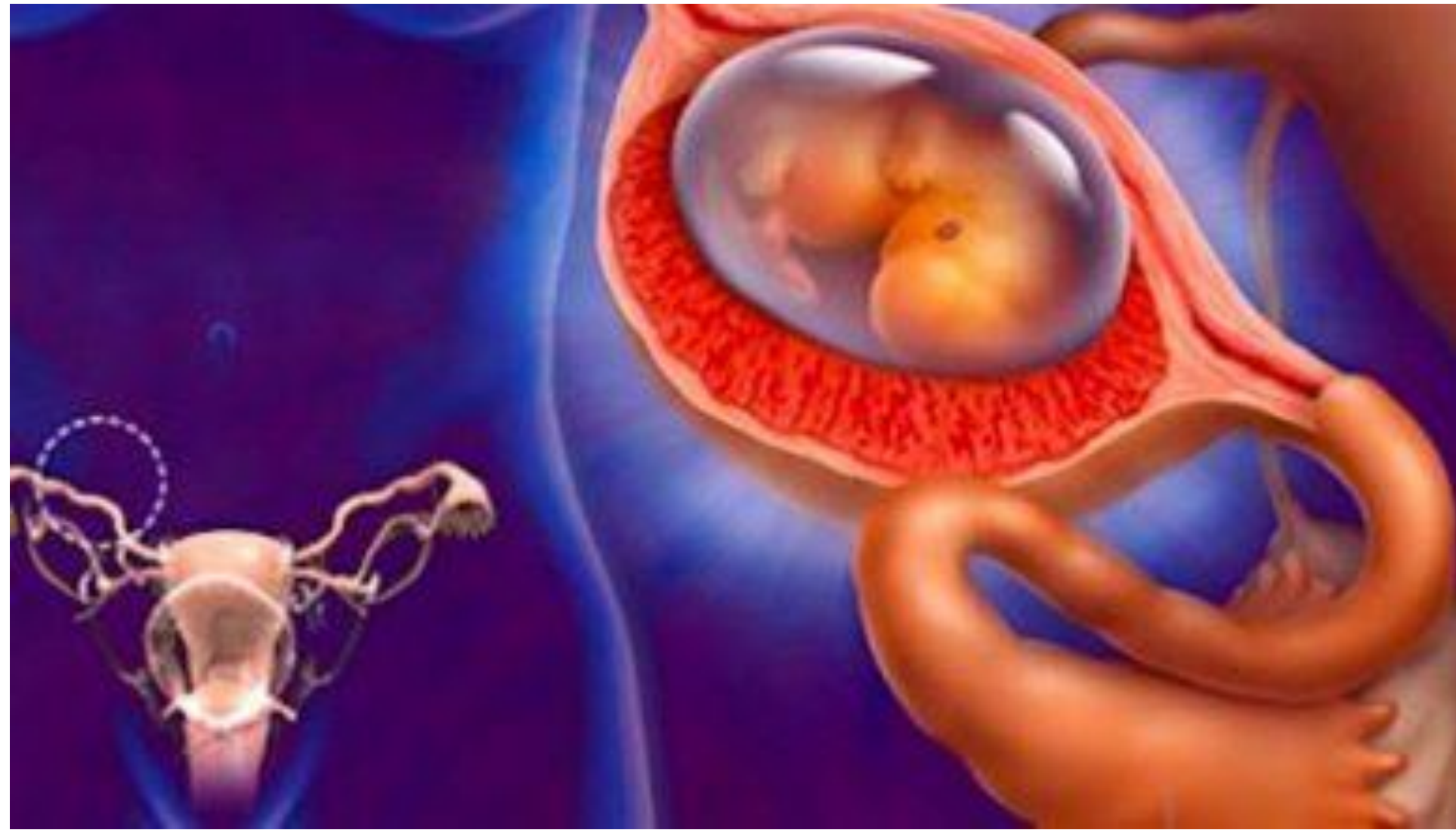Aborto químico.

Aborto por infección.

27.11.2008 12:24



# EMBARAZO ECTOPICO.



## ¿QUE ES?

Se presenta cuando un ovulo fecundado se implanta de forma equivocada en otras estructuras fuera del útero.

## SINTOMAS

Dolor abdominal.

Retraso menstrual.

Sangrado vaginal.

Tratamiento medicamentoso.

## Tratamientos.

Tratamiento quirúrgico.

Si se diagnostica temprano, puede administrarse medicamentos para prevenir el desarrollo del embrión.

Puede llevarse acabo una cirugía para extirpar el embrión mal implantado, la cirugía es el tratamiento de elección.

# Enfermedad trofoblástica estacional.

## ¿QUE ES?

Tumor originado desde le trofoblasto, que rodea al blastocito y desarrolla en el corion y en el amnios.

## SINTOMAS

Sangrado vaginal.

Ausencia de movimientos fetales.

Vómitos intensos

## Complicaciones.

Infección urinaria.

Sepsis.

shock.  
hemorrágico

Preclamsia.

## Tratamientos.

Extirpación tumoral mediante legrado aspirativo

Revaluación en busca de enfermedad persistente o diseminación tumoral.

Quimioterapia para la enfermedad persistente.

Anticoncepción postratamiento para la enfermedad persistente.



# Placenta previa y desprendimiento prematuro de placenta normoniserada.

## ¿QUE ES?

Es el desprendimiento de la placenta del útero antes de las 20 semanas de gestación y antes del tercer periodo durante el parto.

## FACTORES DE RIESGO.

Apoplejía uteroplacentaria

Degeneración deciduo placentaria precoz.

Multiparidad.

Hematoma retro placentario.

Edad materna.

Hipertensión.

Preclamsia.

Rotura prematura de membranas pretérmino.

Corioamnionitis.

Leiomiomas.

Cesaría anterior.

Tabaquismos tromboembólicos.

Diátesis hemorrágica.

# Infección de vías urinarias y embarazo.

## ¿QUE ES?

Existencias de microorganismos patógenos con o sin presencia de síntomas.

## SIGNOS Y SINTOMAS

Disuria.

Polaquiuria.

Turbidez en la orina.

Olor fétido en la orina.



# EMBARAZO DE ALTO RIESGO.

## ¿QUE ES?

Es aquel que tiene mas posibilidades de desarrollar complicaciones durante la gestación y puerperio.

## FACTORES DE RIESGO.

DIABETES.

ENFERMEDAD TIROIDEA

FENICETONURIA

EPILEPSIA.

HIPERTENSION ARTERIAL.

ASMA

## MEDIDAS PARA DISMINUIR COMPLICACIONES.

CITA PRECONCEPCIONAL

ATENCION PRENATAL REGULAR

DIETA SALUDABLE

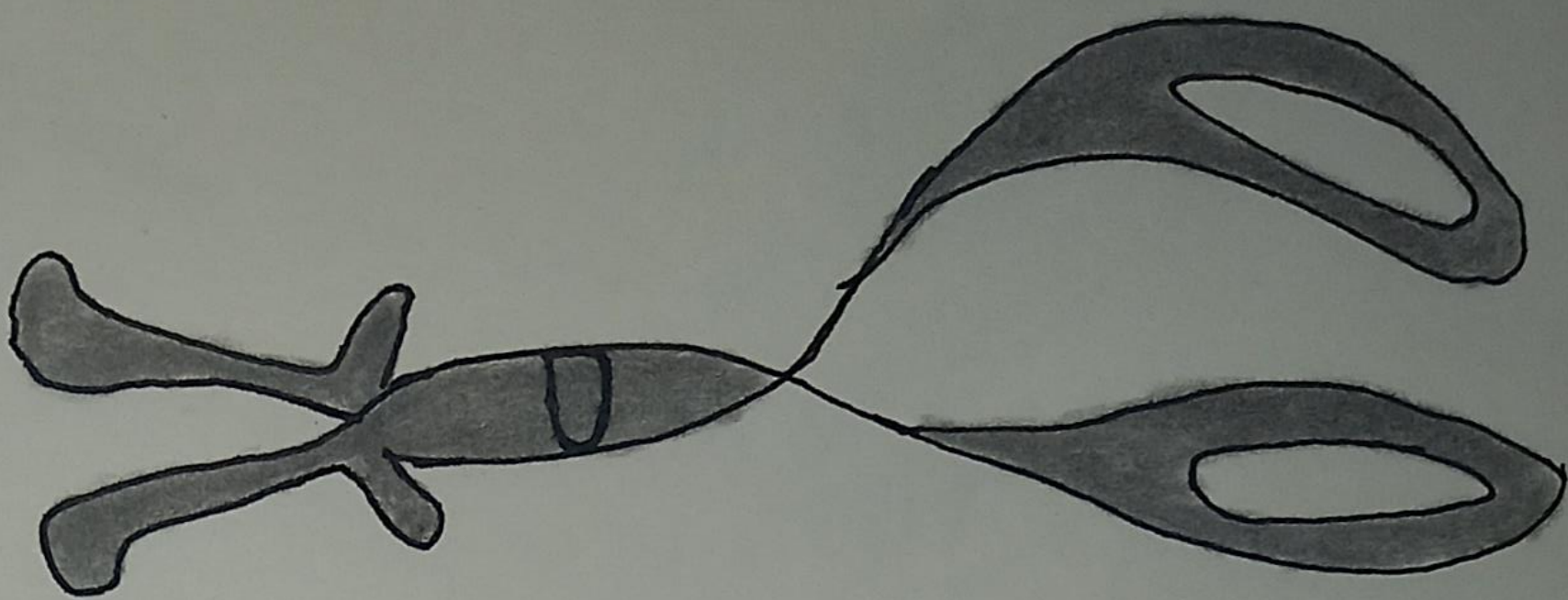
EVITAR EL ESTRÉS Y ACTIVIDAD FISICA

EVITARVEL TABACO, DROGAS Y ALCOHOL.

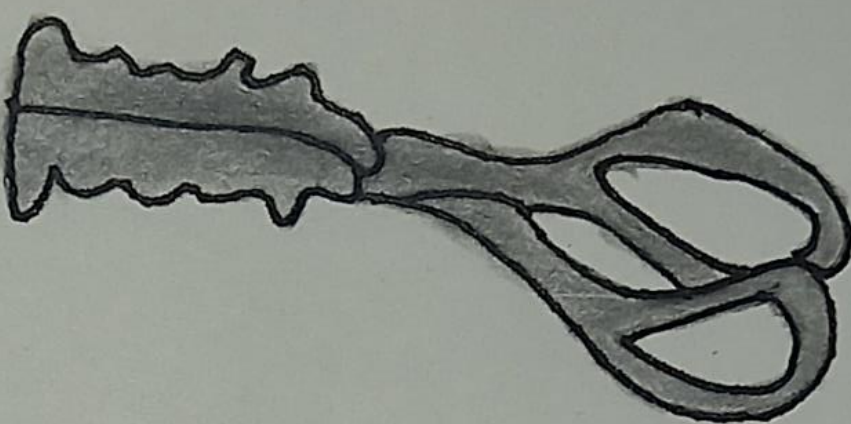
ESTUDIOS GENETICOS.



FORCEP KieLLAND



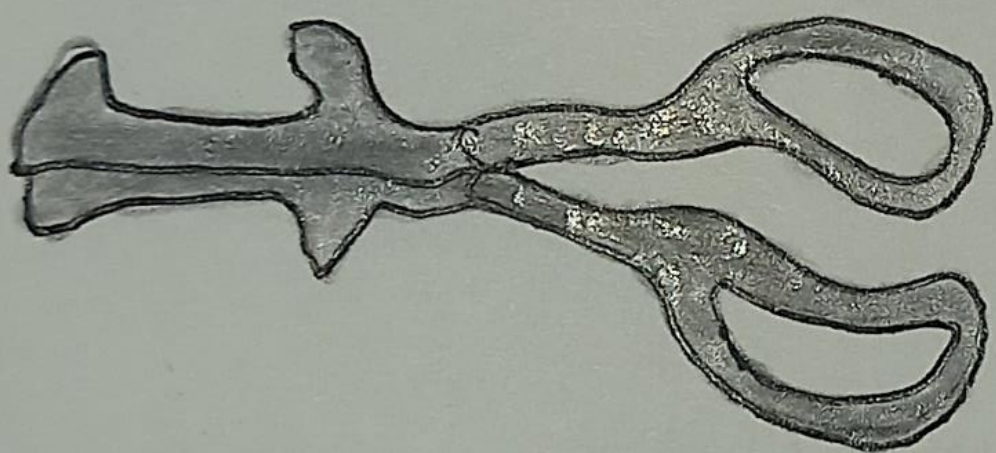
Forcep  
Elliot



Forceps  
Barfon




Forceps  
Simpson



Forceps Jamier.

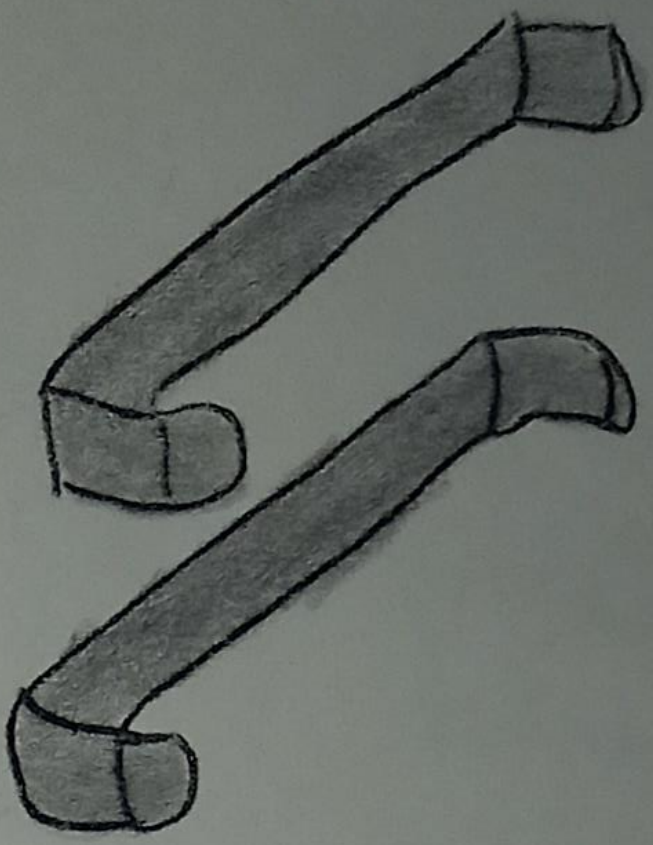


Forceps  
Piper




Samsung Quad Camera  
Tomada con mi Galaxy A31

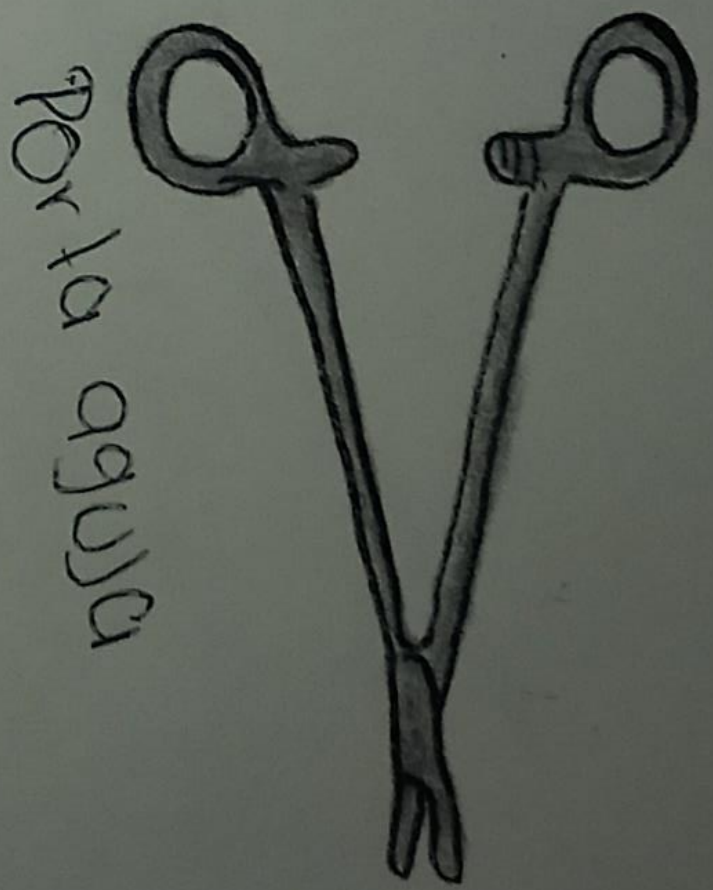




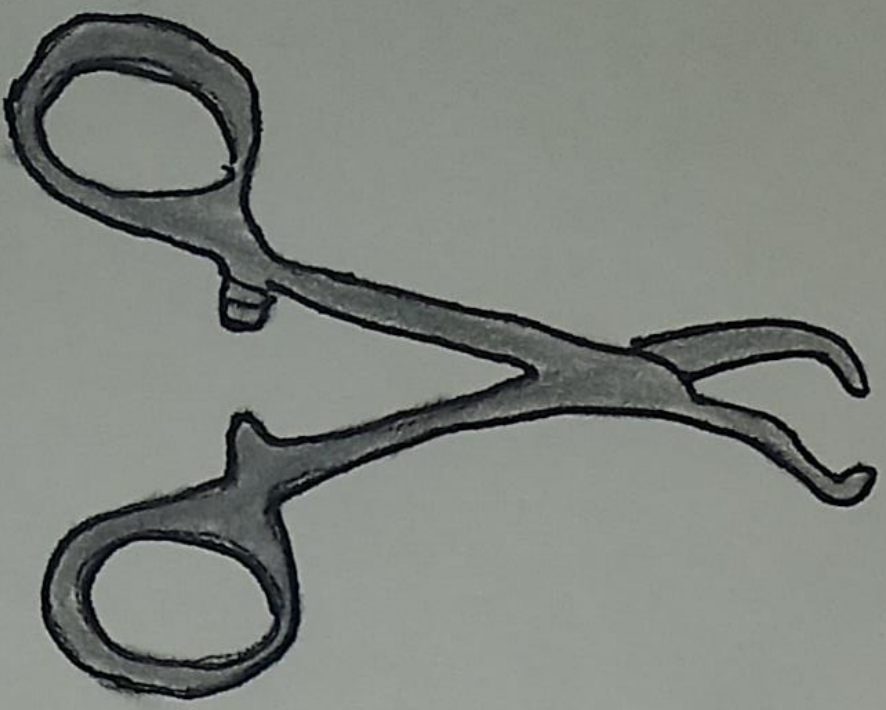
Separadores Forebeuf



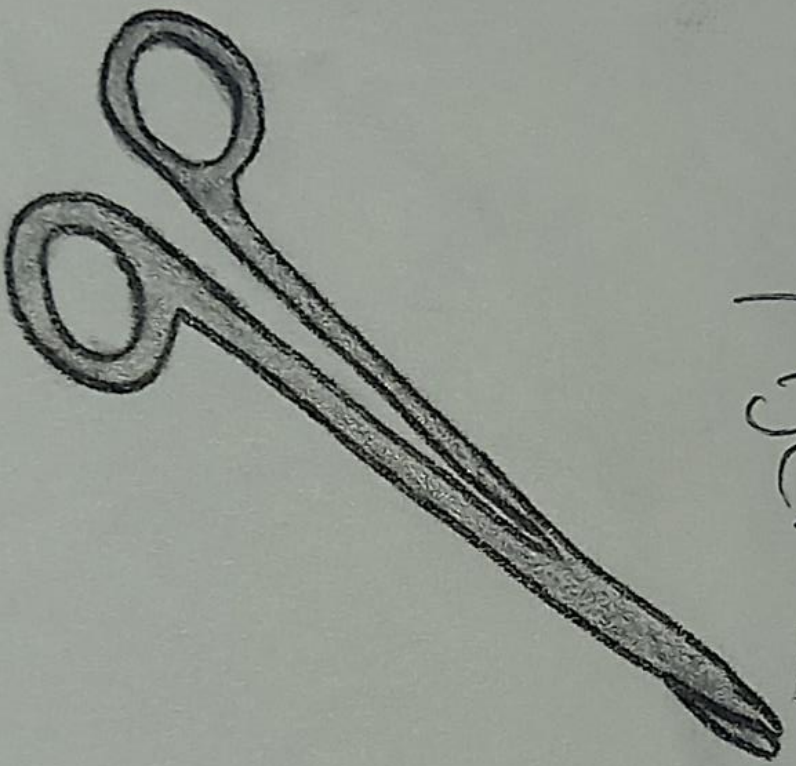
Pinza mayor recta



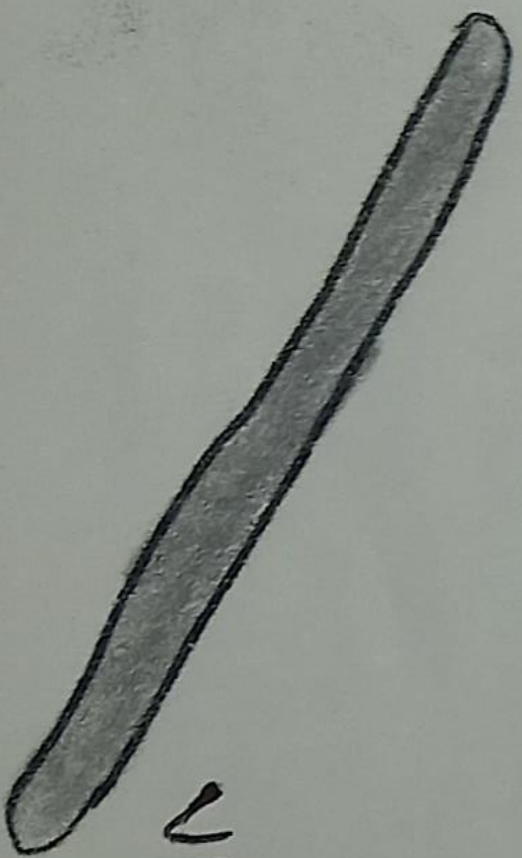
Porta aguja



Pinza campo Backhaus



Tijera Metzenbaum



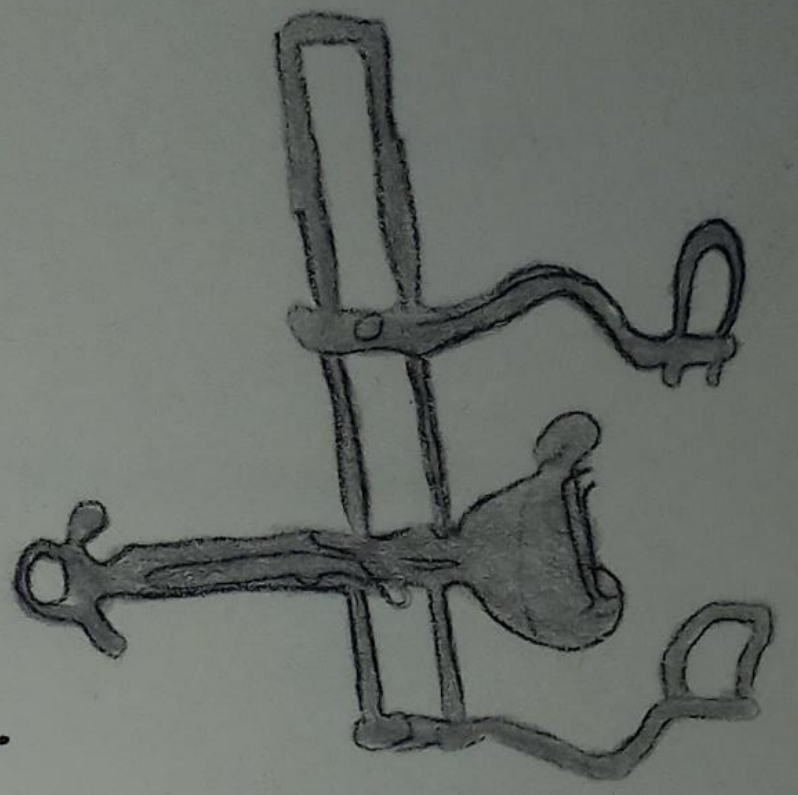
Palma molechale.




Cannula de Suction








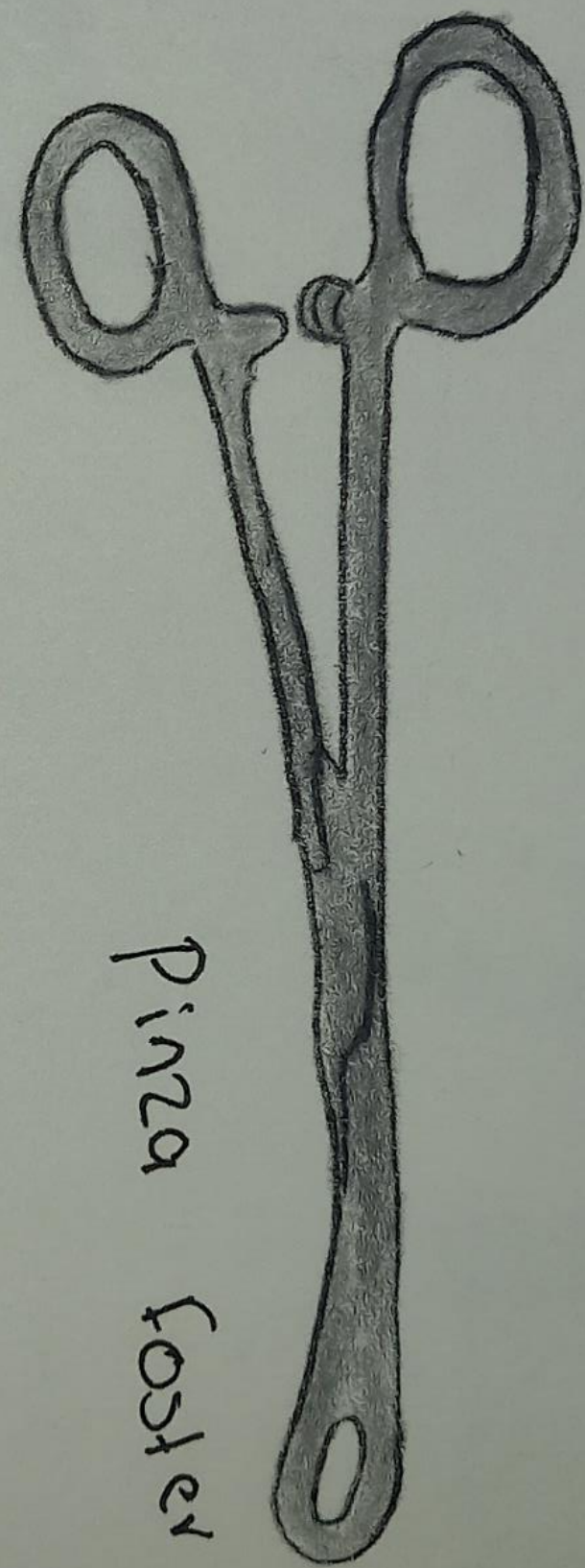
Especulo vaginal



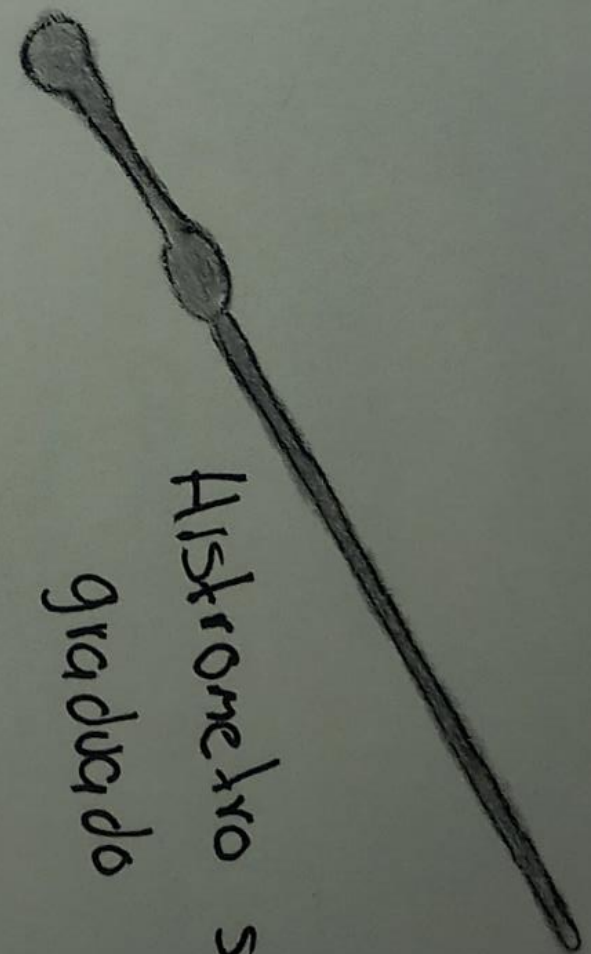
Pinza de disección sin dientes



Pinza disección con dientes



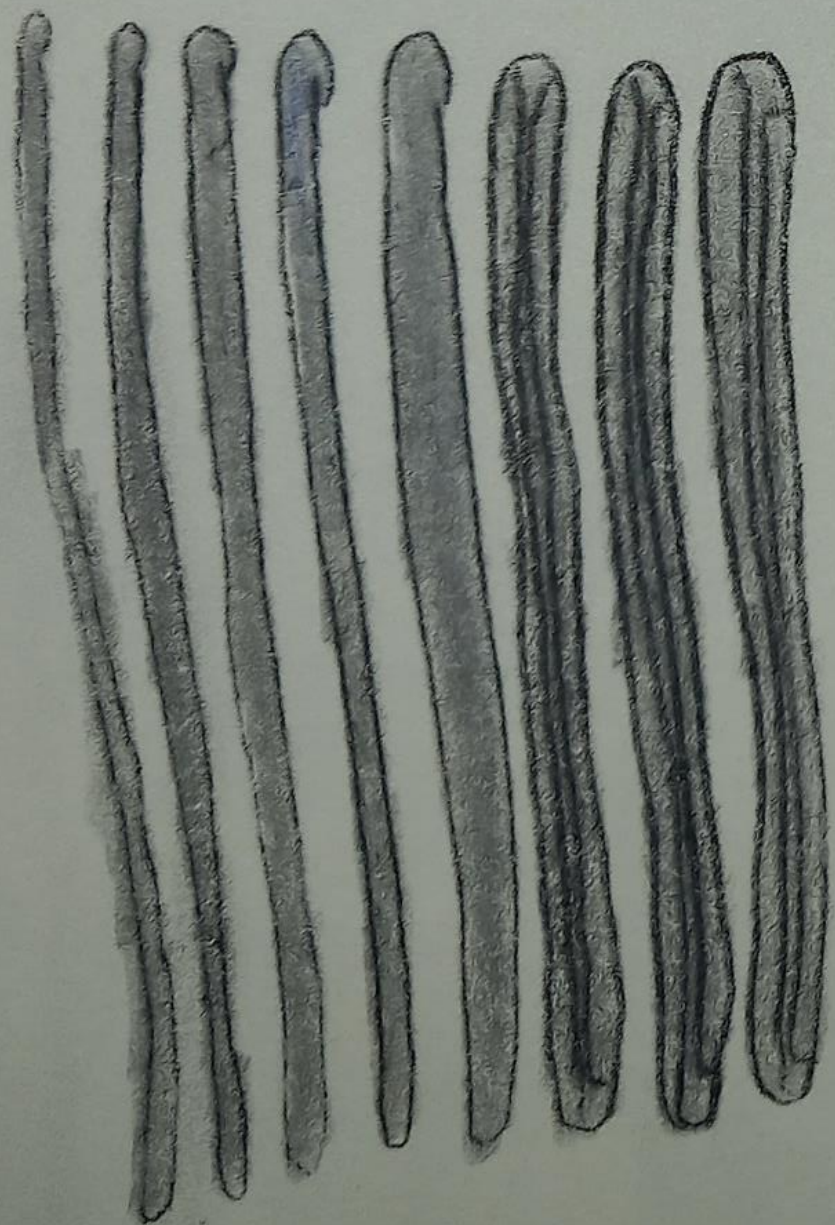
Pinza Foster



Alfilerómetro sin graduado



Pinza de disección rusa



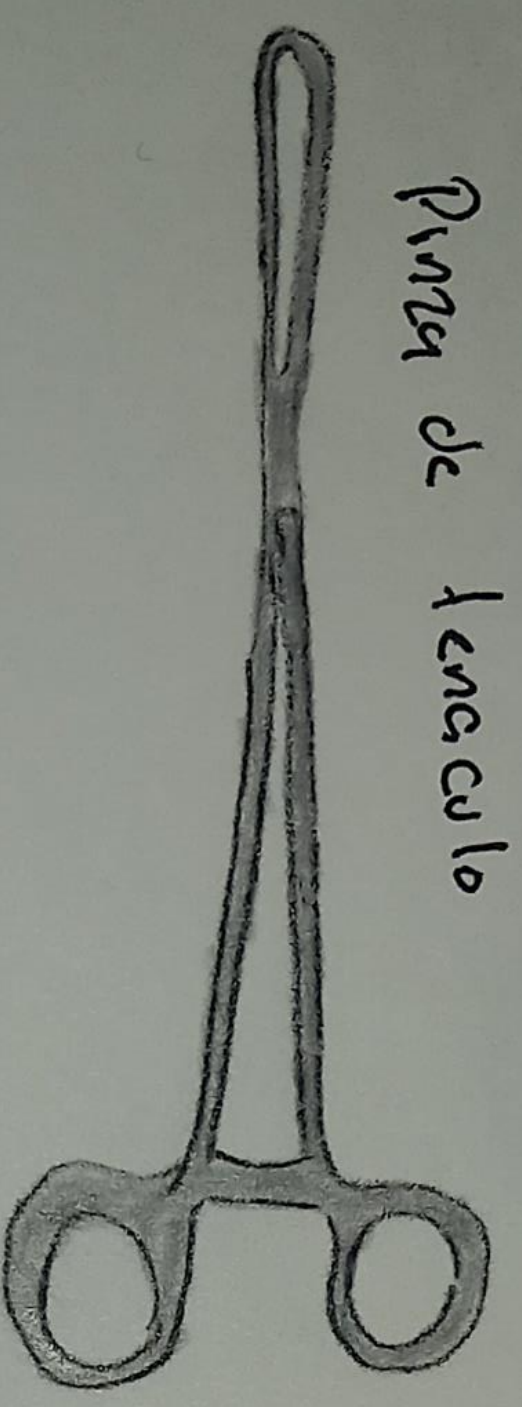
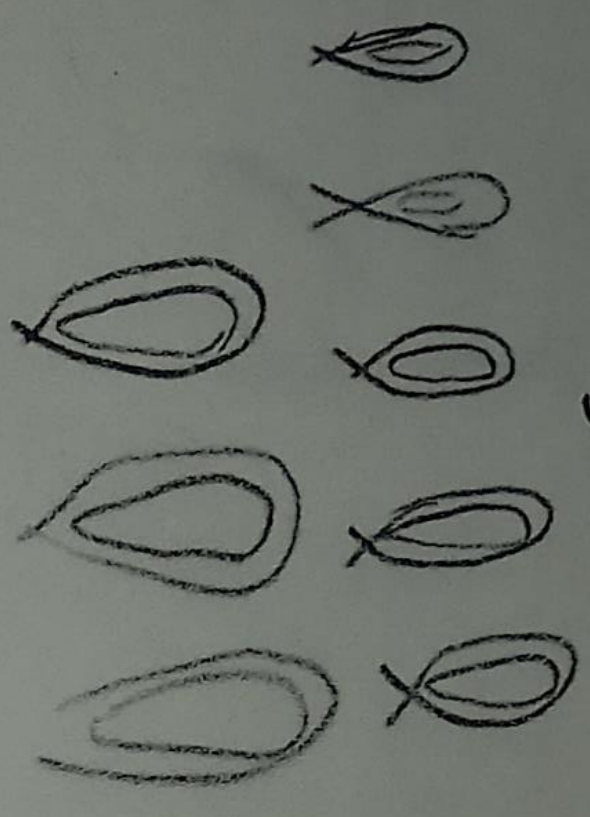
Set de Hegar








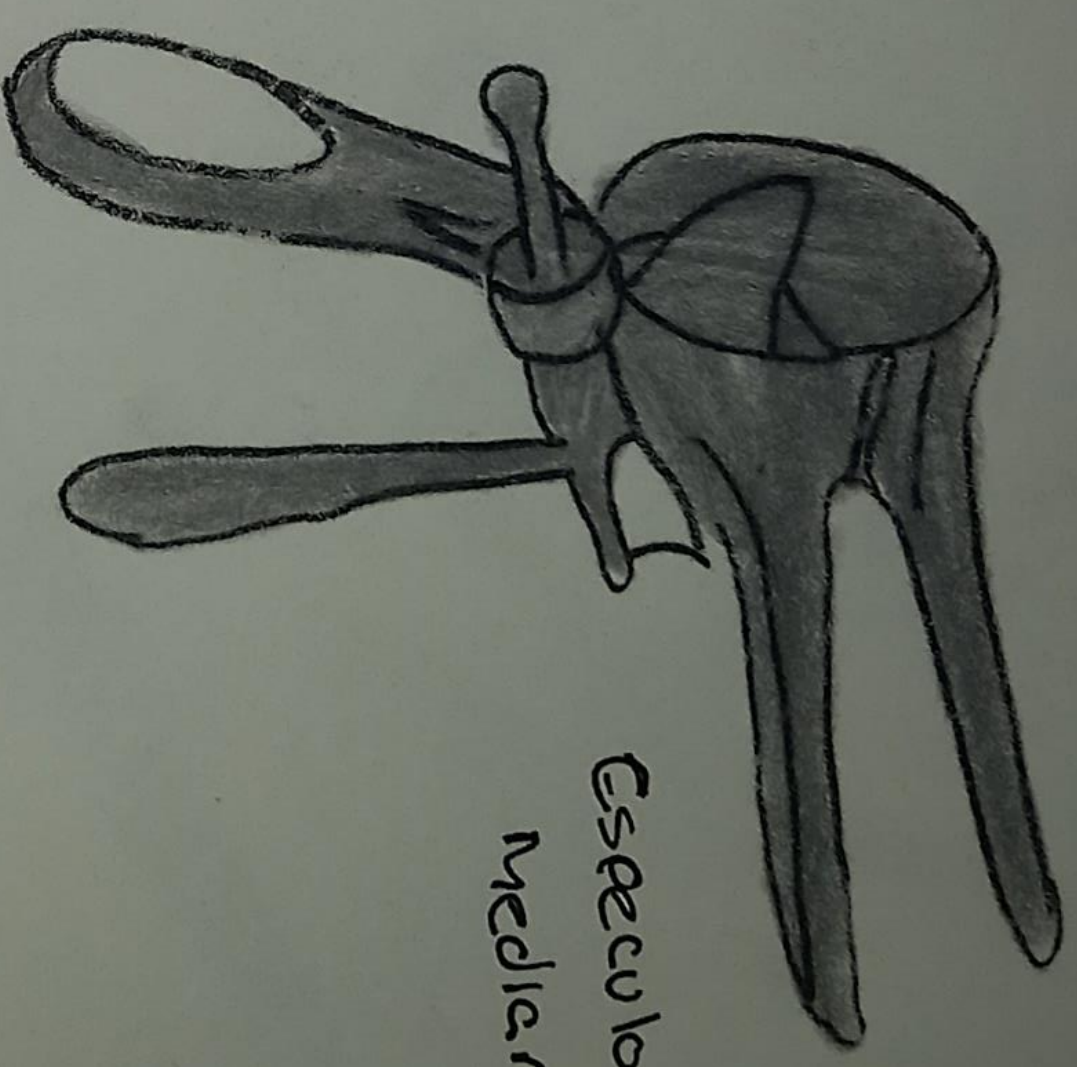
Curetas Fenchradas de Sims




Pinza de tenaculo



Histerometro de Sims




Especulo vaginal Mediano




Pinza Schubert Para biopsia








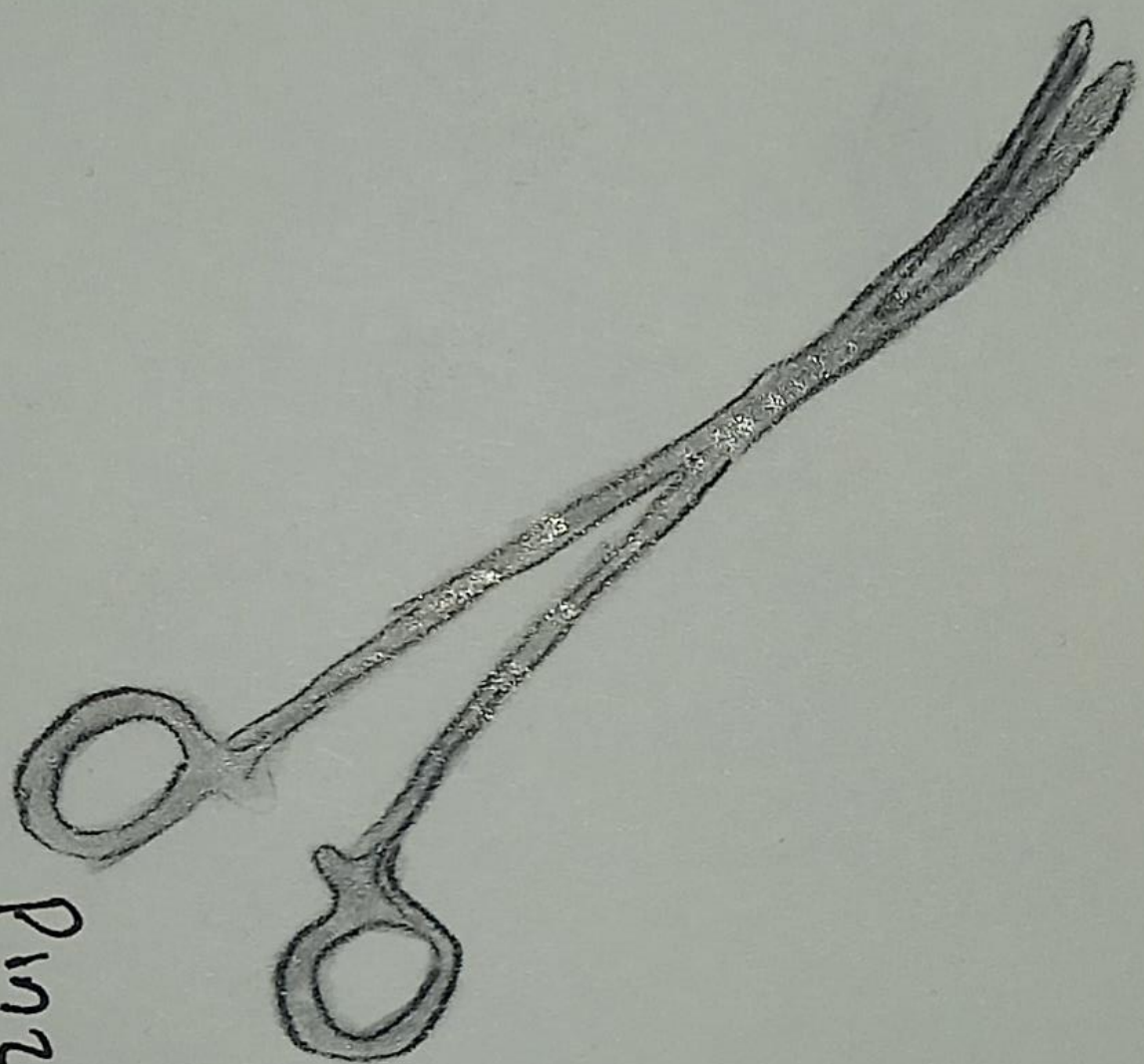
Pinza Kelly curva




Pinza Allix



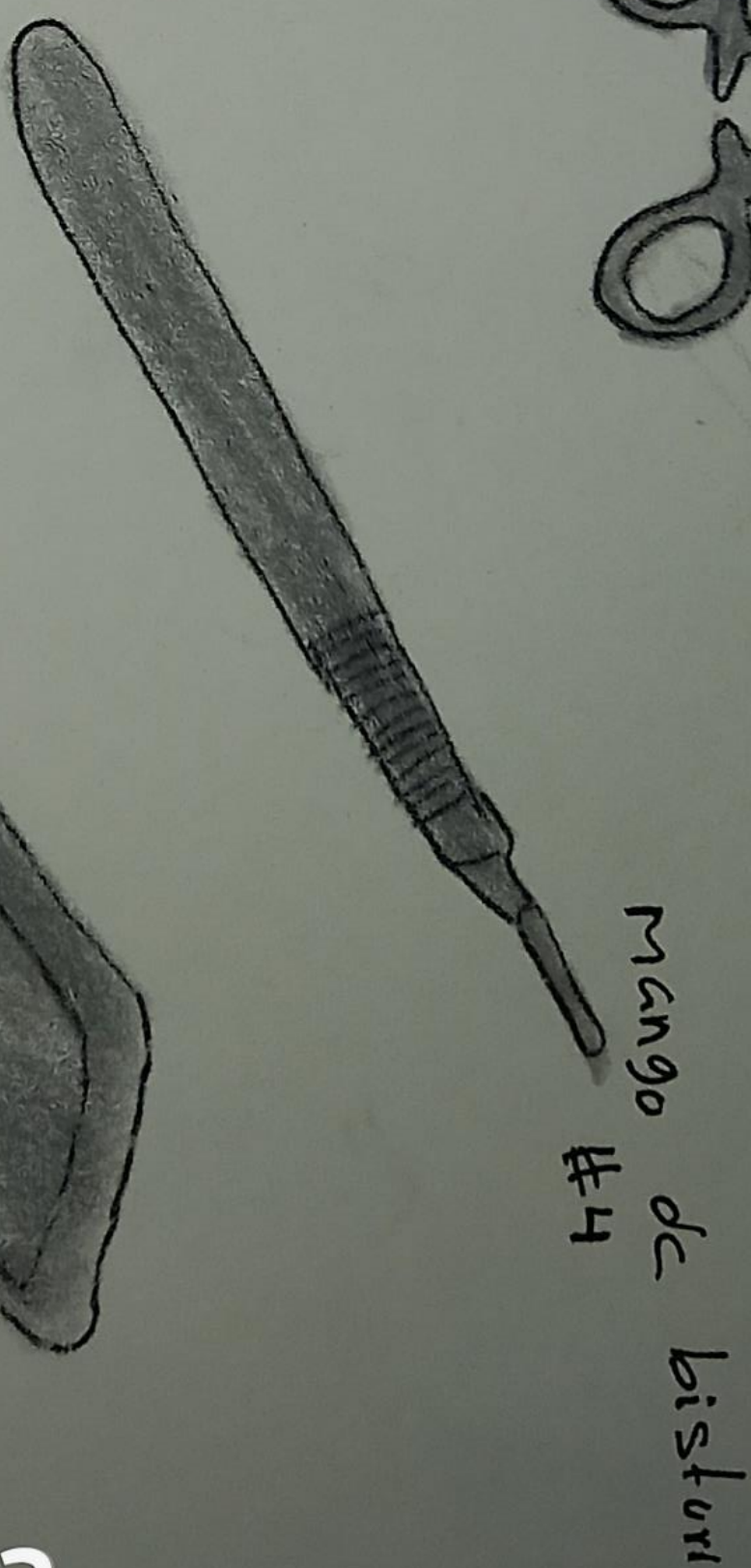
Pinza Oksoid



Pinza Bozeman




Pinza Rochester curva



Mango de bisturi #4



Banda



Asepsis



Samsung Quad Camera  
Tomada con mi Galaxy A31