



Universidad del Sureste
Escuela de Medicina
Ginecología y Obstetricia

Mapas conceptuales

Presenta

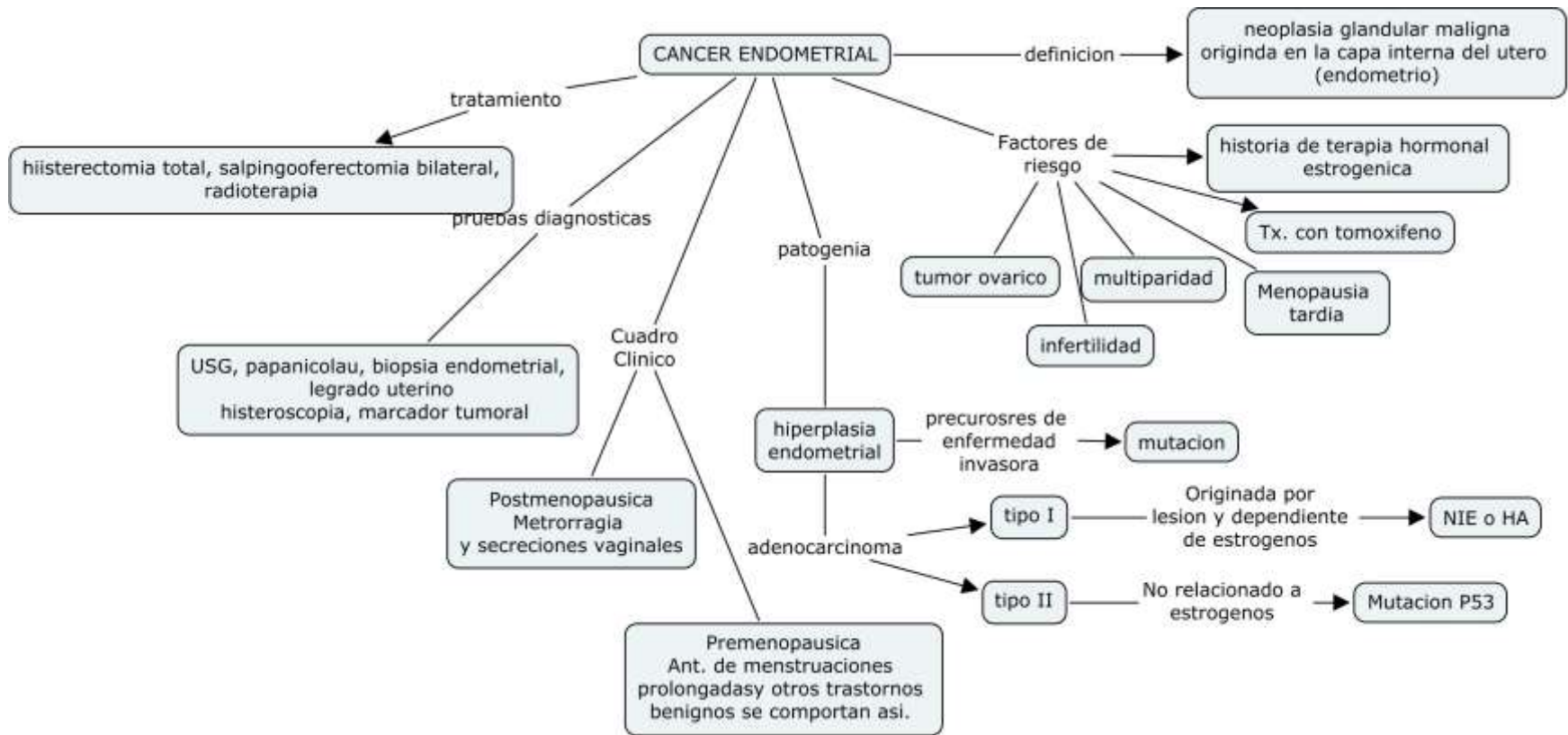
Yessenia Arlette López Hernández

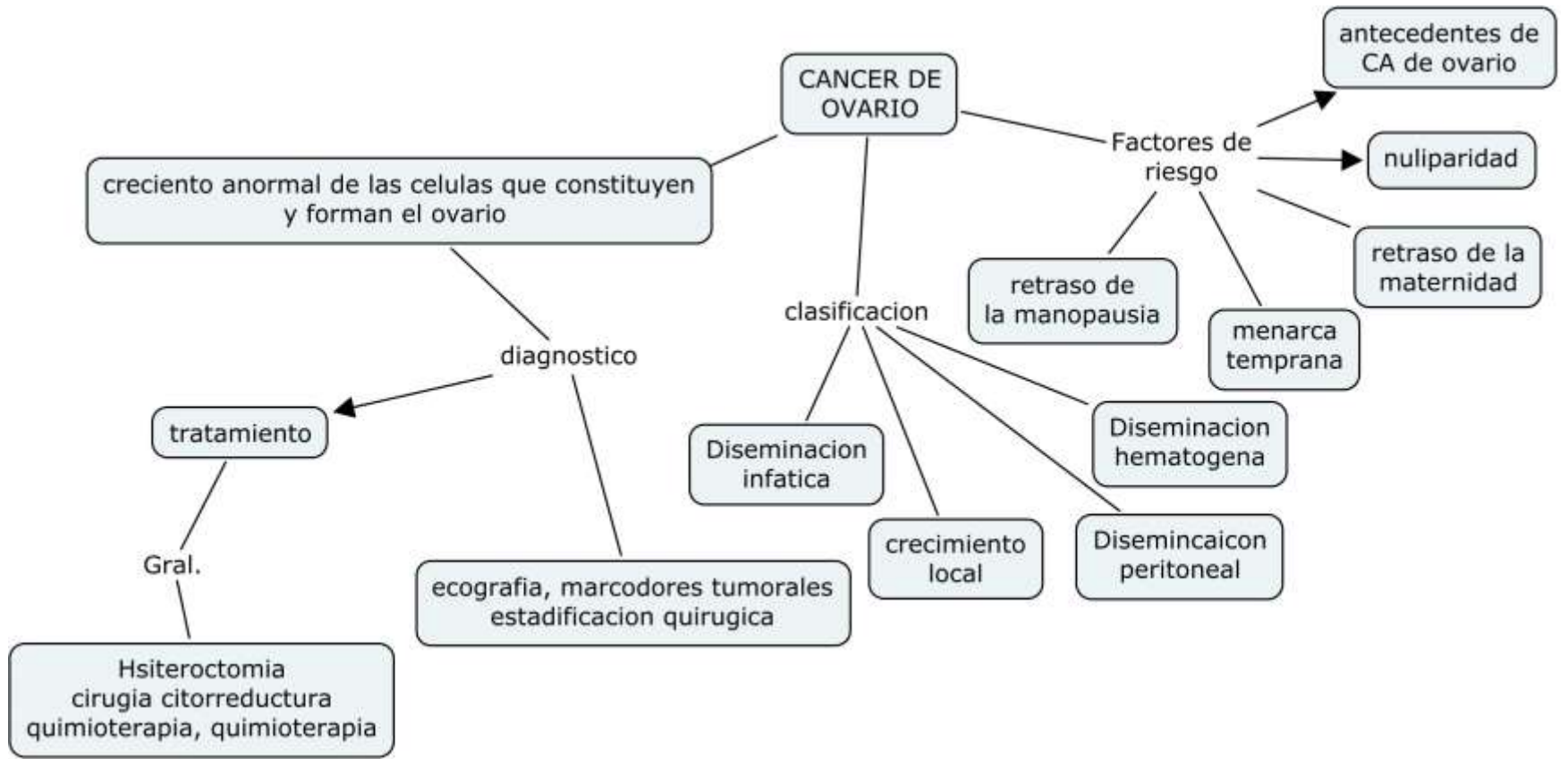
7 semestre grupo "A"

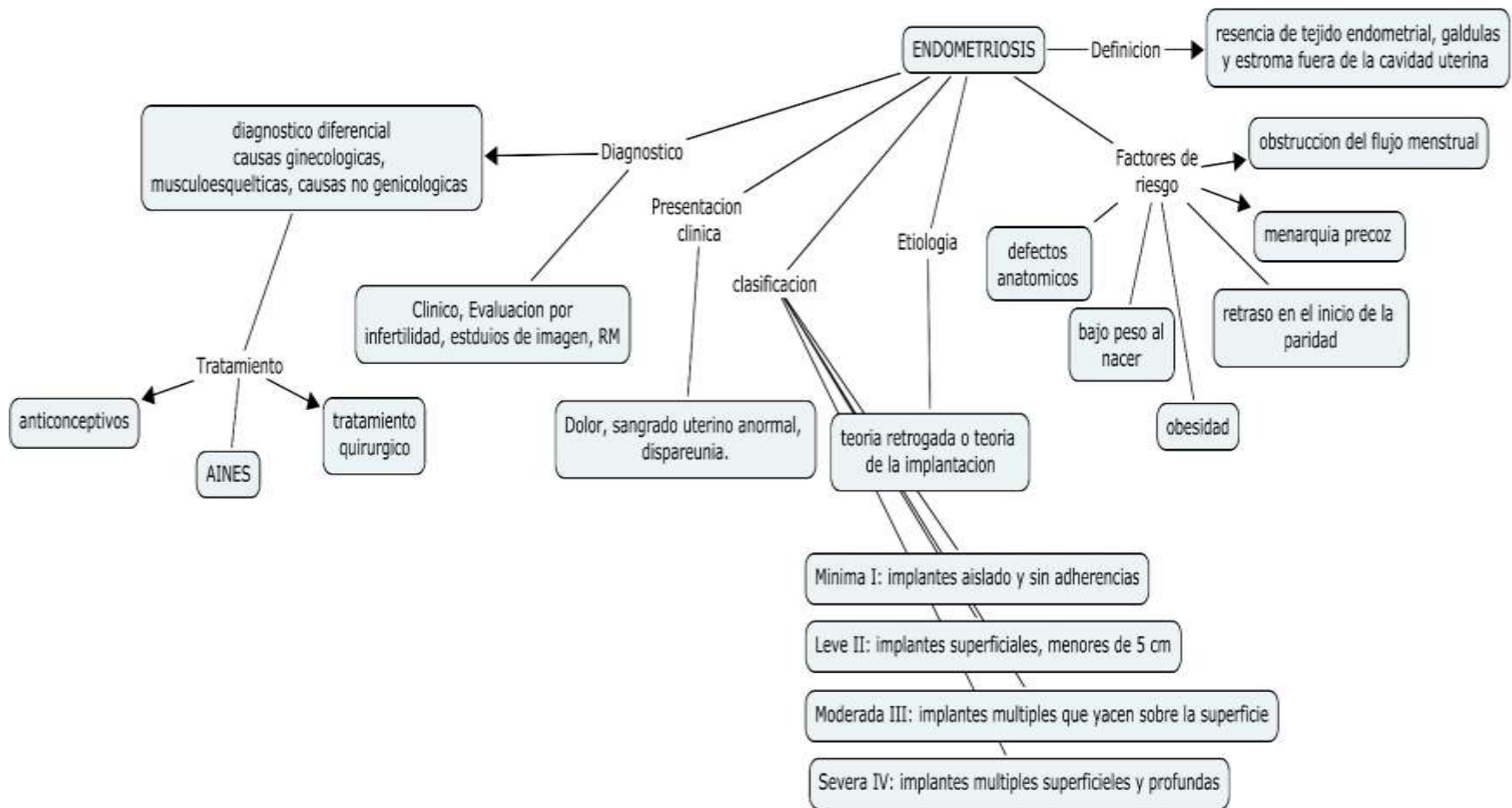
DR. Suarez Martínez Romeo

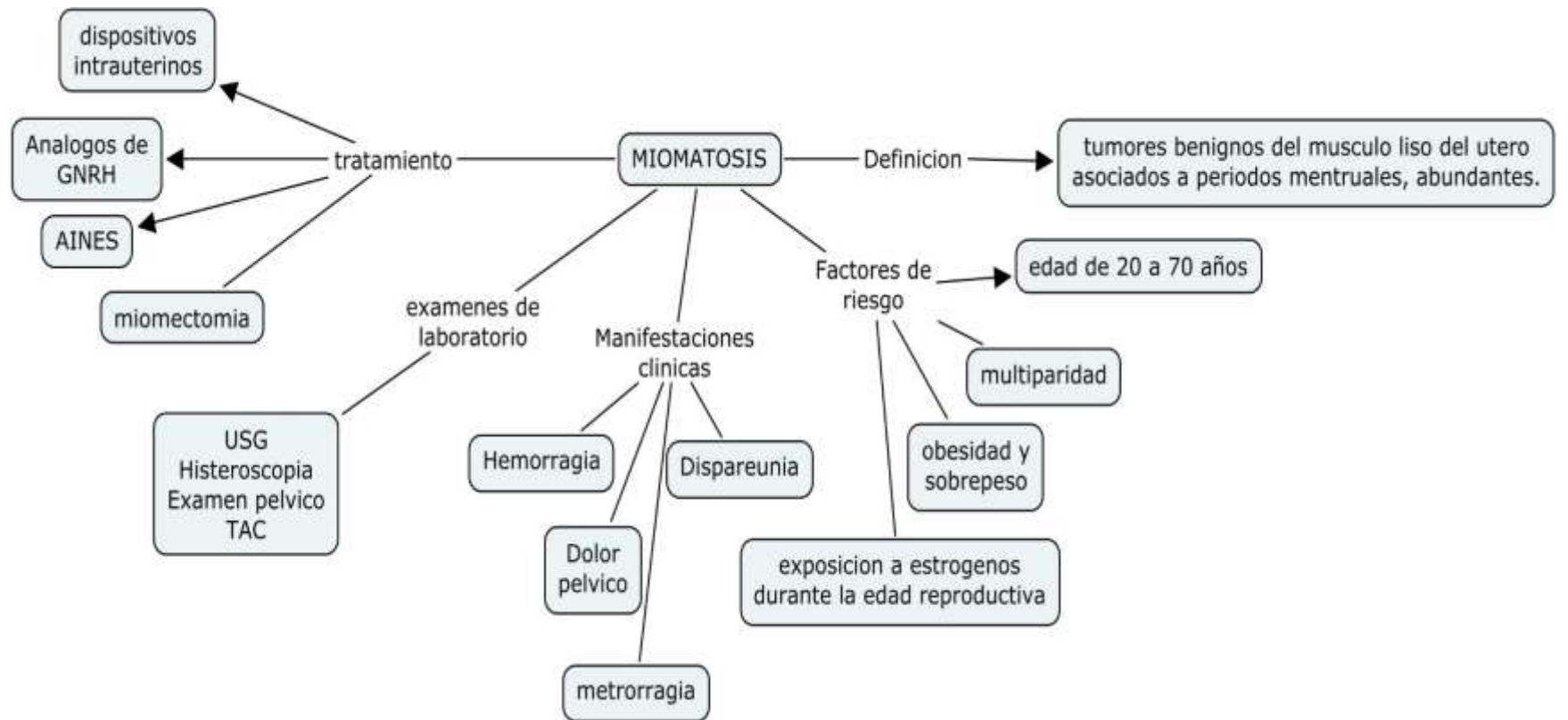
Comitán de Domínguez, Chiapas

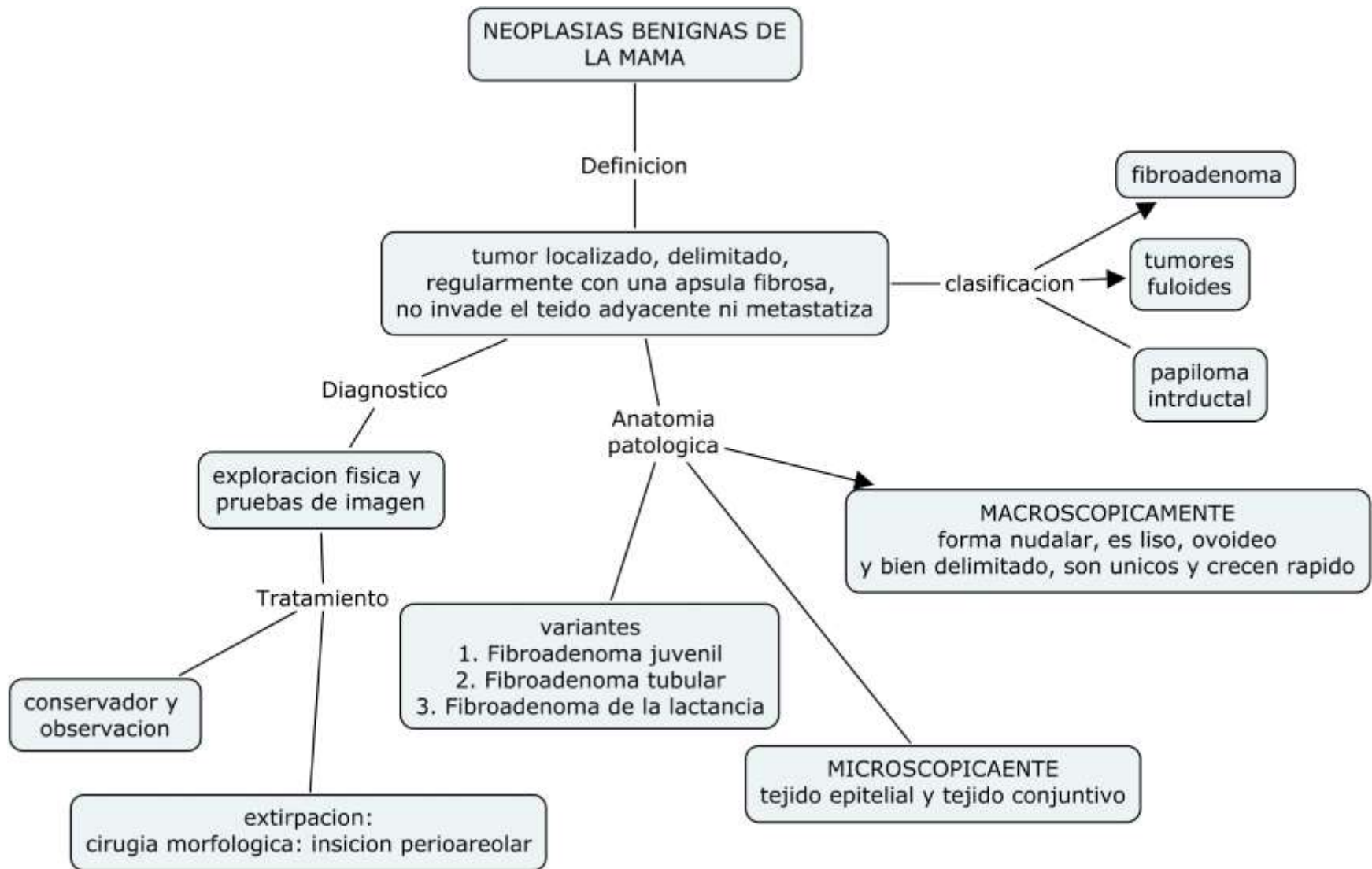
Enero 2021

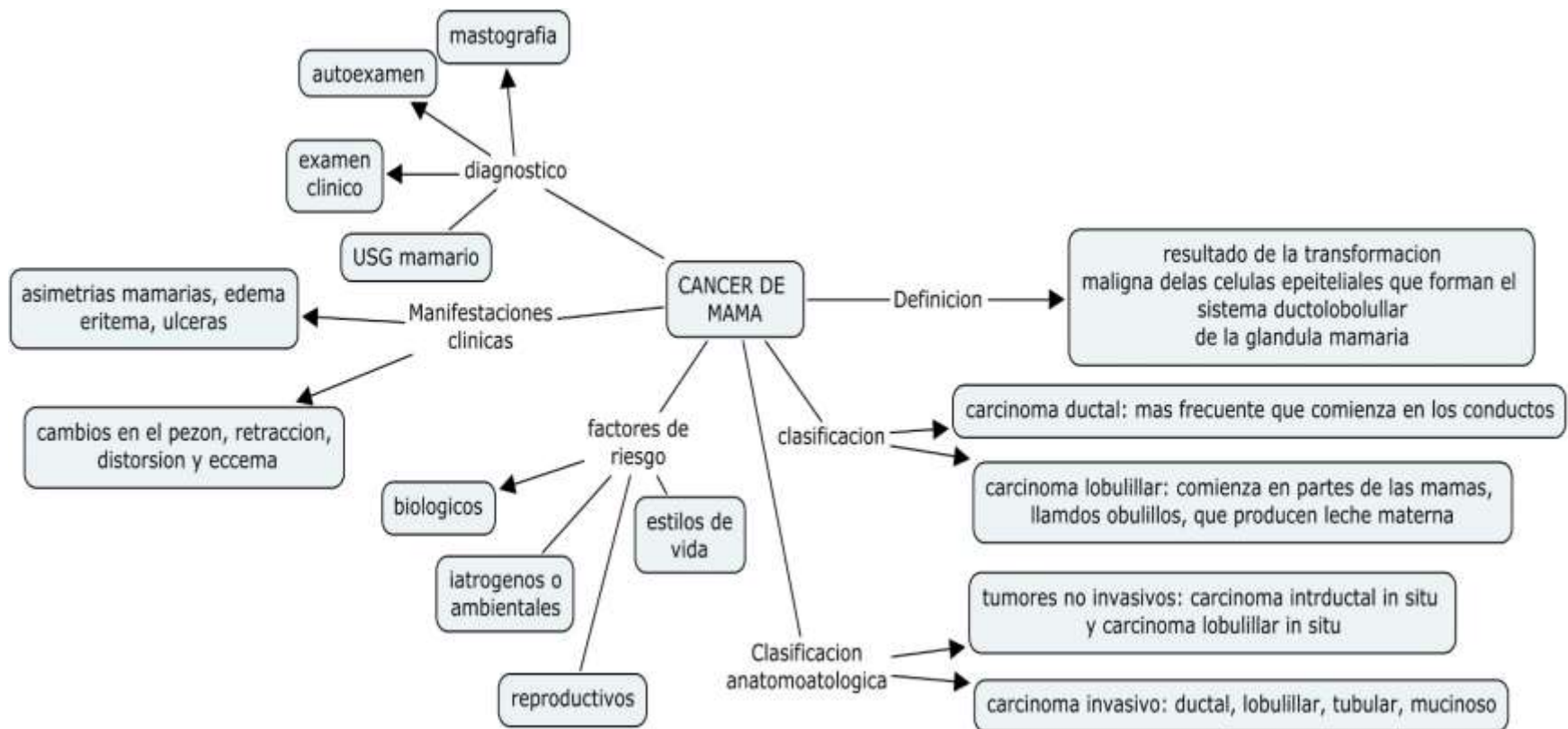












CANCER DE MAMA

mastografia

autoexamen

examen clinico

diagnostico

USG mamario

asimetrías mamarias, edema eritema, úlceras

Manifestaciones clinicas

cambios en el pezón, retracción, distorsión y eccema

factores de riesgo

biologicos

latrogenos o ambientales

estilos de vida

reproductivos

clasificacion

carcinoma ductal: mas frecuente que comienza en los conductos

carcinoma lobulillar: comienza en partes de las mamas, llamdos obulillos, que producen leche materna

Clasificacion anatomotologica

tumores no invasivos: carcinoma intrductal in situ y carcinoma lobulillar in situ

carcinoma invasivo: ductal, lobulillar, tubular, mucinoso

Definicion

resultado de la transformacion maligna delas celulas epeiteliales que forman el sistema ductolobolullar de la glandula mamaria

