



**Nombre del alumno: Brenda Nataly Galindo Villarreal**

**Nombre del profesor: Natan Prado**

**Nombre del trabajo: Mapas Conceptuales Esqueleto Axial, Defectos Congénitos y Diagnóstico Prenatal**

**Materia: Biología del Desarrollo**

**Grado: 1er Semestre**

**Grupo: "B"**

# ESQUELETO AXIAL

Incluye el cráneo, la columna vertebral, las costillas y el esternón

Se desarrolla en el mesodermo paraxial y el de la placa lateral, cresta neural

Constituye de una serie segmentada de bloques tisulares

Las células de la cresta neural participa en la formación de los huesos y del cráneo

Cráneo del neonato

En cada lado del tubo neural, que son somitómeras en la region de la cabeza

Condocráneo

Están separados uno del otro por banda angostas de tejido conectivo, las suturas

Y somitas entre la region occipital y caudal

Constituido al inicio por una serie de cartilagos independientes

Las mas prominentes es la fontanela anterior

Viscerocráneo

Se encuentra en los 2 huesos parietales y los dos frontales

Corresponde a los huesos de la cara

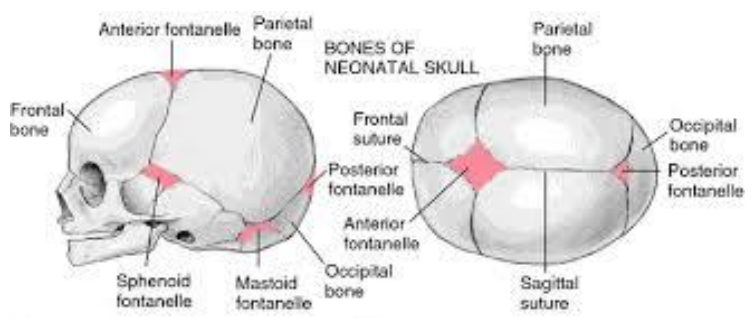
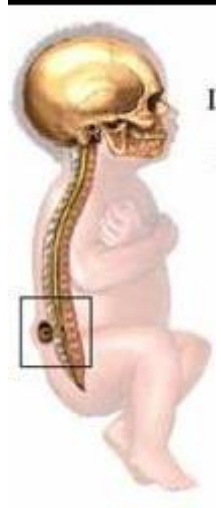Se cierra apartir de los 18 meses

deriva de los primeros dos arcos faríngeos

Cierre de fontanela posterior entre los 1 y 2 meses de edad

El arco da origen : porcion dorsal, el proceso maxilar, se extiende hacia adelante por debajo del ojo

Da origen al maxilar, hueso cigomático, parte del hueso temporal



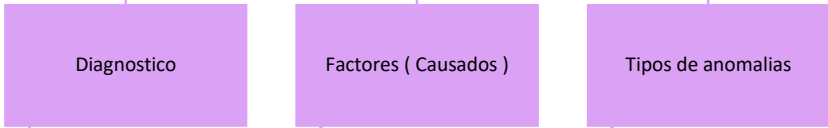
A

B

# DEFECTOS CONGENITOS Y DIAGNOSTICO PRENATAL

Defecto del nacimiento, malformación congénita y anomalía congénita

Se utiliza para describir trastornos estructurales, conductuales, funcionales y metabólicos presentes al nacer



## Diagnostico

## Factores ( Causados )

## Tipos de anomalias

Ultrasonidos

Con 3% y 25% de muertes

Defectos provocados por bridas amnióticas

Análisis de suero materno

Factores ambientales del 15%

- Palador Hendido  
- Amputación de orjejos  
- Amputacion de dedos de las manos

Amniocentesis

Factores genéticos del 30%

Pie equino varo aducto

Muestreo de vellocidades Coronarias (MVC)

Defectos congénitos con un 55%

Focomelia

Ultrasonografia

Las malformaciones con un 15% de neonatos (microtia)

Widukind Lenz

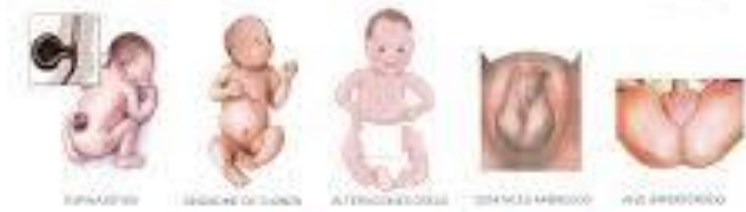Estudios para deteccion prenatal no invasivos



Terapia fetal



Cirugia Fetal(abierta de 18-30 sem y abierta exponiendo el útero)



Resivir tratamiento

