



Nombre del alumno: González Ríos Sindy Arely.

Nombre del docente: Dr. López Cruz Gustavo Armando

Materia: Anatomía y fisiología.

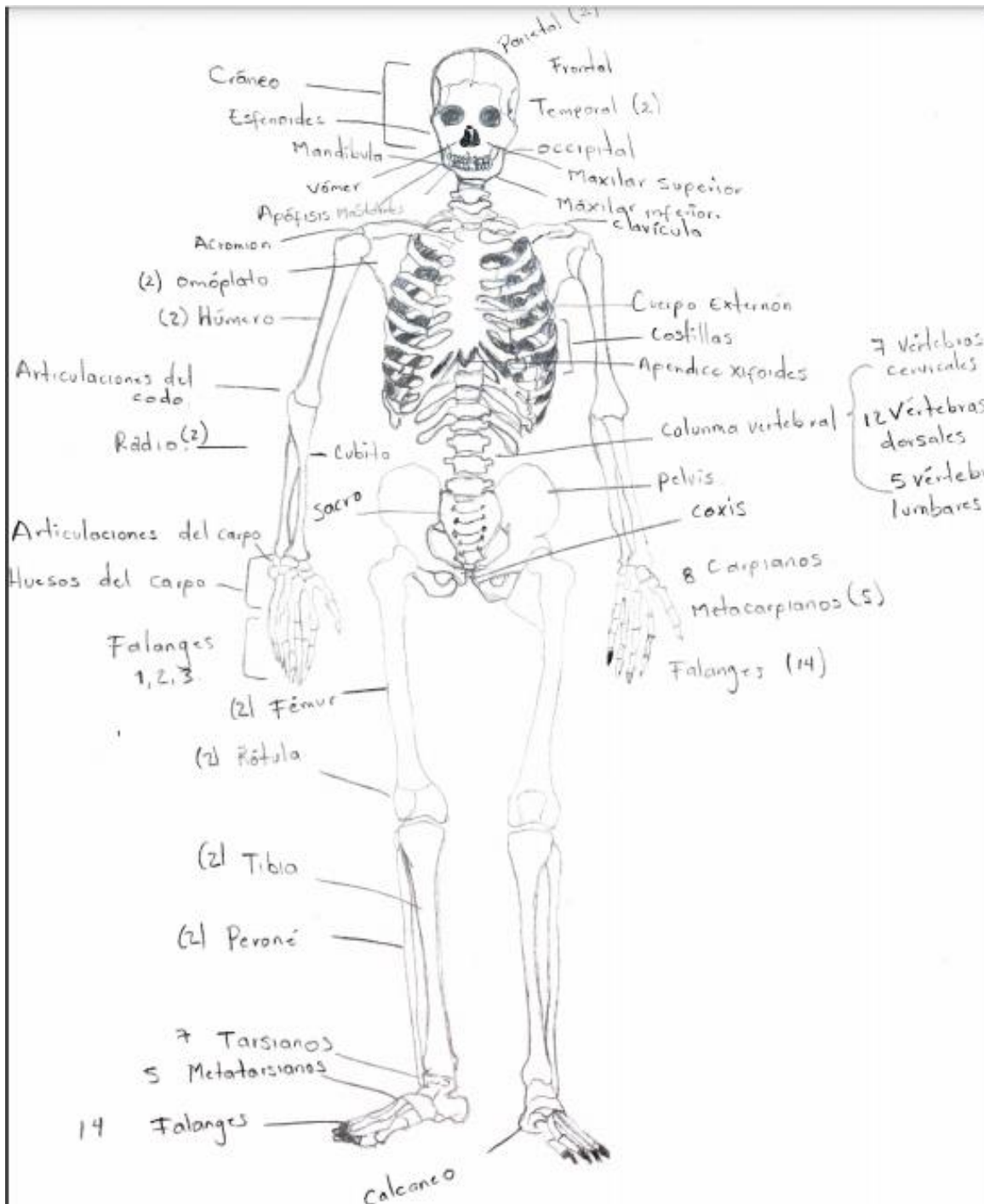
Actividad: cuadro con nombre de los 206 huesos del esqueleto, sistema óseo, sistema muscular.

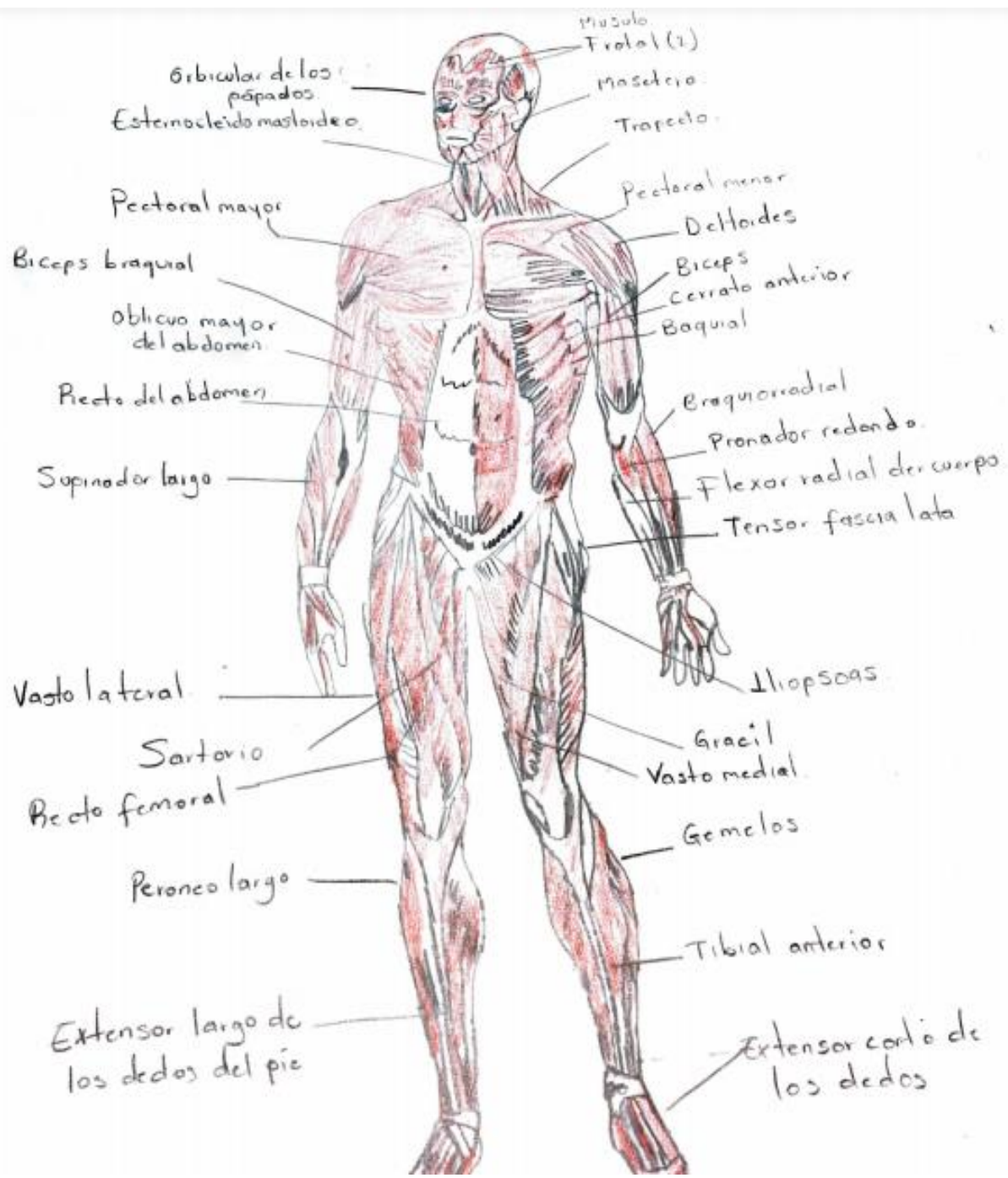
Licenciatura: Enfermería.

Grado y grupo: 1F.

Lugar y fecha: 25 de septiembre del 2020.

| Estructura | Huesos | Nombres |
|----------------------------|---------------|---|
| Cráneo | 8 | Frontal, 2 parietales, 2 temporales, occipital, esfenoides, etmoides |
| Cara | 14 | 2 hueso nasales, 2 maxilar superiores, 2 cigomáticos, 2 lagrimales, 2 palatinos, 2 cornetes inferiores, vómer, maxilar inferior. |
| Hioides | 1 | Hueso hioides. |
| Oído | 6 | 2 martillos, 2 yunques y 2 estribos. |
| Columna | 26 | 7 cervicales, 12 dorsales, 5 lumbares, sacro, coxis. |
| Tórax | 25 | 24 costillas y esternón. |
| Cintura escapular | 4 | 2 escápulas y 2 clavículas. |
| Miembros superiores | 60 | 2 húmeros, 2 cúbitos, 2 radios, 16 carpianos, 10 metacarpianos, 28 falanges. |
| Cintura pélvica | 2 | 2 coxales (fusión de ilion, isquion y pubis) |
| Miembros inferiores | 60 | 2 fémures, 2 rótulas, 2 tibias, 2 peronés, 14 tarsianos, 10 metatarsianos, 28 falanges |
| Total | 206 | |





Orbicular de los párpados
Esternocleidomastoideo

Musculo Frontal (2)
Mastecio
Trapezo

Pectoral mayor
Biceps braquial
Oblicuo mayor del abdomen
Recto del abdomen
Supinador largo

Pectoral menor
Deltoides
Biceps Cerrato anterior
Braquial
Eraguiorradial
Pronador redondo
Flexor radial del cuerpo
Tensor fascia lata

Vasto lateral
Sartorio
Recto femoral
Peroneo largo

Iliopsoas
Gracil
Vasto medial
Gemelos
Tibial anterior

Extensor largo de los dedos del pie

Extensor corto de los dedos