



**Nombre de alumno: Gloria Villatoro
Hernández.**

**Nombre del profesor: Lic. Rosario Cruz
Sánchez.**

**Materia: Enfermería en el cuidado del niño
y adolescente II**

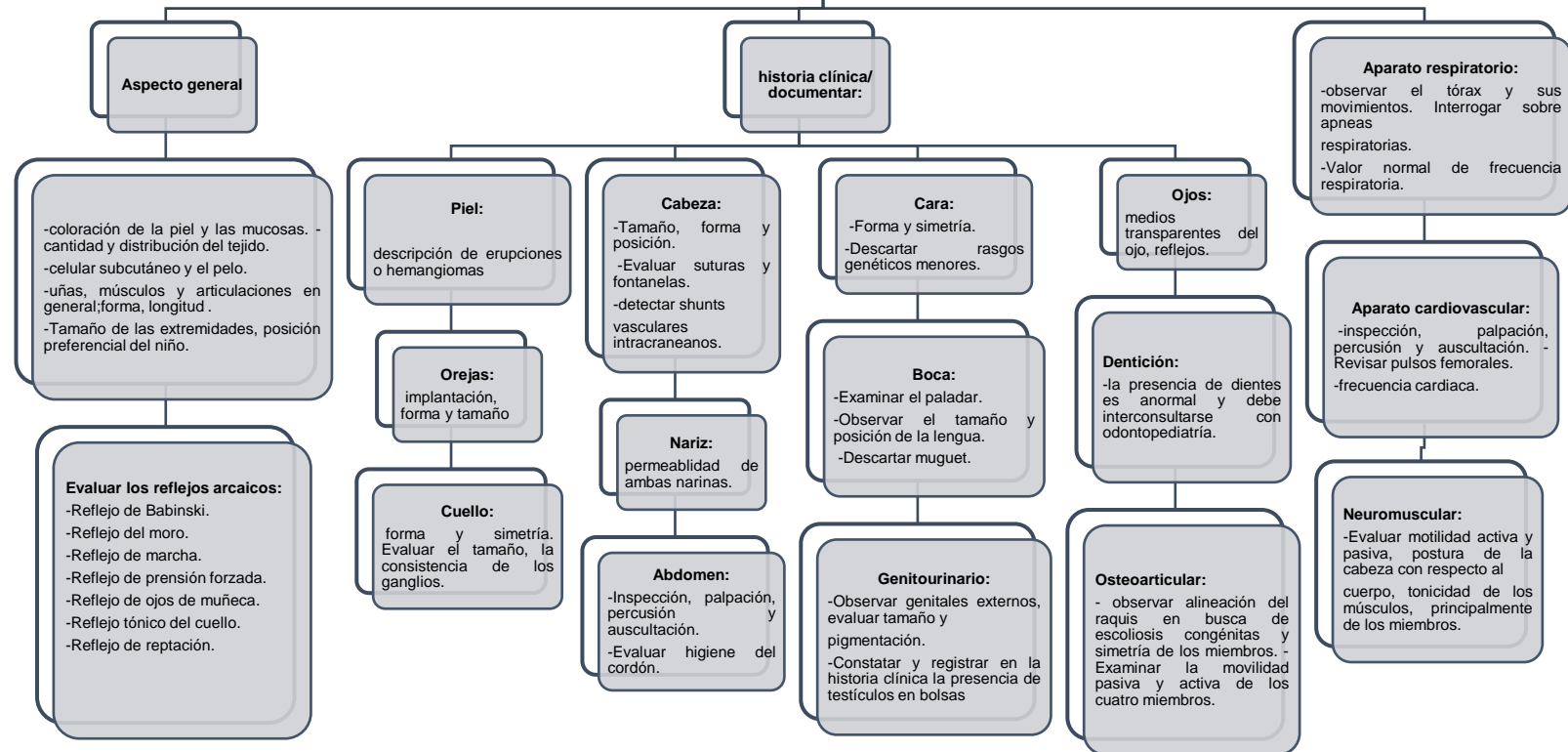
Nombre del trabajo: Mapa conceptual.

Grado: 7mo Cuatrimestre.

Grupo: A

Pichucalco; Chiapas a 05 de octubre de 2020.

Exploración física



Somatometría

Registro de la somatometría es parte sistemática e ineludible de toda exploración física y forma parte del examen clínico general.

-Refiere a peso, talla e índice de masa corporal.
-La medición de los signos vitales.

Somatometría y fisiología en etapa maternal y preescolar

SOMATOMETRÍA

- Peso 2,500 – 4,000 kg
- Talla 48 – 52 cm
- Perímetro cefálico 32 – 36 cm
- Perímetro torácico 31 – 35 cm

OREJAS

- Pabellón auricular en línea recta con el ojo.
- Respuesta auditiva

GENITALES MASCULINOS

- Pene de 3 a 4 cm
- Escroto pigmentado y rugoso
- Adherencias balanoprepuciales
- Hidrocele

PIEL

- Coloración de rojo intenso a sonrosado en el segundo día
- Vértex Caseosa.
- Lanugo.
- Cutis marmórea.
- Millium facial.
- Mancha mongólica.
- Nevus y angiomas

NARIZ

- Permeabilidad nasal
- Estornudos
- Mucosidad blanca y acuosa

EXTREMIDADES

- Braquítipo: extremidades pequeñas en comparación con el resto del organismo
- Cianosis ungueal en manos y pies
- Clinodactilia: incurvación de los dedos

CABEZA

- Suturas.
- Fontanelas.
- Caput succedaneum.
- Cefalohematoma.

BOCA

- Salivación mínima
- Paladar arqueado, úvula en línea media y frenillos

OJOS

- Edema palpebral
- Esclerótica blanca
- Sin producción efectiva de lágrimas
- Hemorragias conjuntivales

CUELLO

- Corto y grueso

TÓRAX

- Xifoides evidente
- Glándulas mamarias

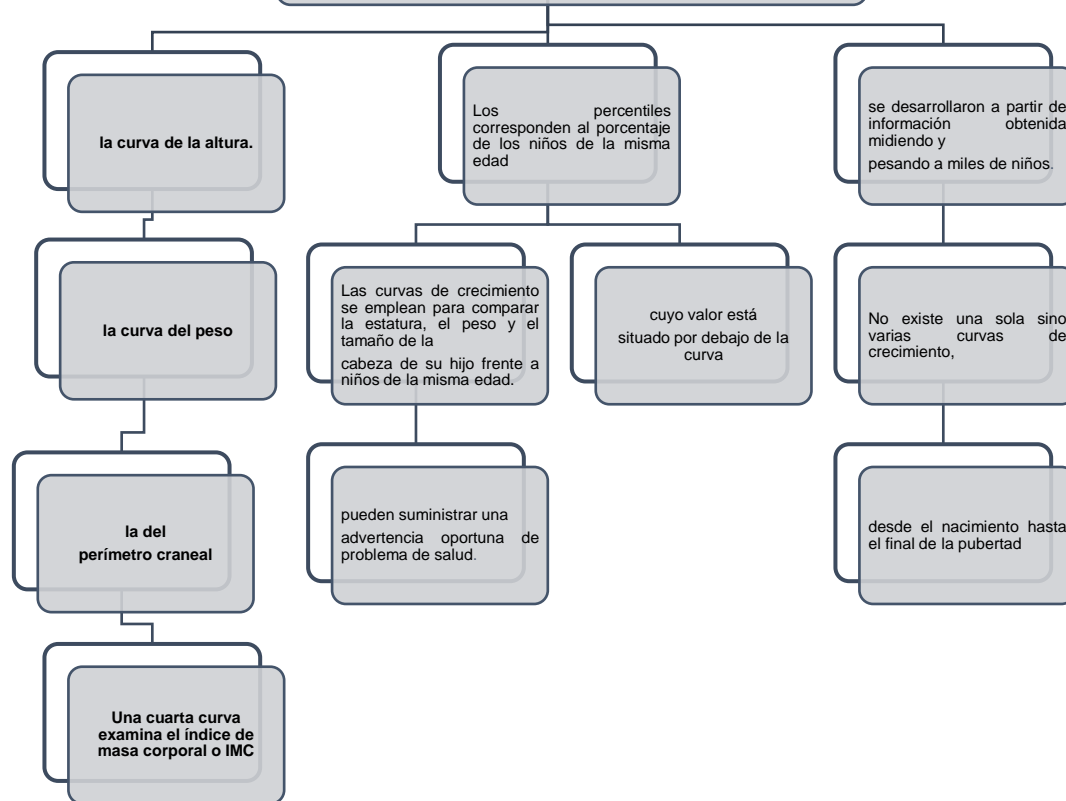
ABDOMEN

- Macroesplácnico.
- Cordón umbilical.

GENITALES FEMENINOS

- Labios y clitoris prominentes, edematosos
- Membrana himeneal
- Vértex caseosa.
- Seudomentruación

Curvas de crecimiento



Desarrollo del niño

