



Nombre de la alumna: Sarina López González.

Nombre del profesor: Felipe Antonio Hernández Morales.

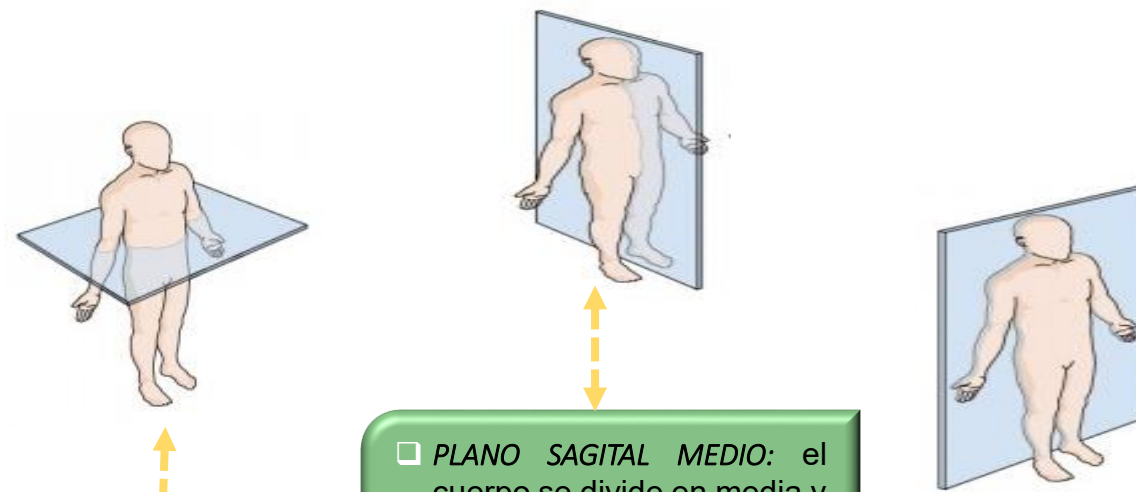
Nombre del trabajo: Súper nota.

Materia: Morfología general.

PASIÓN POR EDUCAR

Grado: 1° Cuatrimestre.

Comitán de Domínguez Chiapas a 10 de Septiembre de 2020.



□ **PLANO SAGITAL MEDIO:** el cuerpo se divide en media y lateral.

□ **PLANO FRONTAL O CORONAL:** es la que divide al cuerpo en (ventral y dorsal).

PLANO TRANSVERSAL: se divide el cuerpo en (cefálico y caudal).

1.1.1 PLANOS ANATÓMICA

1.1.2 PLANOS ANATÓMICOS

1.1.3 TÉRMINOS DE ORIENTACIÓN

1.1.5 MOVIMIENTOS CORPORALES

1.1.4 TÉRMINOS DE ORIENTACIÓN

Es una posición de referencia, que da sentido a los términos direccionales utilizados para describir partes y regiones del cuerpo, (la forma en que se mueve, su postura o la relación entre un área).

- **CRANEAL O CEFÁLICA:** Es la que está ubicado cerca de la cabeza, es decir que está en la parte superior.
- **CAUDAL:** Estructura más inferior (el abdomen es más caudal que el tórax).
- **PROXIMAL:** Es la que está más cerca de la raíz del miembro (el hombro es más proximal del brazo).
- **DISTAL:** Lo que está más lejos de la raíz del miembro.

- ❖ **Aducción:** Movimiento en la parte del cuerpo se aproxima al plano medial o coronal.
- ❖ **Abducción:** Movimiento en dirección transversal, brazos caídos a lo largo del cuerpo.
- ❖ **Flexión:** Movimiento del el cuerpo se aproxima entre sí en dirección anteroposterior paralela al plano sagital.
- ❖ **Extensión:** Movimiento de separación en dirección anteroposterior (el alejamiento del antebrazo y brazo, alineándolos).

- ❖ **SUPINACIÓN:** Movimiento del cuerpo, posición supino (movimiento del antebrazo y mano para que la palma quede mirando hacia arriba).
- ❖ **PRONACIÓN:** rotación del antebrazo que permite situar la mano con el dorso hacia arriba (el movimiento contrario se denomina supinación)
- ❖ **CIRCULACIÓN:** movimiento circular de un miembro alrededor de un eje formado.

- ✓ **VENTRAL:** Parte anterior de cuerpo.
- ✓ **DORSAL:** Parte posterior del cuerpo.
- ✓ **INTERNO O MEDIAL:** Es cuando el cuerpo está más cerca de la línea media, o cuando se encuentra en el interior del mismo (ombbligo).
- ✓ **EXTERNO O LATERAL:** Es todo lo que se encuentra lejos de la media del cuerpo.
- ✓ **SUPERFICIAL:** Está más cerca de la superficie del cuerpo (piel).
- ✓ **PROFUNDO:** se encuentra lejos de la superficie del cuerpo.