



Nombre de alumno: Brenda Margarita Hernández Díaz

Nombre del profesor: Lic. Felipe Antonio Morales

Nombre del trabajo: Bases morfológicas de la anatomía con la aplicación clínica

Materia: Morfología general

PASIÓN POR EDUCAR

Grado: primer cuatrimestre

Grupo: A

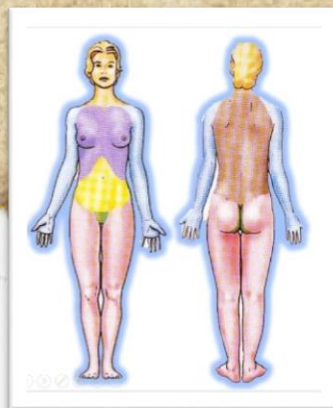
Comitán de Domínguez Chiapas a 9 de septiembre de 2020.

BASES MORFOLÓGICAS DE LA ANATOMÍA CON LA APLICACIÓN CLÍNICA

POSICIÓN ANATOMICA

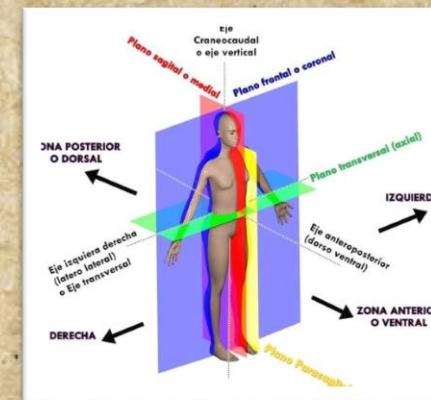
POSICIÓN DEL CUERPO

- La cabeza, la mirada (ojos) y los dedos de los pies dirigidos hacia delante.
- Los brazos adosados a los lados del cuerpo con las palmas hacia delante.
- Los miembros inferiores juntos, con los pies paralelos.



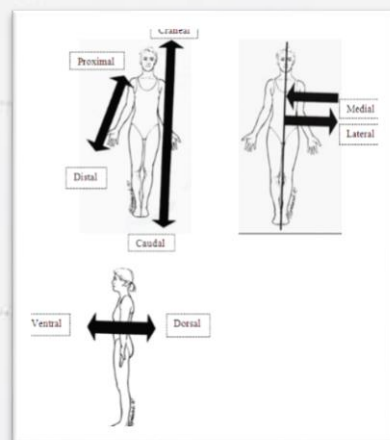
PLANOS ANATÓMICOS

- Plano sagital medio: divide el cuerpo en dos partes, derecha e izquierda (media y lateral)
- Plano frontal o coronal: divide el cuerpo en anterior y posterior (ventral y dorsal)
- Plano transversal: divide el cuerpo en superior e inferior (cefálico y caudal)



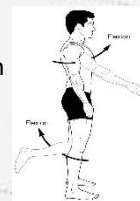TÉRMINOS DE ORIENTACIÓN

- Craneal o cefálica: cuando está más cerca de la cabeza, es decir que está en la parte superior (el tórax es más craneal que el abdomen)
- Caudal: estructura más inferior (el abdomen es más caudal que el tórax)
- Proximal: lo que está más cerca de la raíz del miembro (el hombro es más proximal del brazo)
- Distal: lo que está más lejos de la raíz del miembro

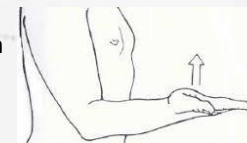

MOVIMIENTOS CORPORALES

• Flexión



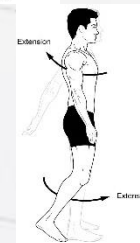• Supinación



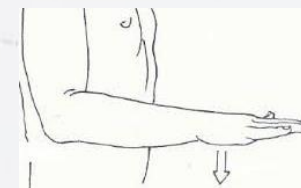
• Circulación



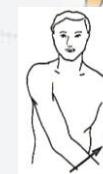• Extensión



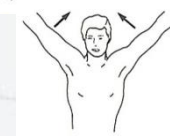
• Pronación



• Aducción



• Abducción



BLIBLIOGRAFÍAS

- ANTOLOGIA LNU102 MORFOLOGIA GENERAL
- <https://sites.google.com/site/medicinanicte/proceso/actividad-1>
- <https://sites.google.com/site/huesosyarticulaciones/home/terminos-de-orientacion>