Nombre de alumno: Damaris Gabriela Pérez Santizo

Nombre del profesor: Felipe Antonio Morales Hernández

Nombre del trabajo: Mapa conceptual

Materia: Morfología General

Grado: 1

Grupo: A

Comitán de Domínguez Chiapas a 17 de septiembre de 2020.

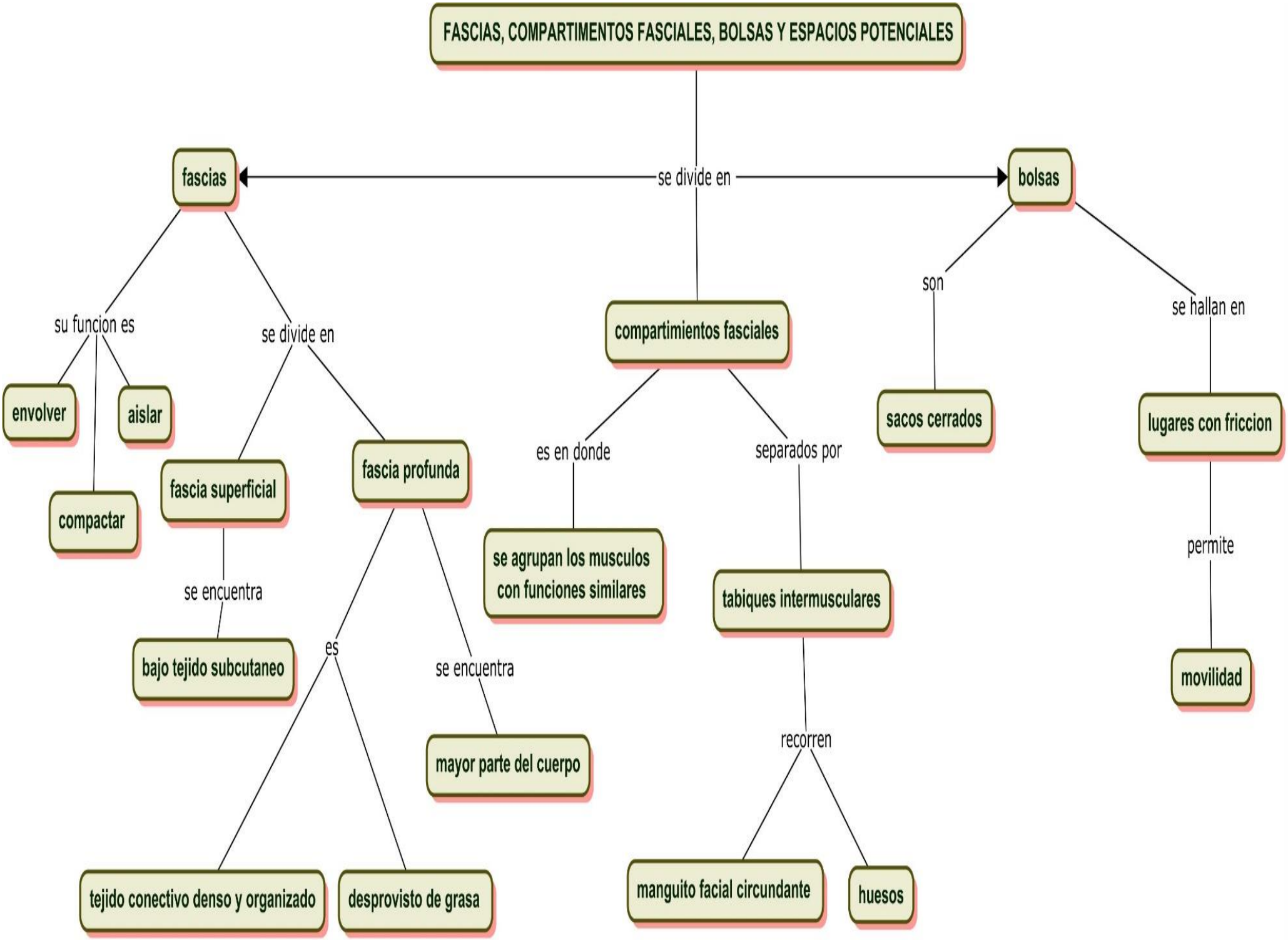
FASCIAS, COMPARTIMENTOS FASCIALES, BOLSAS Y ESPACIOS POTENCIALES
se divide en
fascias
bolsas
compartimientos fasciales
su funcion es
envolver
aislar
compactar
se divide en
fascia superficial
fascia profunda
se encuentra
bajo tejido subcutaneo
es
tejido conectivo denso y organizado
desprovisto de grasa
se encuentra
mayor parte del cuerpo
es en donde
se agrupan los musculos con funciones similares
separados por
tabiques intermusculares
recorren
manguito facial circundante
huesos
son
sacos cerrados
se hallan en
lugares con friccion
permite
movilidad

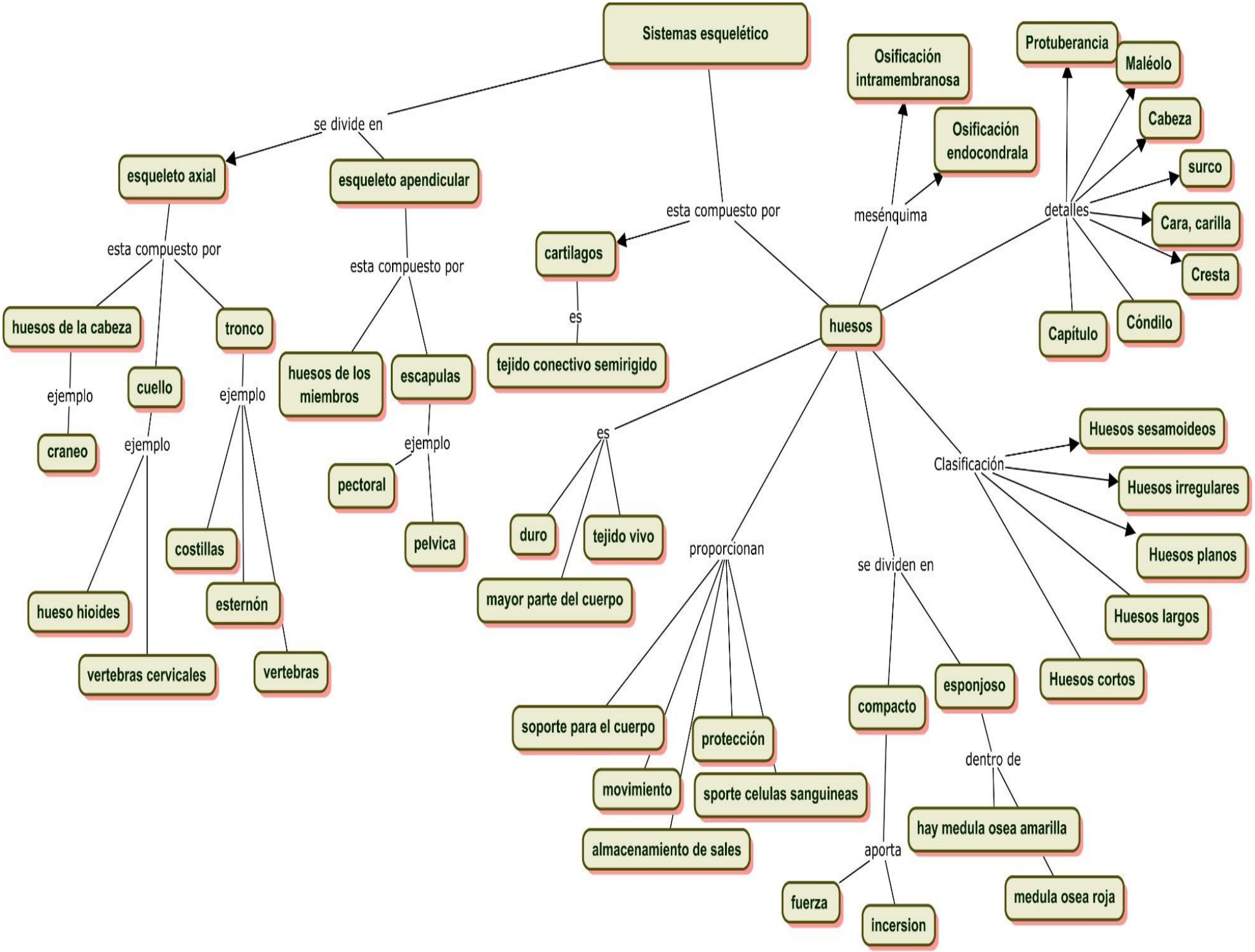
Sistemas esquelético
se divide en
esqueleto axial
esqueleto apendicular
esta compuesto por
huesos de la cabeza
cuello
tronco
ejemplo
craneo
ejemplo
hueso hioides
vertebras cervicales
ejemplo
costillas
esternón
vertebras
esta compuesto por
huesos de los miembros
escapulas
ejemplo
pectoral
pelvica
esta compuesto por
cartilagos
es
tejido conectivo semirigido
huesos
es
duro
tejido vivo
mayor parte del cuerpo
proporcionan
soporte para el cuerpo
movimiento
almacenamiento de sales
protección
sporte celulas sanguineas
se dividen en
compacto
aporta
fuerza
incersion
esponjoso
dentro de
hay medula osea amarilla
medula osea roja
mesénquima
Osificación intramembranosa
Osificación endocondrala
detalles
Protuberancia
Maléolo
Cabeza
surco
Cara, carilla
Cresta
Capítulo
Cóndilo
Clasificación
Huesos sesamoideos
Huesos irregulares
Huesos planos
Huesos largos
Huesos cortos

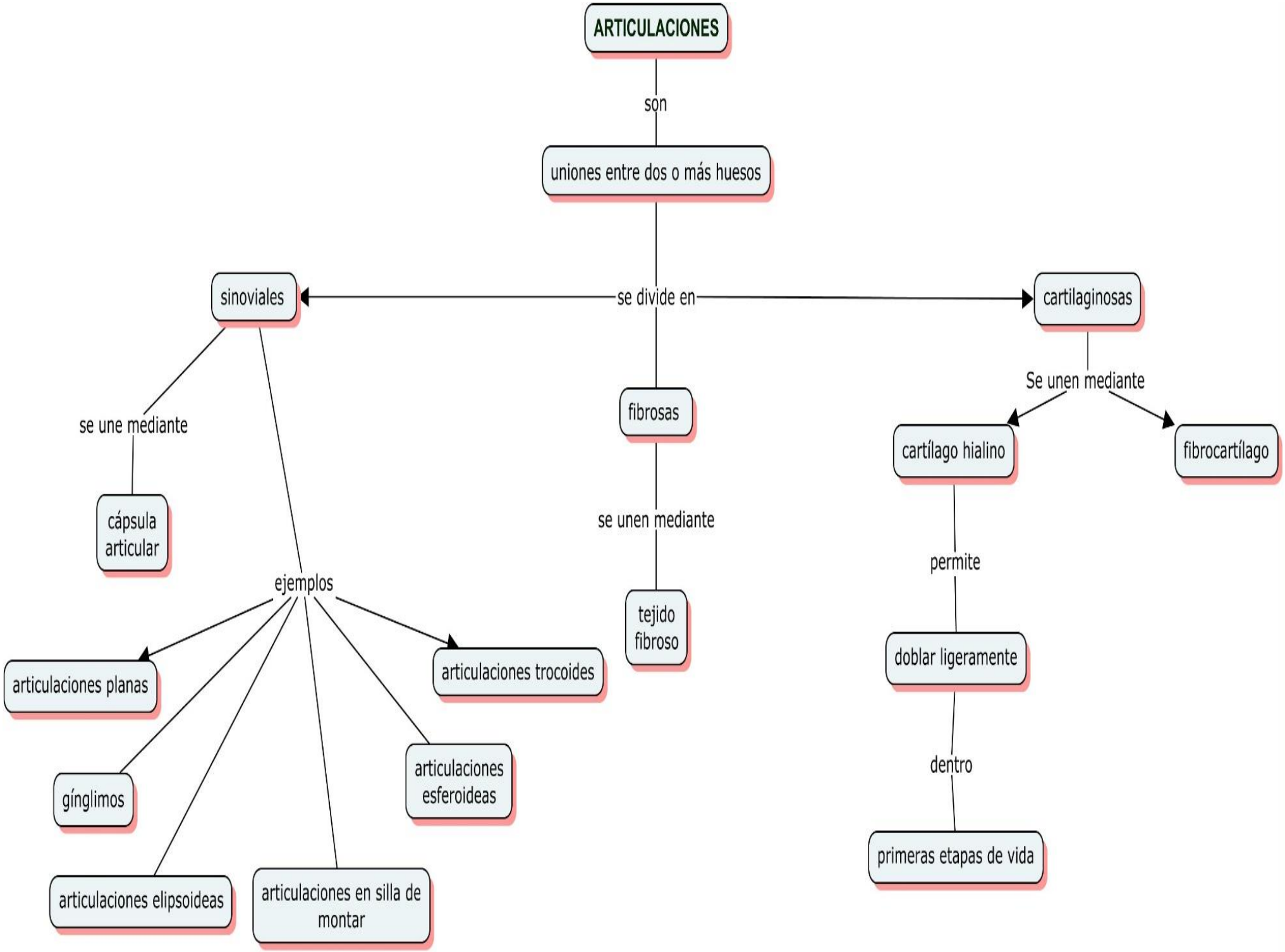
ARTICULACIONES
son
uniones entre dos o más huesos
se divide en
sinoviales
cartilaginosas
fibrosas
se une mediante
cápsula articular
ejemplos
articulaciones planas
gínglimos
articulaciones elipsoideas
articulaciones en silla de montar
articulaciones esferoideas
articulaciones trocoides
se unen mediante
tejido fibroso
Se unen mediante
cartílago hialino
fibrocartílago
permite
doblar ligeramente
dentro
primeras etapas de vida

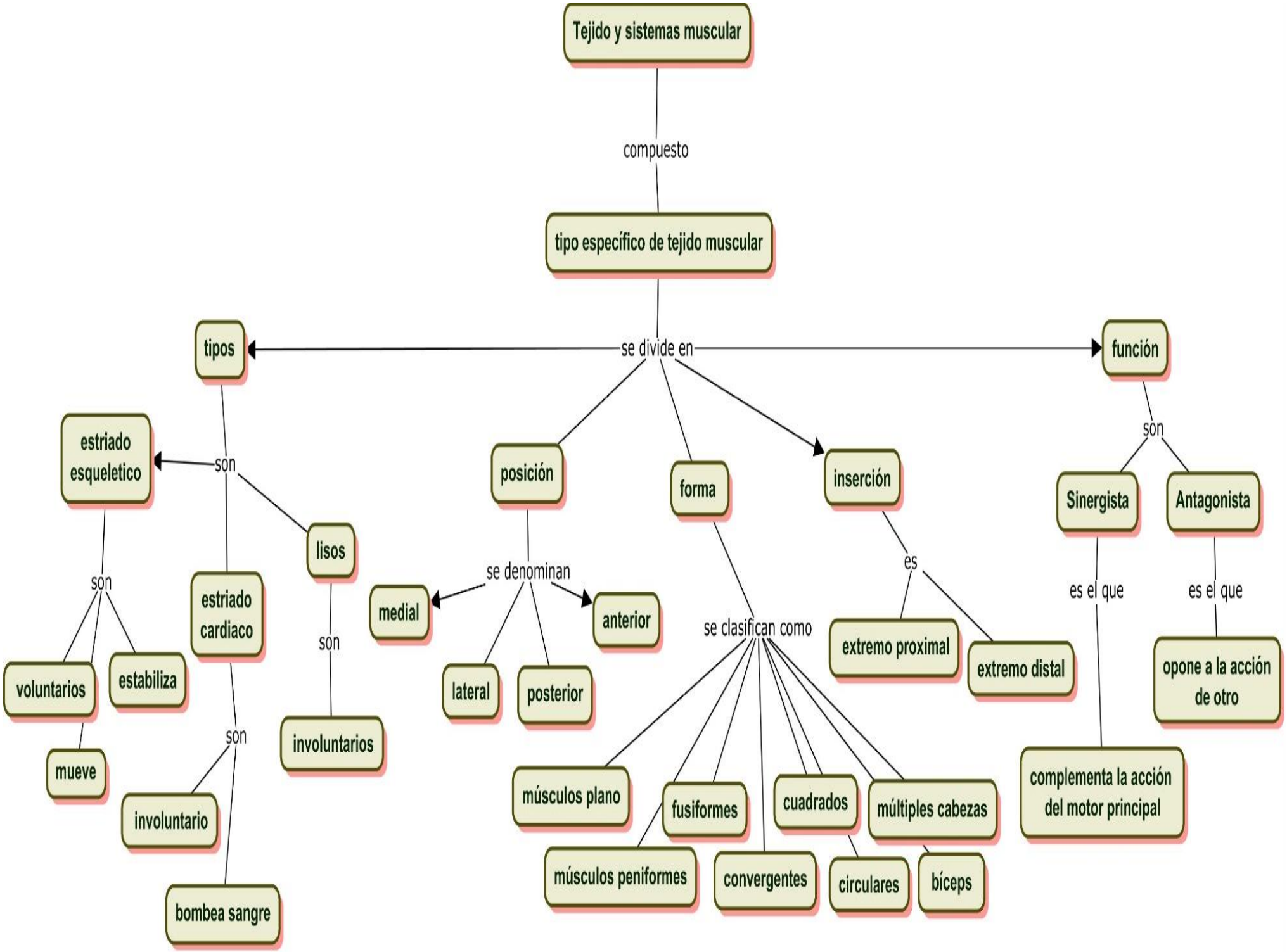
Tejido y sistemas muscular
compuesto
tipo específico de tejido muscular
se divide en
tipos
función
son
estriado esqueletico
son
estriado cardiaco
lisos
son
involuntarios
son
voluntarios
estabiliza
mueve
son
involuntario
bombea sangre
posición
se denominan
medial
anterior
lateral
posterior
forma
se clasifican como
músculos plano
fusiformes
cuadrados
múltiples cabezas
músculos peniformes
convergentes
circulares
bíceps
inserción
es
extremo proximal
extremo distal
son
Sinergista
Antagonista
es el que
complementa la acción del motor principal
es el que
opone a la acción de otro

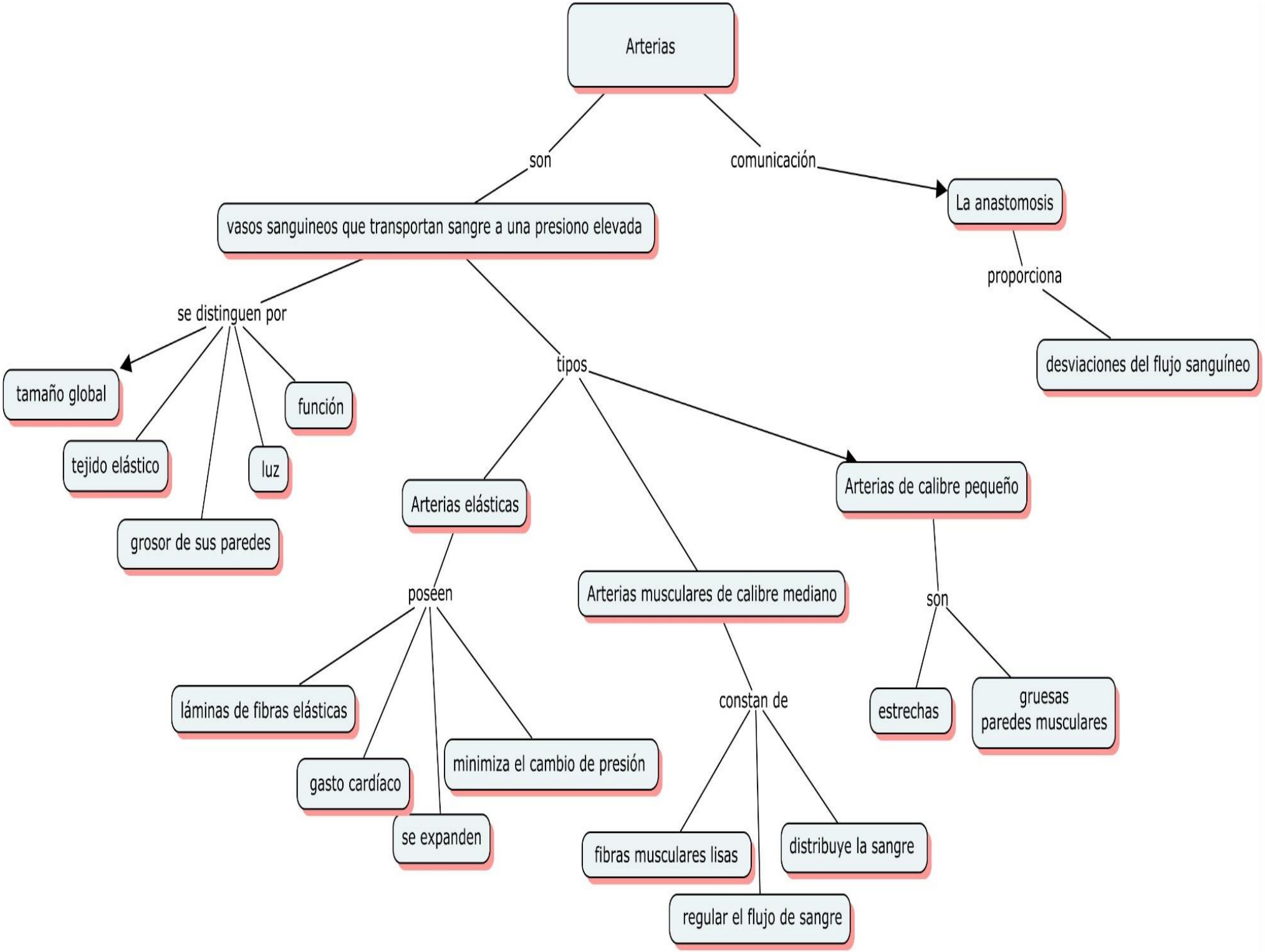
Arterias
son
comunicación
La anastomosis
vasos sanguineos que transportan sangre a una presiono elevada
proporciona
desviaciones del flujo sanguíneo
se distinguen por
tamaño global
tejido elástico
grosor de sus paredes
luz
función
tipos
Arterias elásticas
Arterias de calibre pequeño
Arterias musculares de calibre mediano
poseen
láminas de fibras elásticas
gasto cardíaco
se expanden
minimiza el cambio de presión
constan de
fibras musculares lisas
regular el flujo de sangre
distribuye la sangre
son
estrechas
gruesas
paredes musculares

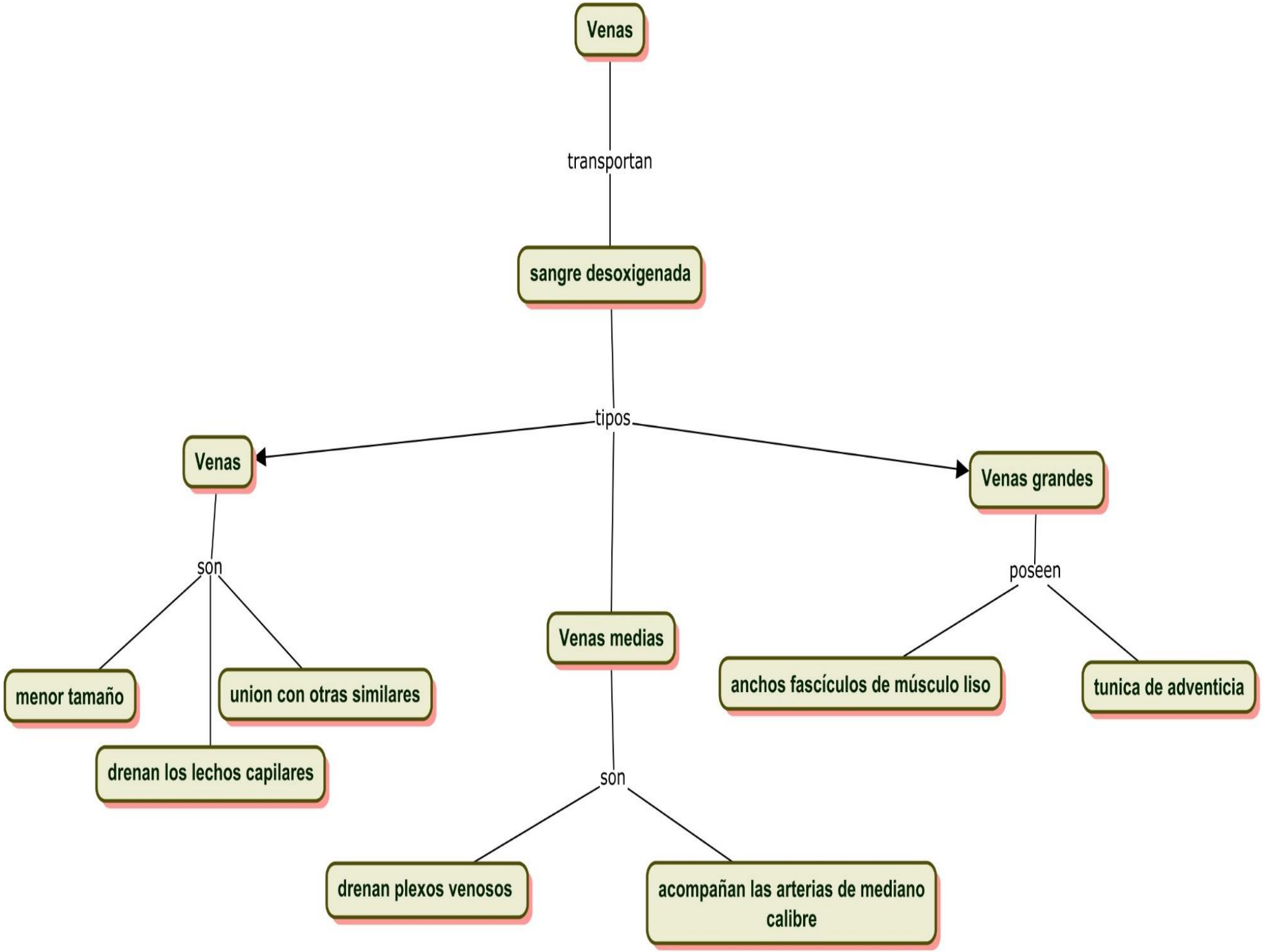
Venas
transportan
sangre desoxigenada
tipos
Venas
Venas grandes
son
poseen
menor tamaño
union con otras similares
drenan los lechos capilares
Venas medias
anchos fascículos de músculo liso
tunica de adventicia
son
drenan plexos venosos
acompañan las arterias de mediano calibre

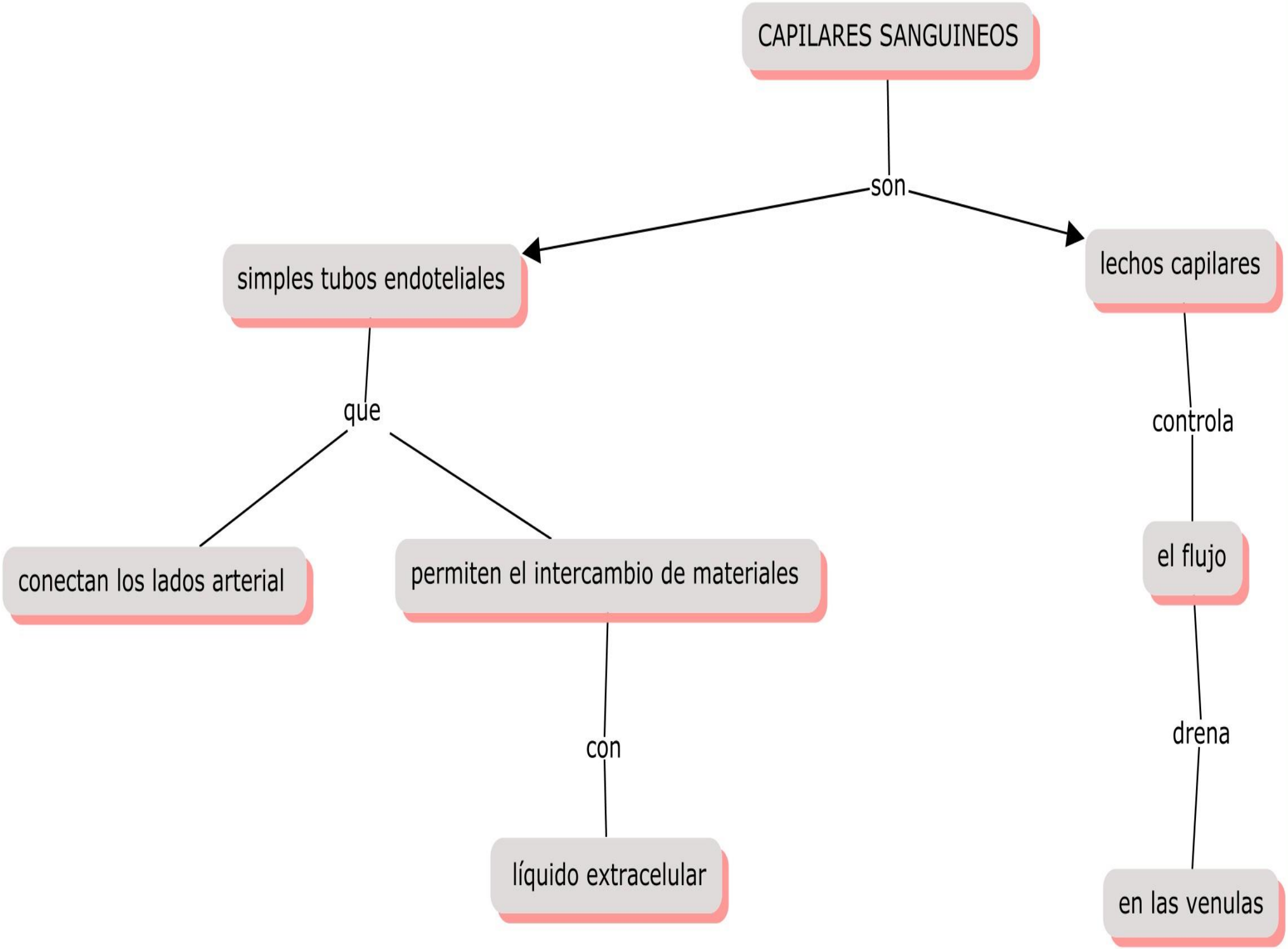
CAPILARES SANGUINEOS
son
simples tubos endoteliales
lechos capilares
que
controla
conectan los lados arterial
permiten el intercambio de materiales
el flujo
con
drena
líquido extracelular
en las venulas

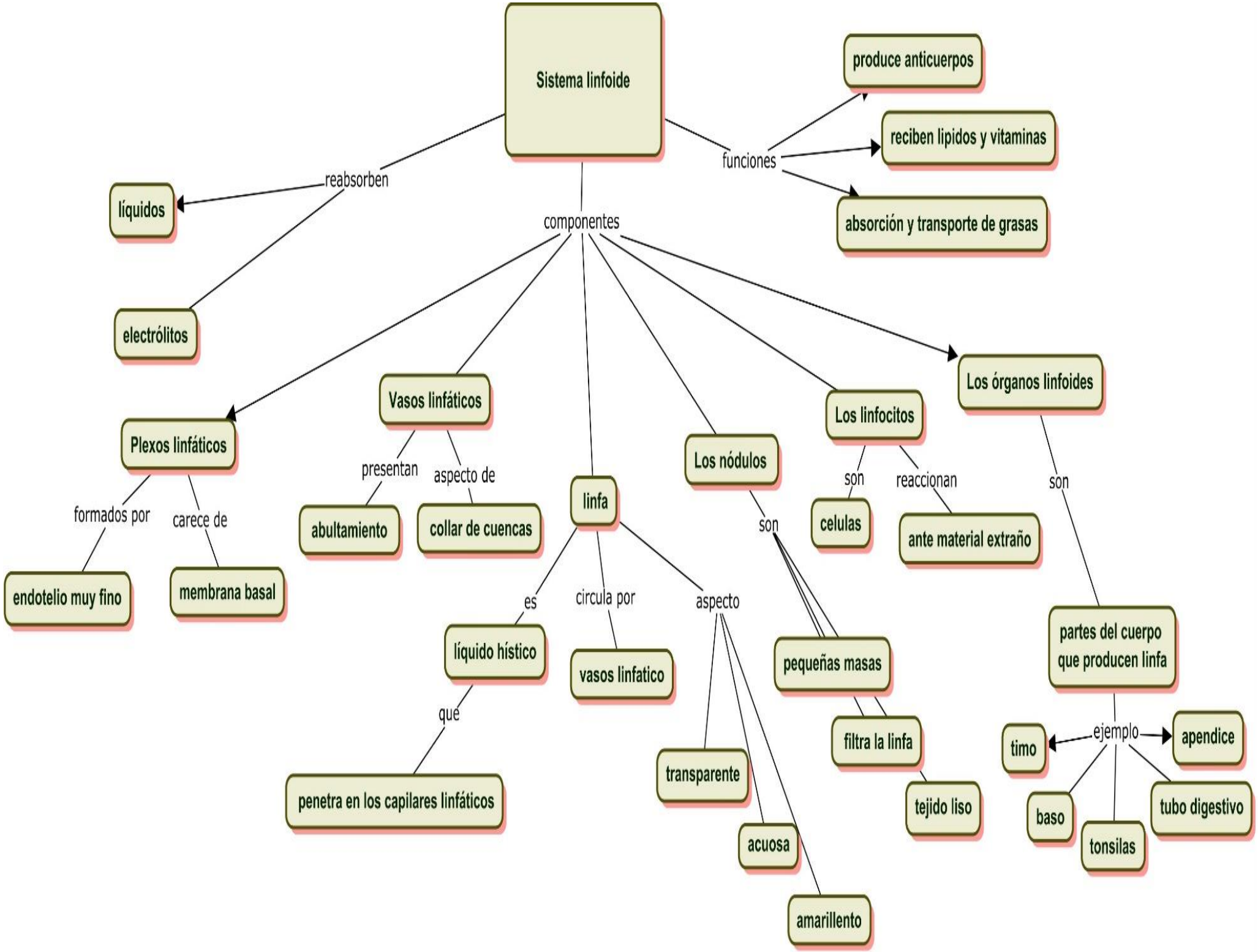
Sistema linfoide
reabsorben
líquidos
electrólitos
funciones
produce anticuerpos
reciben lipidos y vitaminas
absorción y transporte de grasas
componentes
Plexos linfáticos
formados por
endotelio muy fino
carece de
membrana basal
Vasos linfáticos
presentan
abultamiento
aspecto de
collar de cuencas
linfa
es
líquido hístico
que
penetra en los capilares linfáticos
circula por
vasos linfatico
aspecto
transparente
acuosa
amarillento
Los nódulos
son
pequeñas masas
filtra la linfa
tejido liso
Los linfocitos
son
celulas
reaccionan
ante material extraño
Los órganos linfoides
son
partes del cuerpo que producen linfa
ejemplo
timo
apendice
baso
tonsilas
tubo digestivo

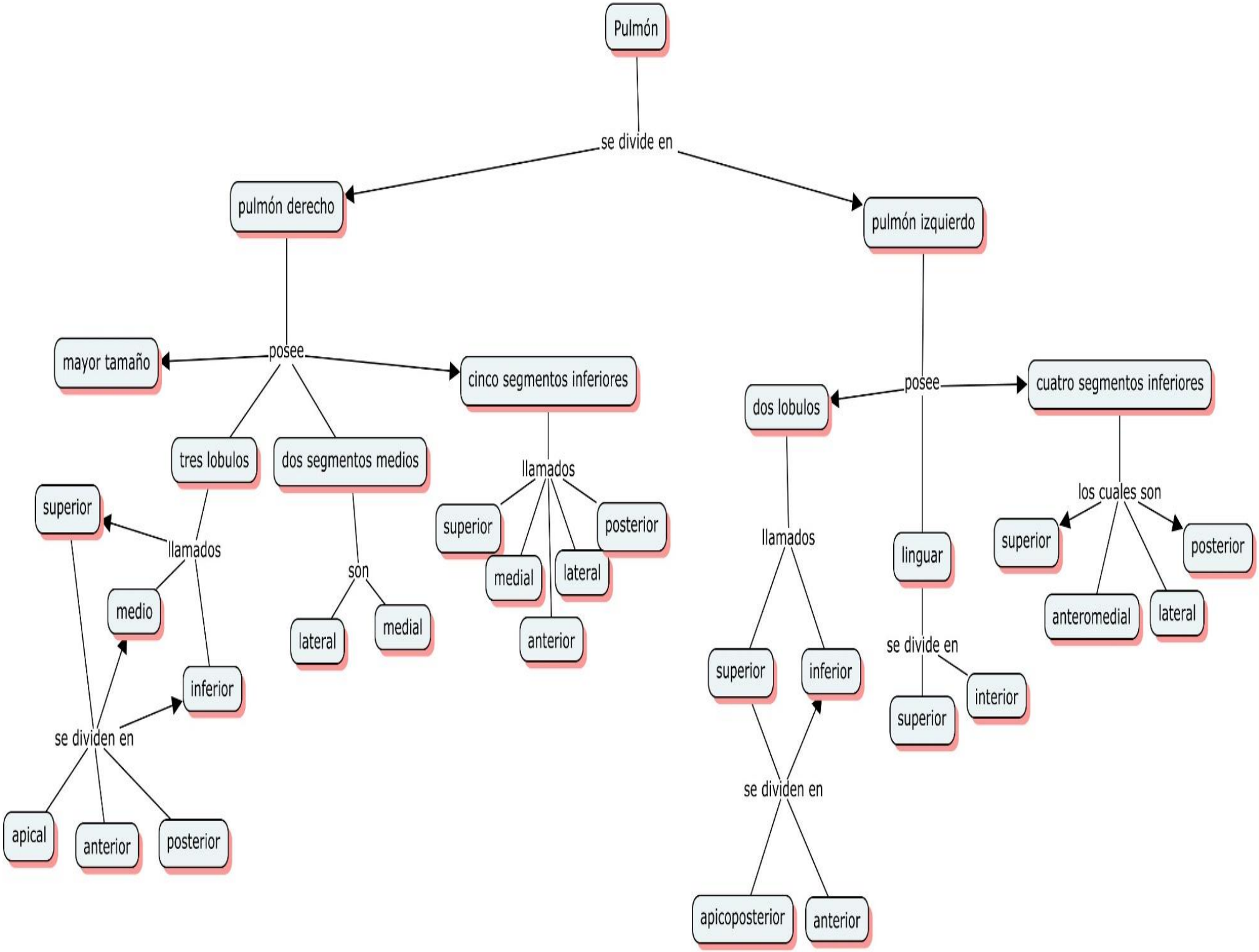
Pulmón
se divide en
pulmón derecho
pulmón izquierdo
posee
mayor tamaño
cinco segmentos inferiores
tres lobulos
dos segmentos medios
llamados
superior
medio
inferior
se dividen en
apical
anterior
posterior
son
lateral
medial
llamados
superior
medial
lateral
posterior
anterior
posee
dos lobulos
cuatro segmentos inferiores
llamados
superior
inferior
se dividen en
apicoposterior
anterior
linguar
se divide en
superior
interior
los cuales son
superior
anteromedial
lateral
posterior

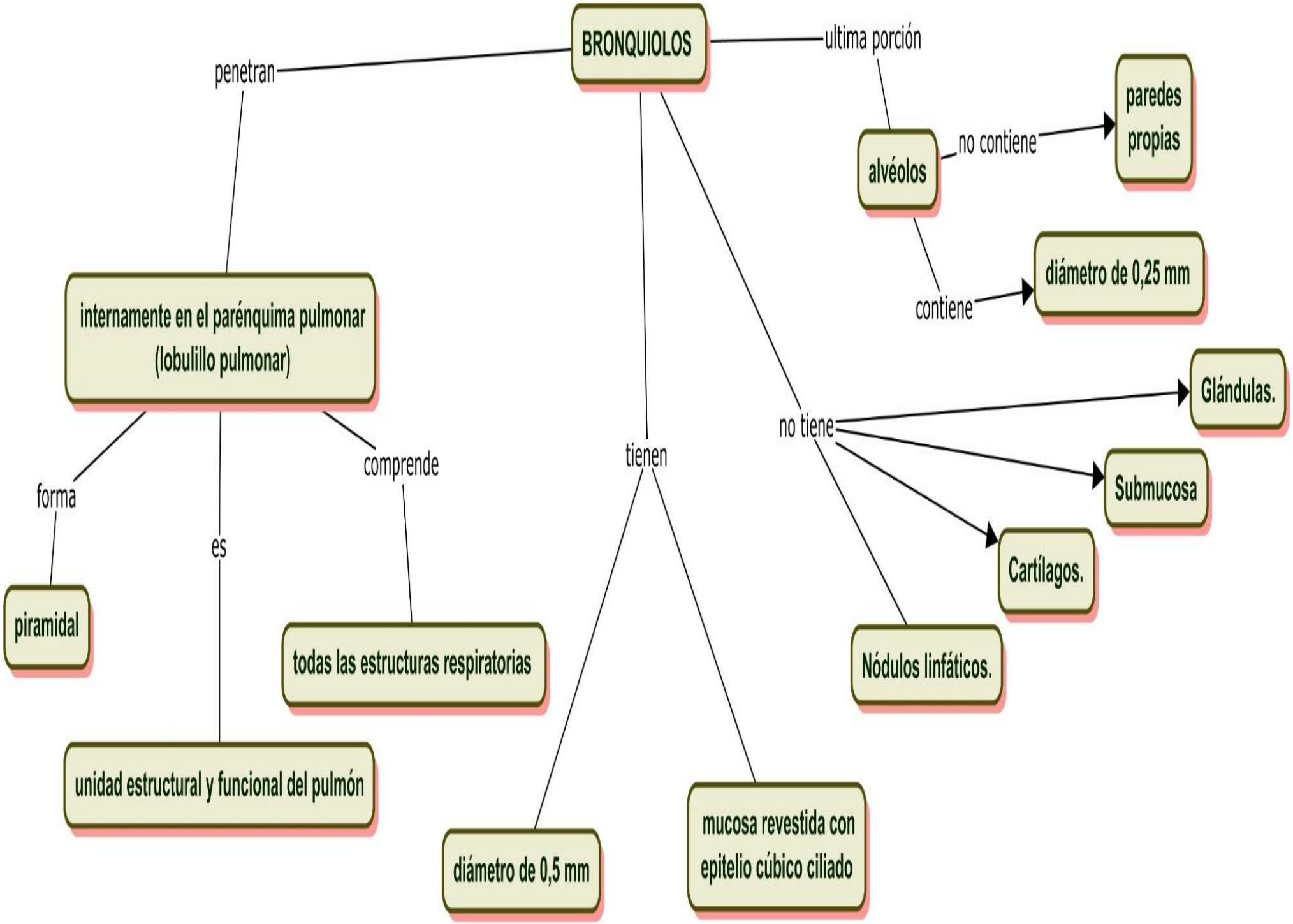
BRONQUIOLOS
penetran
internamente en el parénquima pulmonar (lobulillo pulmonar)
forma
piramidal
es
unidad estructural y funcional del pulmón
comprende
todas las estructuras respiratorias
tienen
diámetro de 0,5 mm
mucosa revestida con epitelio cúbico ciliado
ultima porción
alvéolos
no contiene
paredes propias
contiene
diámetro de 0,25 mm
no tiene
Glándulas.
Submucosa
Cartílagos.
Nódulos linfáticos.

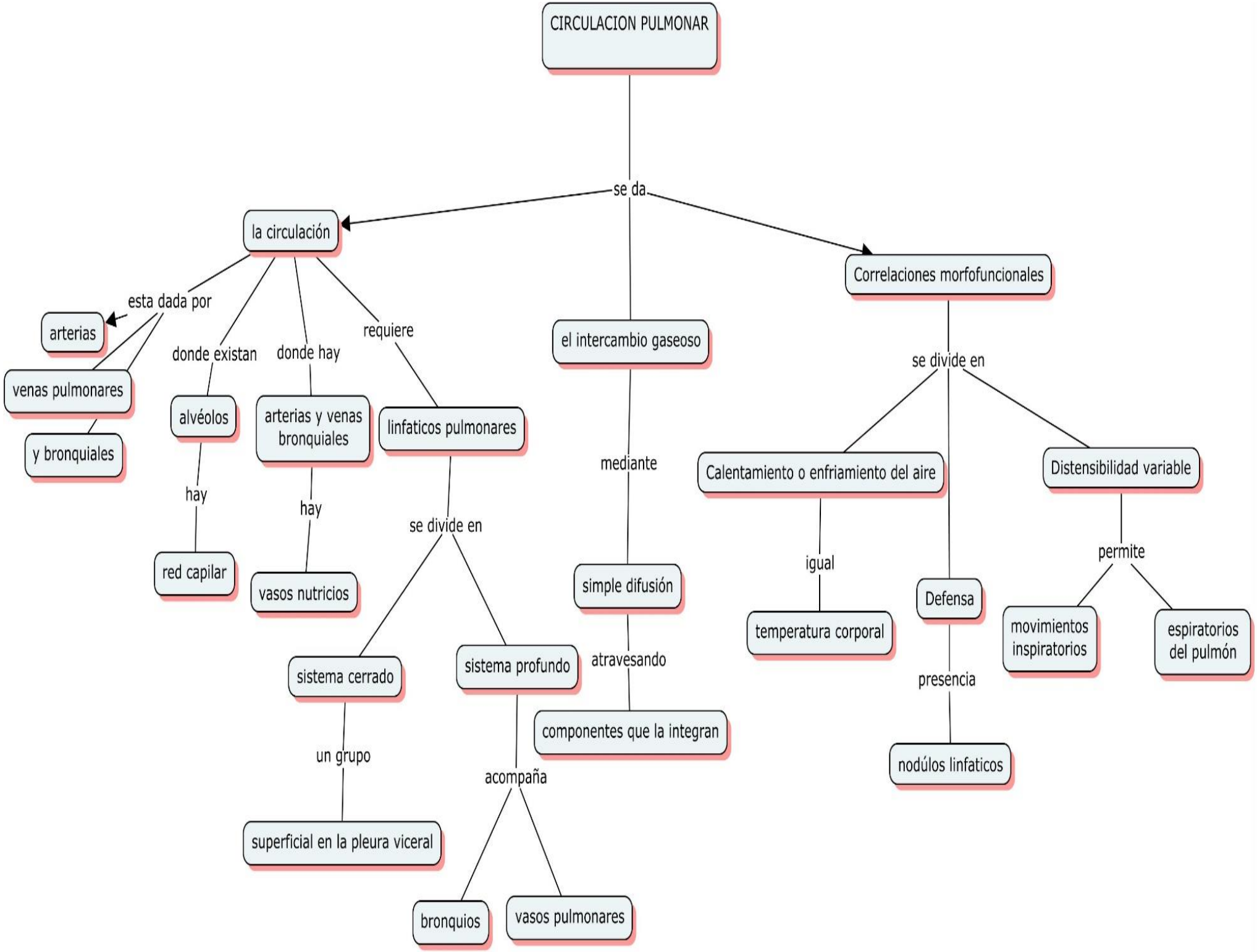
CIRCULACION PULMONAR
se da
la circulación
esta dada por
arterias
venas pulmonares
y bronquiales
donde existan
alvéolos
hay
red capilar
donde hay
arterias y venas bronquiales
hay
vasos nutricios
requiere
linfaticos pulmonares
se divide en
sistema cerrado
un grupo
superficial en la pleura viceral
sistema profundo
acompaña
bronquios
vasos pulmonares
el intercambio gaseoso
mediante
simple difusión
atravesando
componentes que la integran
Correlaciones morfofuncionales
se divide en
Calentamiento o enfriamiento del aire
igual
temperatura corporal
Defensa
presencia
nodúlos linfaticos
Distensibilidad variable
permite
movimientos inspiratorios
espiratorios del pulmón