



Nombre de alumno: Felipe de Jesús López Avendaño.

Nombre del profesor: Felipe Antonio Morales.

Nombre del trabajo: Super Nota.

Materia: Morfología General.

PASIÓN POR EDUCAR

Grado: Primer Semestre.

Grupo: Nutrición

Comitán de Domínguez Chiapas 10/09/2020.

INDICE

Posiciones Anatómicas.....2,3 y 4.

Planos Anatómicos.....5.

Términos de Orientación.....6,7 y 8.

POSICIONES ANATÓMICAS.

Bibliografía

Anatomía, A. d. (s.f.). *posiciones* .

Aula de Anatomía. (07/09/20). *Posiciones anatómicas*. Posiciones anatómicas.com.

Aula de Anatomía. (s.f.). *Auladeanatomía.com*. Obtenido de <https://www.auladeanatomia.com/novosite/es/generalidades/posicao-anatomica/>

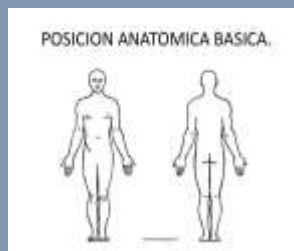¿Qué son las posiciones Anatómicas?

Todas las descripciones anatómicas se expresan en relación con una posición constante, para garantizar que no haya ambigüedad.

La posición anatómica es una posición de referencia, que da sentido a los términos direccionales utilizados para describir partes y regiones del cuerpo. Las discusiones sobre el cuerpo, la forma en que se mueve, su postura o la relación entre un área y otra suponen que el cuerpo en su conjunto está en una posición específica llamada **POSICIÓN ANATÓMICO**.

POSICIÓN ANATÓMICA BÁSICA.

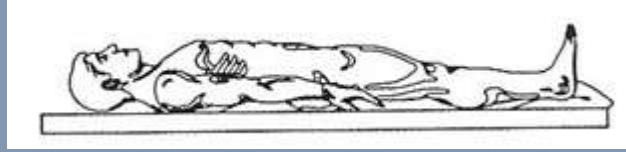
- La cabeza, la mirada (ojos) y los dedos de los pies dirigidos hacia delante.
- Los brazos adosados a los lados del cuerpo con las palmas hacia delante.
- Los miembros inferiores juntos, con los pies paralelos.



SUPINA y PRONA.

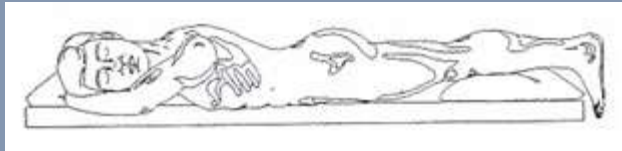Estas son expresiones utilizadas para describir la posición del cuerpo cuando no está en la posición anatómica.

Posición vertical o posterior - el cuerpo está acostado boca arriba.



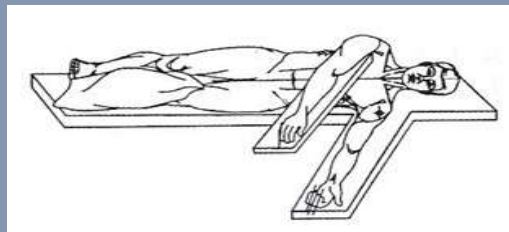
PRONA O DECUB VENTRAL.

El cuerpo está acostado boca abajo.



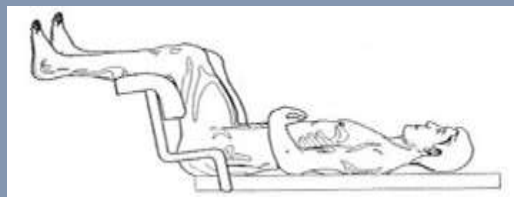
DECUBITO LATERAL.

El cuerpo está acostado de lado.



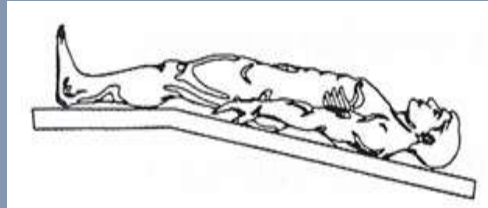
POSICION DE LITOTOMIA.

El cuerpo está acostado boca arriba, con una flexión de 90 ° de la cadera y la rodilla, exponiendo el perineo.



POSICIÓN DE TRENDELEBURGO

El cuerpo está acostado boca arriba, con la cabeza en la camilla inclinada hacia abajo unos 40 °.

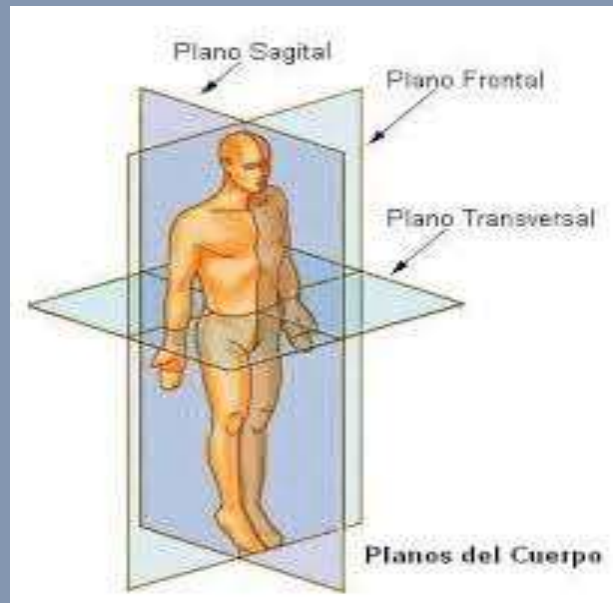


¿Por qué son importantes los cambios de las posiciones anatómicas?

Los cambios de posición son actividades y ejercicios que deben realizarse diariamente con el fin de movilizar la anatomía de una persona que no puede hacerlo por sus propios medios. De este modo, no solo es posible garantizar su comodidad, sino que también tiene múltiples beneficios físicos, emocionales y biológicos.

- Mejora la circulación sanguínea en zonas de contacto: piernas, glúteos, espalda.
- Proporciona comodidad y descanso.
- Evita y/o reduce las probabilidades de úlceras por presión.
- Evita inflamación y esfuerzo en articulaciones.
- Beneficia el movimiento y la expulsión de mucosidad.
- Fortalece el estado anímico.
- Evita cualquier bloqueo de sangre por presión y contacto directa entre el cuerpo y la capa.
- Permite movilizar a la persona más fácilmente ya que los cambios de posiciones del paciente encamado se complementan entre sí.

Planos Anatómicos.



Plano transversal:

Divide el cuerpo en superior e inferior (cefálico y caudal)

Plano sagital medio:

Divide el cuerpo en dos partes, derecha e izquierda (media y lateral).

Plano frontal o coronal:

divide el cuerpo en anterior y posterior (ventral y dorsal).

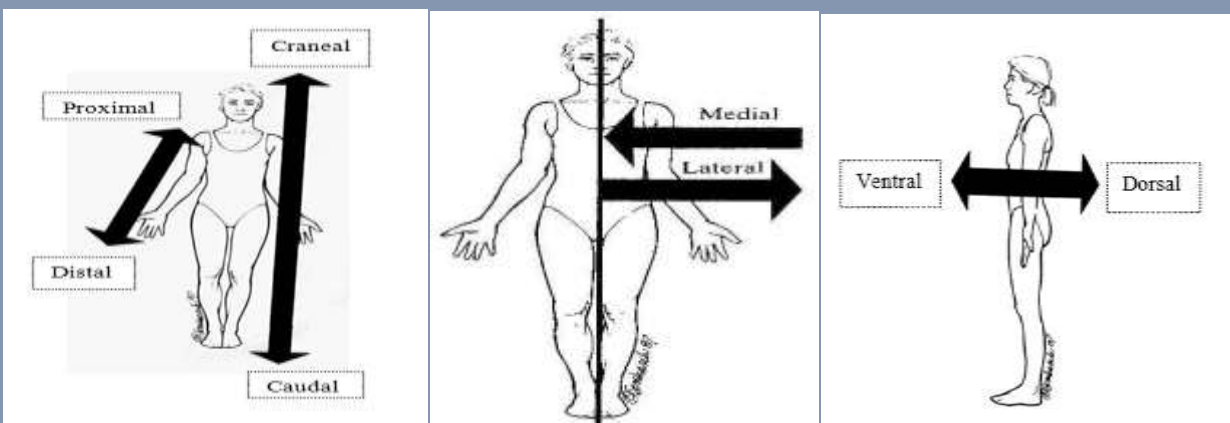
Términos de Orientación.

TERMINOS DE ORIENTACIÓN.

1. **Craneal o cefálica:** cuando está más cerca de la cabeza, es decir que está en la parte superior (el tórax es más craneal que el abdomen).
2. **Caudal:** estructura más inferior (el abdomen es más caudal que el tórax).
3. **Proximal:** lo que está más cerca de la raíz del miembro (el hombro es más proximal del brazo).
4. **Distal:** lo que esta mas lejos de la raíz del miembro.

TERMINOS DE ORIENTACION

- **Ventral:** estructura que está en la parte anterior de cuerpo (la nariz está en la superficie ventral del cuerpo).
- **Dorsal:** estructura que se encuentra en la parte posterior del cuerpo (las escapulas se encuentran en la superficie dorsal del cuerpo).
- **Interno o medial:** cuando el cuerpo está más cerca de la línea media, cuando se refiere a algún órgano se dice que se encuentra en el interior del mismo (ombligo).
- **Externo o lateral:** todo lo que se encuentra lejos de la media del cuerpo, cuando se habla de órgano indica que se encuentra más cercano a la superficie del mismo (las caderas son más laterales que el ombligo).
- **Superficial:** está más cerca de la superficie del cuerpo (piel).
- **Profundo:** lo que se encuentra lejos de la superficie del cuerpo.



Movimientos Corporales.

- Aducción
 - Abducción
 - Flexión
 - Extensión
 - Supinación
 - Pronación
 - Circulación
- Aducción: Movimiento en el que una parte del cuerpo se aproxima al plano medial o coronal.
 - Abducción: Es un movimiento de dirección transversal, brazos caídos a lo largo del cuerpo.
 - Flexión: Movimiento en el cual el cuerpo se aproxima entre sí en dirección anteroposterior paralela al plano sagital, esta flexión es el resultado de la contracción de uno o mas músculos.
 - flexores (bíceps braquial contraído aproxima el antebrazo al hombro).
 - Extensión: Movimiento de separación entre las partes del cuerpo en dirección anteroposterior (el alejamiento del antebrazo y brazo, alineándolos).
 - Supinación: Movimiento por el cual el cuerpo humano es colocada en posición supine (movimiento del antebrazo y mano para que la palma quede mirando hacia arriba).

- Pronación: rotación del antebrazo que permite situar la mano con el dorso hacia arriba (el movimiento contrario se denomina supinación).
- Circulación: movimiento circular de un miembro alrededor de un eje formado

