



**Nombre de alumno: Octavio
Alejandro Domínguez Díaz**

**Nombre del profesor: Ana Gabriela
Villafuerte**

Nombre del trabajo: Supernota

**Materia: Anatomía Comparativa y
Necropsias**

PASIÓN POR EDUCAR

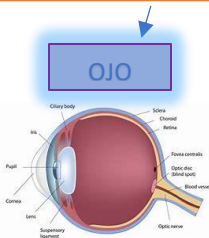
Grado: 1er cuatrimestre

Grupo:

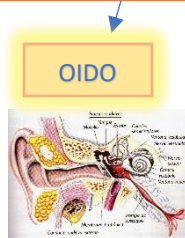
Comitán de Domínguez Chiapas a 25 de Septiembre de 2020.

ORGANO DE LOS SENTIDOS

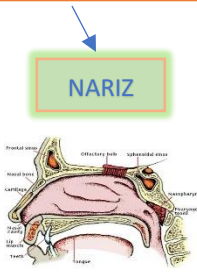
Cuando hablamos específicamente de “**órganos de los sentidos**” u “**órganos sensoriales**” nos estamos refiriendo a una categoría de órganos de los cuales dependen la percepción, la recepción y la transmisión al cerebro en forma de impulsos nerviosos de estímulos de distintos tipos -luminicos. auditivos. olfativos. gustativos. táctiles. térmicos...



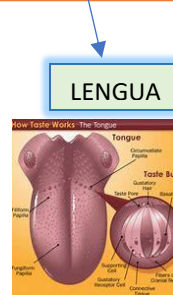OJO



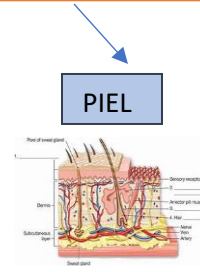
OIDO



NARIZ

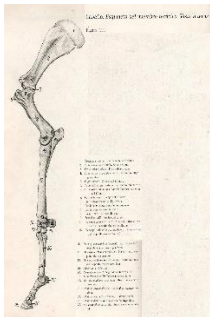


LENGUA



PIEL

MIEMBRO TORACICO



La escápula posee 3 ángulos: craneal, caudal y ventral. Posee también 3 bordes: craneal, caudal y dorsal.

Las articulaciones son zonas de unión entre huesos y cartílagos del esqueleto animal, por medio de otros tejidos en el hueso, es decir que la unión entre dos o más huesos que

Se ubica en la parte posterior o dorso-lateral del tórax según la especie de la que se trate, específicamente en el esqueleto humano se encuentra en la región comprendida entre la segunda y séptima costilla. Conecta con el húmero y con la clavícula y forma la parte posterior de la cintura escapular. El cuerpo es delgado, incluso traslúcido a contraluz por encima y por debajo de la espina, aunque es más grueso en sus bordes

