

PRESENTA EL ALUMNO:

Jhoana Valeria Narvárez Flores

GRUPO, CUATRIMESTRE Y MODALIDAD:

7mo CUATRIMESTRE "B" LICENCIATURA EN
ENFERMERIA ESCOLARIZADO



DOCENTE: María Cecilia Zamorano Rodríguez

MATERIA: Enfermería del cuidado del niño y el
adolescente

TRABAJO: Cuadro sinóptico y dibujo de la cavidad
bucal

FECHA: 24/09/2020

Maduración psicomotora de lactante en el 1er trimestre:

- Esta regido por reflejos arcóicos
- En decubito dorsal: Existen estímulos propioceptivos de los músculos del cuello, la cabeza no permanece en línea media por mucho tiempo
- Los miembros se mantienen asimétricos, aducidos y flexión
- Fijación ocular se instala entre los 15-20 días, al igual que la sonrisa social y los balbuceos
- Los miembros inferiores son meros ejes de asimetría tónica de origen cervical.

Maduración psicomotriz

Maduración del lactante en el 2do trimestre:

- El lactante se muestra sereno y apacible
- El tronco está firme con el plano de apoyo
- Se libera el reflejo tónico cervical asimétrico
- Se lleva todo a la boca y sus movimientos son más finos
- Prueba el reflejo de presión y disminuye el tono muscular.

Maduración del lactante en el 3er trimestre:

- El niño es inquieto y curioso, adquiriendo consciencia
- La extensibilidad ha aumentado
- Ya puede sostener más cabeza y tronco
- La maniobra Bufanda se cumple sin tocar cuello.

Maduración del lactante en 4to trimestre:

- Se logra el inicio de la marcha bipedal
- Se puede sentar por si solo cuando está acostado
- Ya gatea, y levanta solo, comienza a hacer señas.

Bases neurológicas:

- Tono muscular, reflejos arcóicos.

Maduración ósea:

Concepto:

La edad ósea es el único indicador de maduración aceptado, es un proceso biológico en donde cada individuo tiene su propio tiempo de maduración.

Método de medición:

- Atlas de Gleason y Pyle (G y P): Compara el grado de madurez de los centros de osificación, y el estándar de edad.
- Método de Tanner-Whitehouse: Aplica puntuaciones de madurez en diferentes huesos de la mano y muñeca.
- Para niños menores a 1 año: Se usa Atlas para tobillo-pie.

(0-10 meses) Infancia precoz:

Se valora los centros de osificación secundarios presentes en extremidades superior e inferior, sobre todo pie y tobillo.

(10 meses - 3 años) Edad preescolar:

Se identifican los núcleos de osificación de epifisis en huesos largos de la mano.

La secuencia es:

- Falanges proximales
- Metacarpians
- Falanges medias
- Falanges distales

(3-14 años) Edad escolar:

Valora el tamaño de epifisis en relación con metafisis adyacentes.

Durante la pubertad temprana los centros epifisarios encapsulan y sobrepasan la metafisis.

(13-15 años) Pubertad:

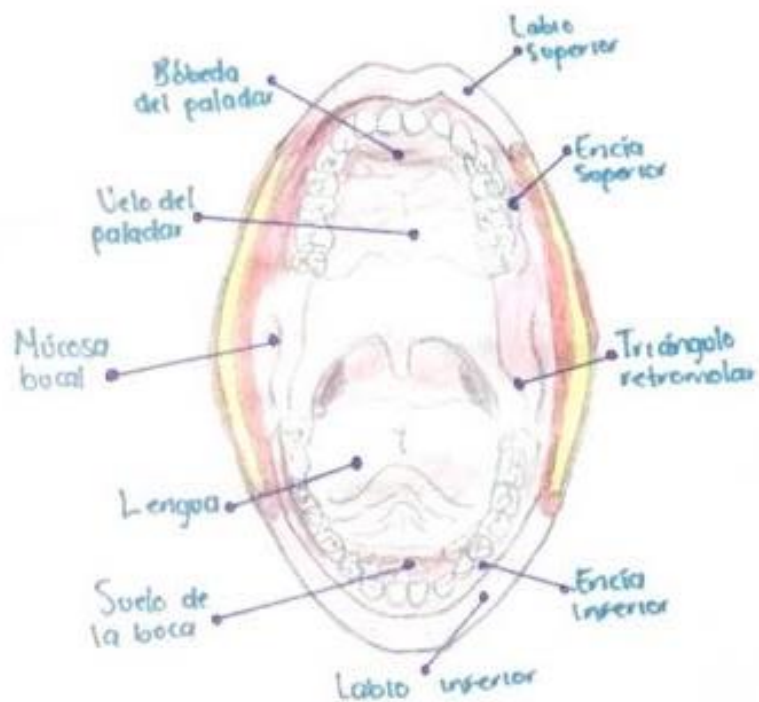
La valoración se centra en el grado de fusión de epifisis de falanges con la metafisis.

Los primeros puntos de cierre se suele establecer en el centro.

Aspectos prácticos:

- Es recomendada en niños con motivo diagnóstico y preventivo.
- Para el cálculo se debe conocer edad cronológica, EC, y talla actual.

CAVIDAD Bucal



PATOLOGÍAS O AFECIONES:

Caries

VALORACIÓN DE ENFERMERÍA:

Paciente femenino de 20 años presenta coloración de mucosa normal, labios simétricos, paladar claro y blanco y lengua en buen tono y lisa. Refiere dolor, y se diagnostica después de inspeccionar cavidad bucal la presencia de caries en segundos molares inferiores.

(Maduración psicomotriz y maduración ósea, 2020)

Bibliografía

Maduración psicomotriz y maduración ósea. (2020). En M. Z. Rodríguez, *Enfermería del cuidado del niño y adolescente* (págs. 28- 40). Comitán: UDS.