

Nombre de alumno: Keila Elizabeth Velasco Briceño

Nombre del profesor: María del Carmen López Silba

Nombre del trabajo: Cuadro Sinóptico “Cuidados básicos de la mujer”

Materia: Enfermería en el cuidado de la mujer

Grado: 4 cuatrimestre

Grupo: B

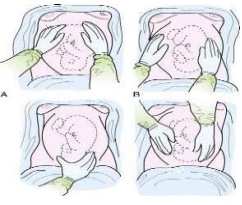
CUIDADOS BASICOS DE LA MUJER

➤ Anamnesis

Es la principal herramienta diagnostica de un médico y esta debe de ser sistemática, estructurado y dirigido

➤ Inspección y palpación

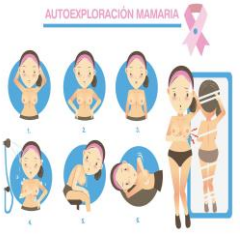- Exploración básicos obstétricos



- Todas las gestantes en cada visita debe determinarse el peso materno y la presión arterial y en la primera visita debe tomarse la talla de la paciente para el cálculo de índice de masa corporal.
- En el segundo trimestre se debe medir la altura uterina.
- En las semanas 24 - 26 de gestación deben realizarse las maniobras de Leopold.

- 1) Se coloca las manos en el fondo uterino, puede deducir la parte presentada, la cefálica o podálica.
- 2) Las manos se colocan a ambos lados del abdomen materno, para localizar la espalda y determinar la situación fetal
- 3) Sirve para confirmar la presentación.
- 4) Evalúa el grado del encajamiento de la presentación.

- Exploración básicas ginecológicas



- Exploración mamaria

- Comienza con la inspección de las mamas, con los brazos de la paciente a los lados y luego con las manos apoyadas en la cadera o brazos en alto, la palpación debe realizarse con maniobras lentas y cuidadosas usando la parte plana de los dedos.
- Deben localizarse cicatrices, cambios de coloración o úlceras, en la piel de la mama como el complejo aréola-pezón.

- Exploración abdominal

- Mediante inspección, buscando distensiones o abultamientos o cicatrices
- Mediante palpación para la localización de tumoraciones pélvicas o incluso abdominales.

- Exploración ginecológica

- Requiere que la paciente se sitúe en posición ginecológica y se usa una mesa/camilla de exploraciones especial, equipada con perneras a tal efecto
- Debe realizarse con guantes y comienza con la inspección de los genitales externos, monte de Venus, perineo, explorar los labios mayores, menores y el introito vaginal.
- Identificar y localizar la presencia o no de lesiones, como úlceras, verrugas, cicatrices o tumoraciones, también deben inspeccionarse la zona clitoriana y el meato uretral.
- Evitar ordenes bruscas o estrictas

➤ Análisis estudios básicos

y

- Ultrasonidos o ecografías

Es una técnica que genera imágenes en tiempo real, es fundamental en el diagnóstico prenatal de anomalías anatómicas, sospecha de anomalías cromosómicas. evaluación del crecimiento fetal. localización placentaria v cuantificación del líquido amniótico.

- Ecografía Doppler

Permite el estudio de la hemodinámica fetal, habiéndose convertido en herramienta fundamental para la evaluación del bienestar fetal.

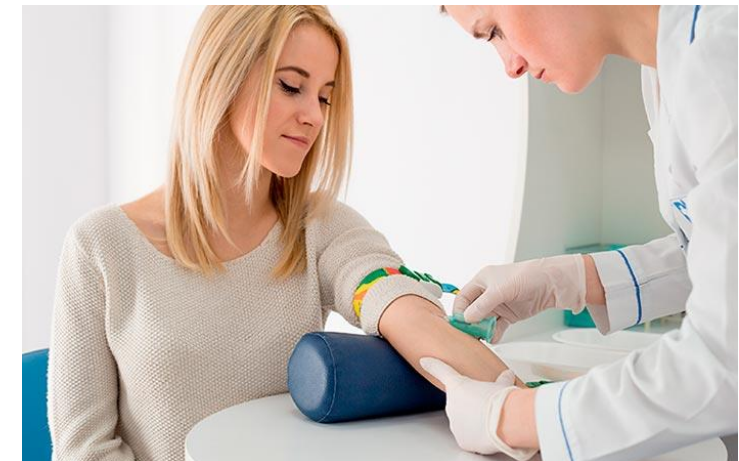- Biopsia Corial

- En el primer trimestre (11- 14 semanas) para datar la gestación, comprobar la vitalidad fetal, determinar el número de fetos -así como la cigosidad y la corionicidad en el caso de gestaciones múltiples.
- En segundo trimestre (18- 22 semanas) para estudio de la anatomía fetal y cribado de malformaciones anatómicas.
- en tercer trimestre (32-36 semanas) para evaluación de crecimiento fetal, localización placentaria y cuantificación de líquido amniótico.
- Consiste en la toma de una muestra de vellosidades coriales para el estudio cito genético y cromosómico.
- Es indicado para un diagnóstico prenatal

CUIDADOS BASICOS DE LA MUJER

➤ Análisis y estudios básicos

- Amniocentesis { Consiste en la punción de la bolsa amniótica, a través de las paredes abdominales y uterinas, para la toma de una muestra de líquido amniótico y su análisis, se realiza en el segundo trimestre de gestación.
- Cordocentesis {
 - Consiste en la punción del cordón umbilical para obtener una muestra de sangre fetal
 - Sus indicaciones son fundamentalmente diagnósticas para determinar cariotipo fetal, infecciones intrauterinas, enfermedades genéticas, anemia fetal, también terapéuticas transfusión fetal.
- Citología cervicovaginal {
 - Consiste en la toma de una muestra del flujo vaginal y/o células de las paredes vaginales y cervicales.
 - Es especialmente útil para la detección de lesiones pre neoplásicas o neoplásicas de cérvix uterino, infecciones cervico vaginales o conocer el estatus hormonal de la paciente
- colposcopia { Consiste en la visualización del cuello uterino con una lente de aumento para identificar la presencia de lesiones
- Vaginoscopia { Estudia la vagina
- Vulvoscopia { Estudia la vulva
- Biopsia ginecológica { Método de diagnóstico de lesiones o para el estudio del endometrio en casos de problemas de esterilidad
- Histerosalpingografía { Se utiliza para ver la estructura del útero y las trompas de Falopio mediante rayos X
- Papanicolaou { Sirve para ver si existe algún tipo de infección o alteración en el cérvix que esté afectando a la fertilidad, se obtiene una pequeña cantidad de células del cuello uterino a través de un suave raspado y se mandan a analizar
- Análisis hormonal { Esta es una de las primeras pruebas que se hace con el fin de comprobar que no existen problemas endocrinos que afecten al ciclo menstrual.
- Biopsia endometrial { La biopsia endometrial es una prueba de fertilidad complementaria que consiste en la extracción de una muestra del tejido endometrial



Fuente de información

- UDS. (2020). Antología enfermería en el cuidado de la mujer. Recuperado el 23 de septiembre del 2020. Paginas 28-34.PDF
- Análisis y pruebas básicas de la mujer. Recuperado el 23 de septiembre del 2020. PDF
- Exploración ginecológica. Recuperado el 23 de septiembre del 2020. PDF