

Nombre del alumno: Shunashi Vinissa Medina Castillo

Nombre del catedrático: María del Carmen López Silva

Licenciatura: enfermería

Nombre del trabajo: cuadro sinóptico

Materia: Enfermería en el cuidado de la mujer

Grado: 4to cuatrimestre

Grupo: "B"

Comitán de Domínguez Chiapas a 12
de septiembre de 2018.

EXPLORACIÓN GINECOLÓGICA

Anamnesis

Incluye estos apartados

Datos de filiación

- Edad
- Estado civil
- Fórmula de fertilidad
- Edad de menarquía
- Fecha de última regla
- Fórmula menstrual

Motivo de consulta

Antecedentes generales

Antecedentes personales

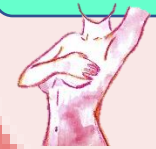Antecedentes sexuales

- Si a tenido relaciones sexuales o no
- Métodos anticonceptivos
- Número de parejas
- Interrogarse trastornos ginecológicos

Inspección y palpación

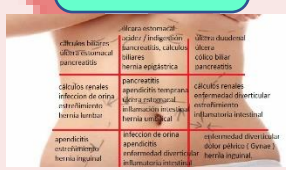Exploraciones básicas en obstetricia

Exploración mamaria



Debe de comenzarse con la inspección de las mamas, con los brazos de la paciente a los lados y luego con las manos apoyadas en la cadera y/o con los brazos en alto. Observar presencia de no edema que confiere un aspecto arrugado y áspero de la piel. Realizarse palpación para detectar presencia de nódulos. Se aconseja explorar por cuadrantes siguiendo el sentido de las agujas del reloj

Exploración abdominal



En todas las mujeres que acuden a la consulta ginecológica es prudente realizar una exploración del abdomen, al menos de las fosas ilíacas e hipogastrio. Mediante la inspección primero, buscando distensiones o abultamientos o cicatrices y, en segundo lugar, mediante palpación para la localización de tumoraciones pélvicas o incluso abdominales

Análisis y estudios básicos de la mujer

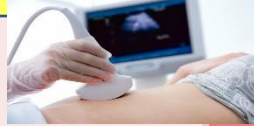Exploración ginecológica



Es la parte más delicada de las exploraciones. Es prudente ser cuidadoso, explicar al paciente lo que se va realizar para invitar al paciente que se relaje y hacer más fácil el trabajo. La exploración requiere que el paciente se coloque en posición litotomía, para eso existe una mesa/camilla de exploraciones especiales.

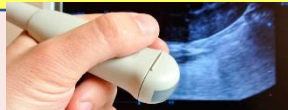Se realiza con guantes y comienza con la inspección de los genitales externo, monte de venus y perineo. Se exploran labios menores, mayores y el introito vaginal. Deben identificarse y localizarse la presencia o no de lesiones, como úlceras, verrugas, cicatrices o tumoraciones.

Ultrasonidos o ecografía



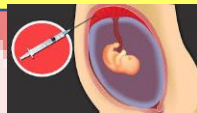Técnica fundamental en el diagnóstico prenatal de anomalías anatómicas, sospecha de anomalías cromosómicas, evaluación del crecimiento, localización placentaria y cuantificación del líquido amniótico

El uso de la ecografía doppler



Permite el estudio de la hemodinámica fetal, esta técnica también se emplea como ayuda en la realización de procedimientos invasivos como la amniocentesis

La biopsia corial

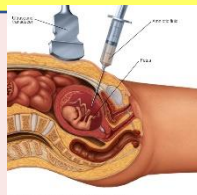


La primera para datar la gestación, comprobar la vitalidad fetal, determinar el número de fetos.

La segunda en segundo trimestre (18-22 semanas) para estudio de la anatomía fetal y cribado de malformaciones anatómicas

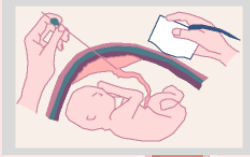
La tercera en tercer trimestre (32-36 semanas) para la evaluación de crecimiento fetal, localización placentaria, cuantificación de líquido amniótico.

Amniocentesis



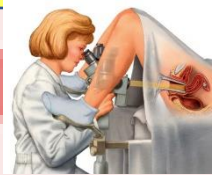
Consiste en la punción de la bolsa amniótica, a través de las paredes abdominales y uterinas, para la toma de una muestra de líquido amniótico y sus análisis.

Cordocentesis



Consiste en la punción del cordón umbilical para obtener una muestra de sangre fetal. Sus indicaciones son fundamentalmente determinar cariotipo fetal, infecciones intrauterinas, enfermedades genéticas, anemia fetal)

Colposcopia



Consiste en la visualización del cuello uterino con una lente de aumento para identificar la presencia de lesiones.

Tipos

El test de acético

Prueba de Schiller

BIBLIOGRAFIA

UDS. Universidad del sureste. 2020. Antología de Enfermería En El Cuidado De La Mujer. PDF. Recuperado el 22 de septiembre del 2020.