



Nombre de alumno: César Abraham Morales Pérez

Nombre del profesor: María del Carmen López Silva

Nombre del trabajo: Mapas Conceptuales

Materia: Enfermería en el cuidado de la mujer.

Grado: 4 cuatrimestre

Grupo: B

Comitán de Domínguez Chiapas a 24 de septiembre del 2020.

1.2.2 Anamnesis

Es:

Sistemática

Estructurada

Dirigida



Debe de tener:


Motivo de consulta

Antecedentes personales

Antecedentes familiares

Datos de filiación

En la historia ginecológica debe tener:
Edad, Estado civil, fórmula de fertilidad, edad de menarquia, fecha de ultima menstruación, formula menstrual.



Trastornos ginecológicos

Dismenorrea

Enfermedades de transmisión sexual.

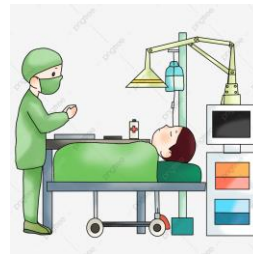

Antecedentes médicos qx.

Grupo sanguíneo y Rh.

Alergias a medicamentos, metales o látex.

Fármacos de ingestión reciente.



Antecedentes generales

Si ha tenido consumo de sustancias tóxicas como alcohol, tabaco, y drogas de usos legal.

Tipo de alimentación e interrogar si hay intolerancia a lactosa, fructuosa o gluten.

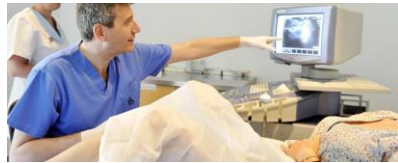

1.2.3 Inspección y palpación

Exploración básica ginecológica

Incluye:

- Exploración mamaria
- Exploración abdominal
- Exploración abdominal



Comienza con exploración de las mamas, se ubican cicatrices, cambios de coloración o úlceras.

Exploración abdominal

Se busca mediante la palpación:

- Distenciones
- Abultamientos
- Cicatrices



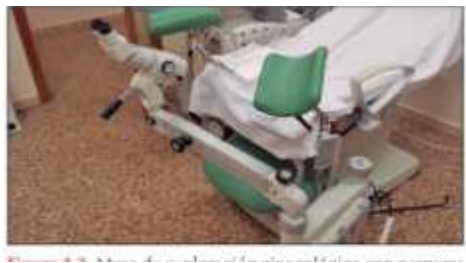Se ubican tumores pélvicos o abdominales en caso de presencia.

Exploración abdominal

- La paciente debe estar en una posición ginecológica.
- Se debe explorar los labios mayores, menores y el introito vaginal.
- Se verifican lesiones como: úlceras, verrugas, cicatrices o tumoraciones.

Especulotomía

Es un instrumento metálico o de plástico con dos valvas articuladas en un punto que permite su apertura.



Son pruebas complementarias más frecuentes en obstetricia y ginecología.

Ultrasonidos

También conocidos como ecografías.

Son técnicas las cuales generan imágenes en una pantalla en tiempo real.

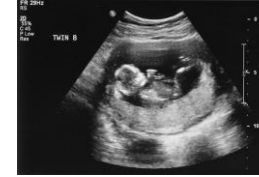Se valora:

Anomalías cromosómicas

Evaluación del crecimiento fetal

Localización placentaria

Cuantificación del líquido

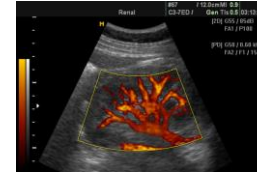

Uso de la ecografía Doppler

Se basa en ultrasonidos

Permite el estudio de la hemodinámica fetal

Evalúa el bienestar fetal



Biopsia corial

La sociedad española de ginecología y obstetricia aconseja la realización de 3 ecografías a las mujeres.

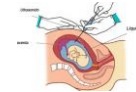
Una primera en el primer trimestre (11- 14 semanas) para datar la gestación, comprobar la vitalidad fetal.

Una segunda en segundo trimestre (18- 22 semanas) para estudio de la anatomía fetal y cribado de malformaciones anatómicas.

Una tercera en tercer trimestre (32-36 semanas) para evaluación de crecimiento fetal, localización placentaria y cuantificación de líquido amniótico.

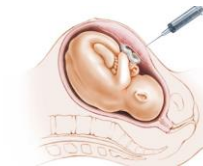Amniocentesis

Consiste en la punción de la bolsa amniótica, a través de las paredes abdominales y uterinas, para la toma de una muestra de líquido amniótico y su análisis.



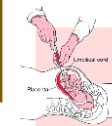
Biopsia corial

Consiste en la toma de una muestra de vellosidades coriales para el estudio cito genético y cromosómico, bajo guía ecográfica, por lo tanto, su única indicación es el diagnóstico prenatal



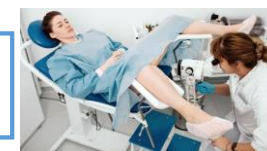Cordocentesis

Consiste en la punción del cordón umbilical para obtener una muestra de sangre fetal.



Colposcopia

Consiste en la visualización del cuello uterino con una lente de aumento para identificar la presencia de lesiones.



1.2.4 Análisis y estudios básicos en la mujer

Bibliografía:

Universidad Del Sureste. (2020). *Antología de enfermería en el cuidado de la mujer, temas 1.2.2, 1.2.3, 1.2.4*. PDF recuperado de: plataforma digital UDS, el 24/09/2020.