



Nombre del Alumno: Seidy Jazmín Ramírez Castellanos

Nombre del profesor: María del Carmen López

Nombre del trabajo: Cuadro sinóptico

Materia: Enf. En el cuidado de la Mujer

Grado: 4º

Grupo: B

Comitán de Domínguez Chiapas 23 de Septiembre del 2020.

CUIDADOS BASICOS DE LA MUJER

ANAMNESIS

La anamnesis ha de ser sistemática, estructurada y dirigida.

Debe incluir: datos de filiación, motivo de consulta, antecedentes personales y antecedentes familiares

- Edad.
- Estado civil.
- Motivo de consulta.
- Fórmula de fertilidad
- Edad de la menarquia



INSPECCION Y PALPACION

Exploraciones básicas en obstetricia y ginecología

En toda paciente gestante debe realizarse una exploración básica. En cada visita debe determinarse el peso materno y la presión arterial.

-Primera maniobra de Leopold

el examinador coloca las manos en el fondo uterino, así detecta lo que está a este nivel. Por lo tanto, puede deducir la parte presentada, la cabecera (cefálica) o la nalga (podálica).

-Segunda maniobra

Las manos se colocan a ambos lados del abdomen materno. Así se puede localizar la espalda y determinar la situación fetal (longitudinal, oblicua o transversa) y la variedad (derecha o izquierda)

-Tercera maniobra

Sirve para confirmar la presentación

-Cuarta maniobra

Evalúa el grado de encajamiento de la presentación.



Exploración básica en ginecología

La exploración ginecológica básica debe incluir: exploración mamaria, exploración abdominal y la exploración propiamente ginecológica.

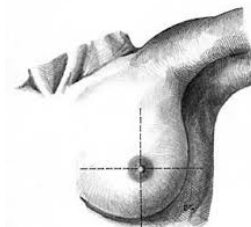
Seguidamente debe realizarse palpación de la mama para detectar la presencia de nódulos. Esto puede hacerse con la paciente en bipedestación, sed estacion o decúbito supino.

La palpación debe realizarse con maniobras lentas y cuidadosas usando la parte plana de los dedos. Generalmente se aconseja explorar por cuadrantes siguiendo el sentido de las agujas del reloj, empezando por el cuadrante supero externo.

Exploración abdominal

En toda mujer que acude a la consulta ginecológica es prudente realizar una exploración del abdomen, al menos de las fosas ilíacas e hipogastrio.

Primero mediante inspección, buscando distensiones o abultamientos o cicatrices y, en segundo lugar, mediante palpación para la localización de tumoraciones pélvicas o incluso abdominales.



Exploración ginecológica

Esta es la parte más delicada de la exploración.

Ser cuidadoso, explicar a la paciente lo que se va a hacer y por qué. Invitar a la paciente a relajarse debe facilitar este examen.

La exploración ginecológica requiere que la paciente se sitúe en lo que se denomina «posición ginecológica» o de litotomía.

*Mesa/camilla de exploraciones especial, equipada con perneras a tal efecto

La exploración ginecológica debe realizarse con guantes y comienza con la inspección de los genitales externos, monte de Venus y perineo

Especuloscopia

Se trata de un instrumento metálico o de plástico con dos valvas articuladas en un punto que permite su apertura.

Existen diversos tipos de espéculos, el uso de uno u otro dependerá fundamentalmente de las condiciones anatómicas de la paciente.

ANALISIS Y ESTUDIOS BASICOS EN LA MUJER

Pruebas complementarias más frecuentes en obstetricia y ginecología

Ultrasonidos o ecografía La ecografía

Es una técnica basada en ultrasonidos que genera imágenes visibles en una pantalla en tiempo real.

Es una técnica fundamental en el diagnóstico prenatal de anomalías anatómicas, sospecha de anomalías cromosómicas, evaluación del crecimiento fetal, localización placentaria y cuantificación del líquido amniótico.

El uso de la ecografía Doppler

Permite el estudio de la hemodinámica fetal, habiéndose convertido en herramienta fundamental para la evaluación del bienestar fetal.

Esta técnica también se emplea como ayuda en la realización de procedimientos invasivos como la amniocentesis.

Amniocentesis

Consiste en la punción de la bolsa amniótica, a través de las paredes abdominales y uterinas, para la toma de una muestra de líquido amniótico y su análisis.

Se realiza bajo guía ecográfica y en condiciones de asepsia. Se indica fundamentalmente para diagnóstico prenatal de ciertas enfermedades fetales.

Biopsia corial


Consiste en la toma de una muestra de vellosidades coriales para el estudio cito genético y cromosómico, bajo guía ecográfica, por lo tanto, su única indicación es el diagnóstico prenatal

Puede realizarse vía transcervical o transabdominal. Depender de ciertos factores como la edad gestacional, la ubicación placentaria y la experiencia del que realiza la prueba

colposcopia

consiste en la visualización del cuello uterino con una lente de aumento para identificar la presencia de lesiones.

Se emplean fundamentalmente dos tipos de tinciones: el test de acético y la prueba de Schiller, con una solución de yodo.



BIBLIOGRAFIA: <https://plataformaeducativauds.com.mx/assets/docs/files/asignatura/c89cace07b9d386d286a88f5729bba58.pdf>