



Nombre de alumnos: Jesús Imanol Vera Pérez

Nombre del profesor: María Del Carmen López Silba

Nombre del trabajo : cuadro sinóptico

Materia: Enfermería en el cuidado de la mujer

Grado: cuarto

Grupo: B

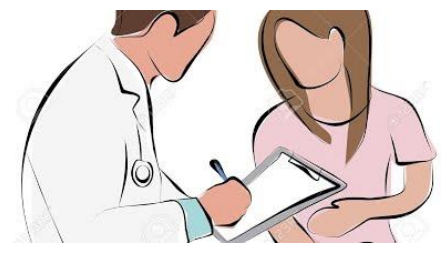Comitán de Domínguez Chiapas 10 de sep 2020 .

Anamnesis

datos

dilatación

- edad
- Estado civil
- Formula de fertilidad
- Edad de la menarquia
- Fecha de última menstruación
- Formula de periodo menstrual



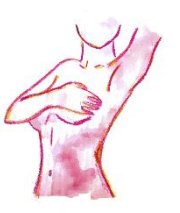Consulta

- Motivo de consulta
- Antecedentes generales
- Antecedentes personales
- Antecedentes sexuales
 - Si ha tenido relaciones
 - Métodos anticonceptivos
 - Numero de parejas
 - Trastorno ginecológico

Inspección y palpación

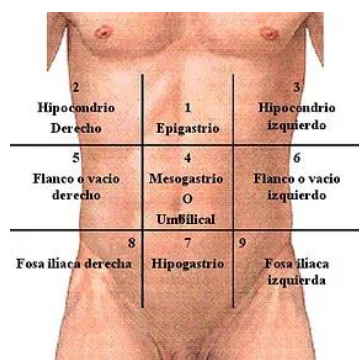
Exploración mamaria

Iniciamos con los brazos extendidos y a los lados con las manos en las caderas para observar la presencia de edemas o de protuberancias o de aspecto arrugado y áspero en la piel, se realizará de nueva cuenta pero esta vez palpando para descartar nódulos en las mamas con sentido en manecillas del reloj



Exploración abdominal

Se inicia con una posición cómoda al paciente en forma decúbita, donde se buscara la presencia de inflamación en las fosas iliacas y en la zona pélvica donde se busca indicios de tumoraciones



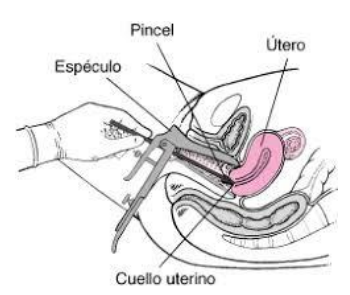
Exploración ginecológica

la mujer se coloca tumbada boca arriba con las caderas y las rodillas flexionadas y las nalgas en el borde de la camilla. Las camillas especiales para exploración ginecológica cuentan con estribos para las piernas que ayudan a mantenerse en esta posición.

Su función es determinar si existe el riesgo de algún cáncer dentro de un estadio de comienzo o avanzado, se procede a inspeccionar de tal forma que se recojan células anormales

Procedimiento

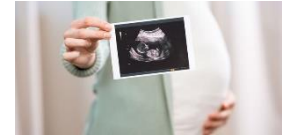El médico emplea un espéculo (un instrumento de metal o de plástico) para separar las paredes de la vagina. A continuación, se introduce un pequeño cepillo de plástico para obtener una muestra de la superficie del cuello uterino (la parte inferior del útero) para su análisis.



Análisis y estudio básico de la mujer

Ecografía

Técnica fundamental con un proceso de fotografía imagen en tres D con resonancias , que permiten la evaluación de los estudios de la mujer

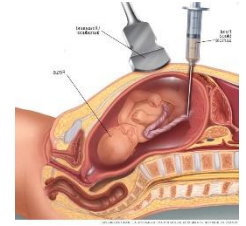


Ecografía doopler

Es un sistema de técnica de invasión al igual que la anmiosentesis , se trata de un estudio o evaluación que focaliza en el feto para ver su desarrollo en crecimiento .

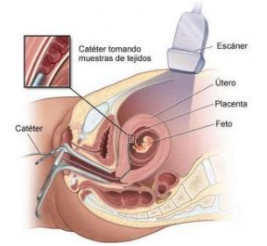
Biopsia corial

es un procedimiento de diagnóstico prenatal, mediante la obtención y posterior estudio genético de vellosidades coriales de la placenta. Se debe realizar entre las semanas



Amniosentesis

Es una técnica invasiva que se aplica con una aguja en la zona del vientre de la madre a fin de puncionar el saco amniótico y extraer una muestra para avaluar si no tenga mal desarrollo .



Cordocentesis

La cordocentesis, también denominada muestra percutánea de sangre del cordón umbilical, es un análisis de diagnóstico prenatal en el que se toma una muestra de la sangre del bebé a partir de su cordón umbilical para analizarla.

Bibliografía . antología de enfermería en el cuidado de la mujer .UDS. universidad del sureste . recuperado el 24 de septiembre del 2020