



Nombre de alumno: Luz Alejandra Pérez Hernández.

Nombre del profesor: Claudia Guadalupe Figueroa.

Nombre del trabajo: mapa conceptual.

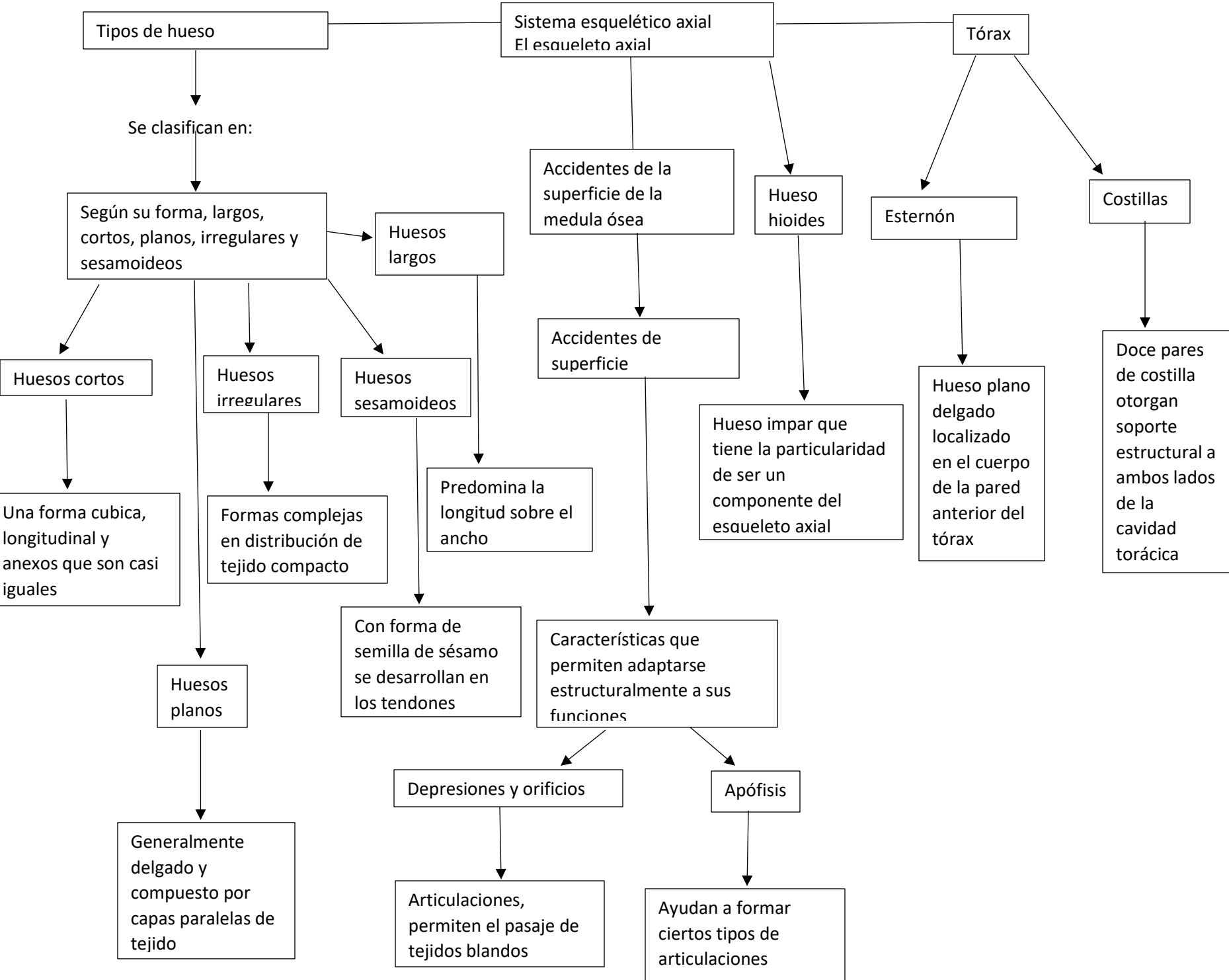
Materia: anatomía y fisiología.

Grado: 1.

Grupo: A.

Comitán de Domínguez Chiapas a 16 de octubre del 2020.





Cráneo

El sistema esquelético
El esqueleto axial

Huesos de la cara

La cavidad craneal, estos huesos conforman pequeñas cavidades abiertas al exterior

Columna vertebral

El macizo facial está constituido por 14 huesos los dos nasales, dos maxilares, dos cigomáticos o malares, la mandibular o maxilar inferior, dos lagrimales, dos cigomáticos, dos palatipos, dos nasales inferiores y el vómer

Huesos del cráneo

Hueso esfenoides

Representa alrededor de dos quintas partes de la longitud del cuerpo 26 vertebras

Hueso frontal

Huesos temporales

Hueso estemoides

Porción de la base del craneo

Forma la frente el techo de las orbitas y la mayor parte de la porción anterior

Porción inferior

Hueso occipital

Apariencia esponjosa se ubica en la línea media en la parte anterior de la base del cráneo

Partes de una vertebratípica

Regiones de la columna vertebral

Huesos parietales

Forma la parte posterior y la mayor parte de la base del craneo

Curvatura normal de columna vertebral

Cuerpo, arcovertebral y apófisis

Discos intervertebrales

Cervical, torácica, lumbar, caro y coxis

Forman la porción más grande de las partes laterales