



Nombre de alumno: Janeth López Gómez

Nombre del profesor: Rosario Cruz

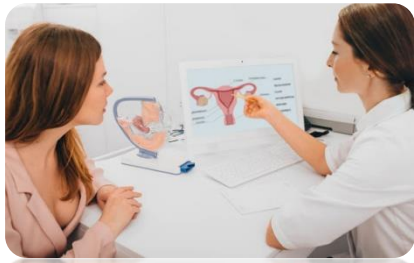Nombre del trabajo: Súper Nota “Exploración Ginecológica”

Materia: Enfermería en el Cuidado de la Mujer

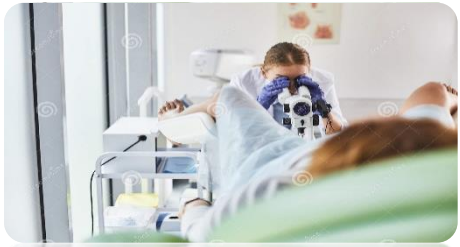Grado: 4to.

Grupo: Único

Pichucalco, Chiapas a 28 de Noviembre del 2020



Exploración Ginecológica



Incluye

Anamnesis ginecológica

Examen ginecológico

Descripción de los problemas que motivan la consulta de los antecedentes menstruales, obstétricos y sexuales, y de los síntomas, los trastornos y los tratamientos ginecológicos.

Se refiere específicamente al examen del aparato reproductor de una mujer



Síntomas actuales

Antecedentes menstruales

Se exploran usando preguntas abiertas seguidas de preguntas específicas sobre lo siguiente:

- Edad de la menarca
- Número de días de la menstruación
- Longitud y regularidad del intervalo entre ciclos
- Día de comienzo del último período menstrual
- Fechas del período precedente
- Color y volumen del flujo
- Cualquier síntoma que aparezca durante la menstruación

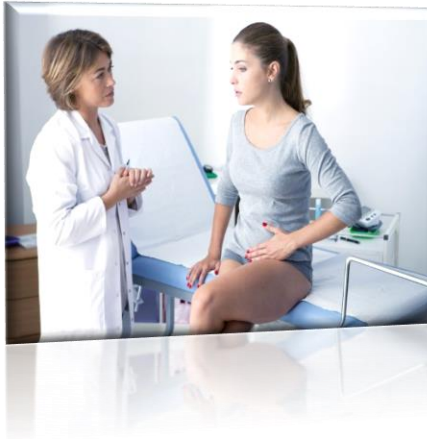
Dolor
Sangrado vaginal anormal
Flujo vaginal

Antecedentes sexuales

Frecuencia de la actividad sexual
Número y sexo de los compañeros
Método anticonceptivo
Participación en sexo no seguro
Efectos de la actividad sexual

Antecedentes ginecológicos

Incluyen preguntas sobre síntomas ginecológicos previos (p. ej., dolor), signos (p. ej., sangrado vaginal, flujo) y diagnósticos conocidos, al igual que resultados de cualquier estudio realizado.

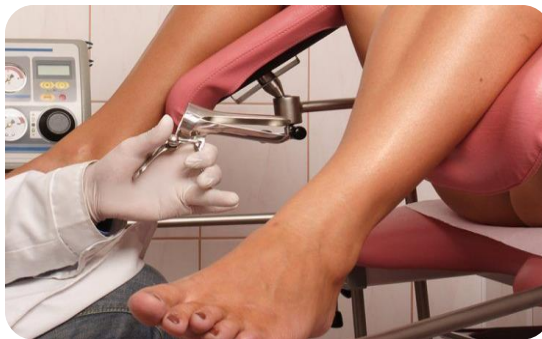
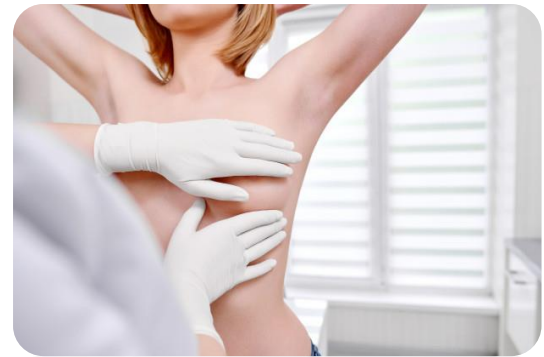
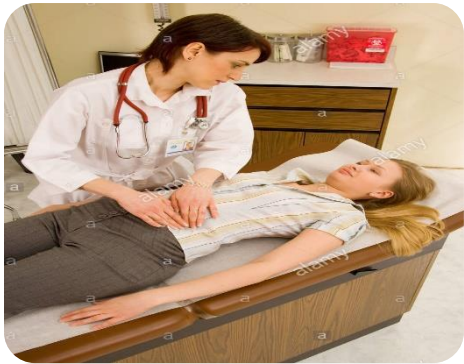Examen del abdomen

Examen de las mamas

Examen ginecológico

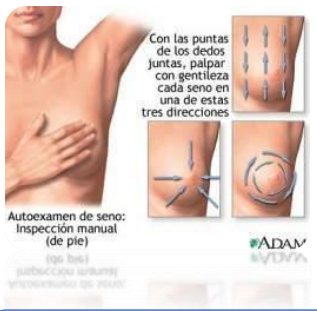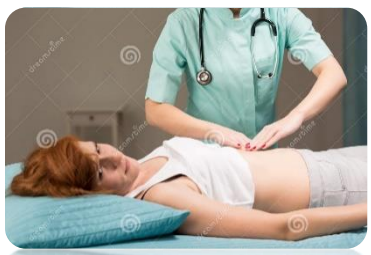Examen de la pelvis



Inspección del abdomen



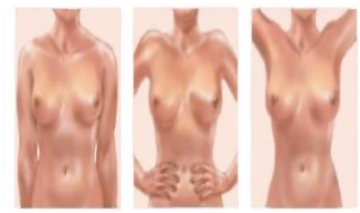- Forma del abdomen
- Identificar áreas más prominentes o asimétricas
- Cicatrices
- Hernias
- Lesiones de la piel
- Presencia de circulación colateral
- Latidos
- Los movimientos respiratorios



Palpación

Inspección

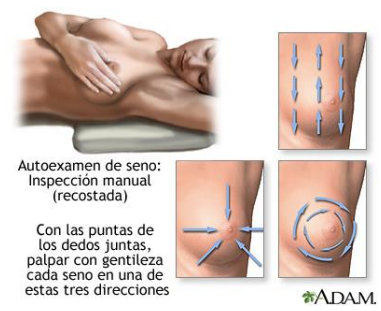Exámen de las mamas



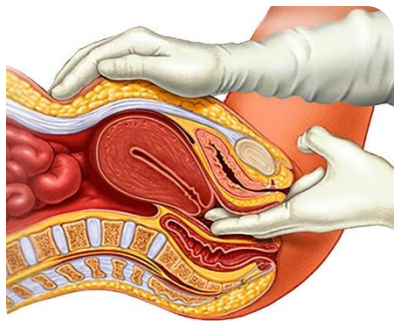
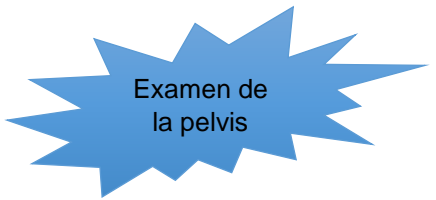
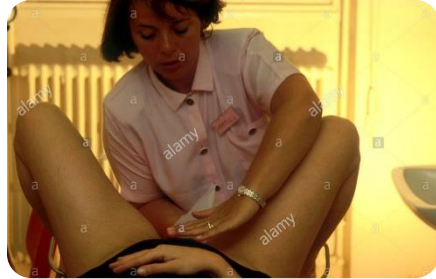Se debe realizar en dos posiciones: sedente y supina.

Signos clínicos que se pueden encontrar durante la inspección.

- Barrido de la pared torácica
- Palpación digital manual
- Axilares centrales
- Mamarios externos (pectorales anteriores)
- Supraclaviculares
- Subclavios



- Pezón invertido
- Retracción de la piel
- Cambios de coloración de la piel
- Secreción por el pezón
- Red venosa



Inspección

El monte púbico, los labios mayores y el perineo.

Observar en el vello la presencia de ectoparásitos (ladillas). Buscar si la piel no tiene signos de rascado.

Separar los labios mayores con su dedo índice y el pulgar de la mano menos dominante

Respecto a labios menores, clítoris, prepucio e introito, debe evaluarse lo siguiente.

- Sitio
- Posición
- Forma
- Tamaño
- Superficie
- Simetría
- Color
- Salida de secreción (color, olor y cantidad)

Exploración externa

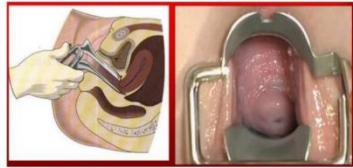Palpación

Labios Mayores: Palpe consistencia, superficie, realizar expresión de glándulas de Bartholin, Busque masas, quistes y tumores, pápela.

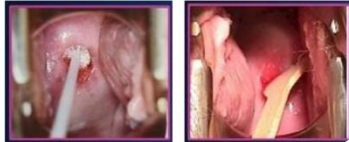Examinar las glándulas de Skenne y Bartholin con los labios todavía separados, Insertar el dedo índice hasta la segunda articulación con la palma de la mano hacia arriba.

Para las glándulas de Skenne haga presión arriba y hacia fuera, note si sale algún líquido (color, olor, cantidad, hacer frotis) y si se provoca dolor.

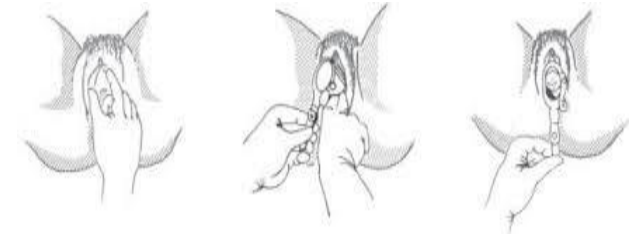Palpar el perineo (con el dedo índice y el pulgar) el cual es de superficie lisa y gruesa en nulíparas y más delgada y rígida en múltiparas.



Toma de muestras con el cuello cervical y la espátula de Aze



Colocar dedos índice y medio de la mano separar los labios y presionar hacia abajo suavemente sobre el cuerpo perineal, con su otra mano introducir el espéculo cerrado en un ángulo de 45° grados



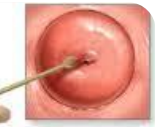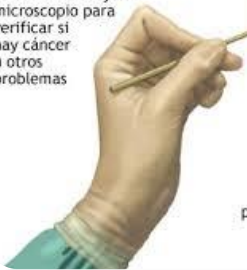Exploración interna

Inserción del espéculo e Inspección del Cérvix o Cuello Uterino.

Después de que el espéculo penetra en la vagina quitar los dedos del introito. Rotar las hojas del espéculo a una posición horizontal manteniendo la presión en la pared posterior

Abrir las hojas y mueva el espéculo hacia arriba para que se vea por completo el cuello

Citología vaginal: se raspan células del cuello uterino y se examinan bajo un microscopio para verificar si hay cáncer u otros problemas



Cuello uterino visto por el espéculo, con la paciente en posición de litotomía



que propone
descargo su contenido
además de

Inspeccione el cuello del útero y su orificio externo, observe su forma, color, posición, tamaño y superficie y presencia de cualquier tipo de ulceraciones, nódulos, masas, hemorragias y salida de algún tipo de líquido, el color tiene que ser rosado homogéneo y el orificio puede ser redondo en nulípara o transverso en múltiparas.

