



Universidad del Sureste  
Escuela de Medicina  
Crecimiento y Desarrollo

Nota medica “valoración del niño sano”

---

**Presenta**

**Yessenia Arlette López Hernández**

**7 semestre grupo “A”**

**DR. Cancino Gordillo Gerardo**

**Comitán de Domínguez, Chiapas**

**Agosto 2020**

## **Ficha de identificación (primera consulta 7 días)**

Fecha: 30 de abril del 2020

Nombre: Ariana Gisel Alfaro Gómez

Edad: 7 días

Sexo: femenino

Persona responsable: (Madre) Deysi Anahí Gómez Hernández

Domicilio: Barrio San Sebastián, Las Margaritas

### **Signos vitales**

Fr: 50rpm                  Fc: 152 rpm          Temperatura: 35.8°C    Talla: 47cm

### **Padecimiento actual:**

Paciente femenino que es traída a su primera consulta por su madre para valoración del niño sano, refiere que no ha presentado ninguna alteración hasta el día de hoy, paciente que se encuentra en peso normal y talla disminuida.

### **Antecedentes heredofamiliares**

Refiere madre de la paciente antecedentes heredofamiliares de importancia únicamente abuela hipertensa con diagnóstico de hace 2 años, y por parte de su abuela paterna diabetes mellitus con control desde hace 5 años.

### **Antecedentes no patológicos**

Habita en casa propia de materiales duraderos, piso de cemento y techo de concreto, cuenta con todos los servicios de urbanización (agua, luz y drenaje) alimentación tres veces al día y buena en cantidad y calidad (con consumo de proteínas y carbohidratos) refiere que se baña diariamente con cambio de ropa dos veces al día.

### **Antecedentes personales patológicos.**

Producto de gesta 2, con 38 semanas de gestación y parto norma, que al nacer no tuvo dificultades respiratorias con medidas de somatometría normales sin alteraciones, producto que al nacer conto con medidas, perímetro cefálico de 34 cm, torácico y abdominal de 32, talla de 47 cm y peso de 2100 gr.

### **Exploración física**

**Cabeza:** Cráneo normocéfalo sin Endo ni exostosis, cuero cabelludo bien implantado sin datos de lesiones, cabello lacio, escaso, cejas simétricas, ojos simétricos con párpados íntegros, pupilas isocóricas normoreflexicas, narinas permeables sin desvío del tabique nasal, pabellones auriculares bien implantados, conducto auditivo sin anomalías, cavidad oral hidratada, con buena coloración de tegumentos y mucosas hidratadas.

**Cuello:** Cuello simétrico, cilíndrico sin datos de ingurgitación yugular, sin presencia de adenomegalias, con pulsos presentes y rítmicos, tráquea centrada y desplazable, sin crecimiento tiroideo.

**Tórax:** Tórax simétrico sin alteraciones de la superficie, con movimientos de amplexión y amplexación presentes, ruidos cardíacos presentes sin ruidos y soplos agregados, a la auscultación pulmonar se encuentra buena entrada y salida de aire con murmullo vesicular presente.

**Abdomen:** Blando depresible, peristalsis presente sin datos de irritación peritoneal, muñón umbilical presente de buena evolución, sin datos de infección.

**Genitales:** de acuerdo a edad y sexo en mención.

**Ano y recto:** Sin alteraciones.

**Extremidades:** Extremidades superiores íntegras, con pulsos presentes y rítmicos, llenado capilar de 3 segundos. Extremidades inferiores íntegras con pulsos presentes y rítmicos, reflejos osteotendinosos conservados.

## Segunda consulta 28 días

Fecha: 05 de mayo del 2020

Nombre: Ariana Gisel Alfaro Gómez

Edad: 28 días

Sexo: femenino

### Signos vitales

Fr: 50rpm      Fc: 150 rpm      Temperatura: 36°C      Talla: 51 cm

Peso: 2600 gr

Somatometría:

PC: 34cm    PT: 32cm    PA: 32cm

### Padecimiento actual:

Paciente femenino que es traída a su segunda consulta por su madre para valoración del niño sano, refiere que no ha presentado ninguna alteración hasta el día de hoy, paciente que se encuentra en aparente bajo peso y talla normal.

### **Antecedentes heredofamiliares**

Refiere madre de la paciente antecedentes heredofamiliares de importancia únicamente abuela hipertensa con diagnóstico de hace 2 años con tratamiento y por parte de su abuela paterna diabetes mellitus con control desde hace 5 años.

### **Exploración física**

A la exploración física, paciente que a la inspección se encuentra sin ninguna alteración, cráneo normocéfalo, sin endo ni exostosis, cabello bien implantado, sin alteraciones, cuello: simétrico cilíndrico, sin datos de ingurgitación yugular, a la palpación se encuentra tráquea centrada y desplazable, tórax simétrico sin alteraciones de la superficie, con movimientos de amplexión y amplexación presentes, ruidos cardiacos presentes sin ruidos y soplos agregados, a la auscultación pulmonar se encuentra buena entrada y salida de aire con murmullo vesicular presente, abdomen: blando depresible, peristalsis presente sin datos de irritación peritoneal.

### **Tercera consulta (2 meses)**

Fecha: 08 de julio del 2020

Nombre: Ariana Gisel Alfaro Gómez

Edad: 2 meses

Sexo: femenino

### **Signos vitales**

Fr: 50rpm      Fc: 120 rpm      Temperatura: 36°C      Talla: 54 cm

Peso: 3800 gr

Pc: 34cm

### **Padecimiento actual:**

Paciente femenino que es traída a su tercera consulta por su madre para valoración del niño sano, refiere que no ha presentado ninguna alteración hasta el día de hoy, paciente que se encuentra en un estado de peso bajo y talla normal.

## **Antecedentes heredofamiliares**

Refiere madre de la paciente antecedentes heredofamiliares de importancia únicamente abuela hipertensa con diagnóstico de hace 2 años con tratamiento y por parte de su abuela paterna diabetes mellitus con control desde hace 5 años.

## **Exploración física**

A la exploración física, paciente que a la inspección se encuentra sin ninguna alteración, cráneo normocéfalo, sin endo ni exostosis, cabello bien implantado, sin alteraciones, cuello: simétrico cilíndrico, sin datos de ingurgitación yugular, a la palpación se encuentra tráquea centrada y desplazable, tórax simétrico sin alteraciones de la superficie, con movimientos de amplexión y amplexación presentes, ruidos cardiacos presentes sin ruidos y soplos agregados, a la auscultación pulmonar se encuentra buena entrada y salida de aire con murmullo vesicular presente, abdomen: blando depresible, peristalsis presente sin datos de irritación peritoneal.

## **Cuarta consulta (4 meses)**

Fecha: 07 de septiembre del 2020

Nombre: Ariana Gisel Alfaro Gómez

Edad: 4 meses

Sexo: femenino

## **Signos vitales**

Fr: 50rpm      Fc: 120 rpm      Temperatura: 36°C      Talla: 56 cm

Peso: 4200 gr

Pc: 38cm

## **Padecimiento actual:**

Paciente femenino que es traída a su tercera consulta por su madre para valoración del niño sano, refiere que no ha presentado ninguna alteración hasta el día de hoy, paciente que se encuentra en peso y talla normal, sin alteraciones.

## **Antecedentes heredofamiliares**

Refiere madre de la paciente antecedentes heredofamiliares de importancia únicamente abuela hipertensa con diagnóstico de hace 2 años con tratamiento y por parte de su abuela paterna diabetes mellitus con control desde hace 5 años.

### **Exploración física**

A la exploración física, paciente que a la inspección se encuentra sin ninguna alteración, cráneo normocéfalo, sin endo ni exostosis, cabello bien implantado, sin alteraciones, cuello: simétrico cilíndrico, sin datos de ingurgitación yugular, a la palpación se encuentra tráquea centrada y desplazable, tórax simétrico sin alteraciones de la superficie, con movimientos de amplexión y amplexación presentes, ruidos cardiacos presentes sin ruidos y soplos agregados, a la auscultación pulmonar se encuentra buena entrada y salida de aire con murmullo vesicular presente, abdomen: blando depresible, peristalsis presente sin datos de irritación peritoneal.

### **Quinta consulta (6 meses)**

Fecha: 08 de noviembre del 2020

Nombre: Ariana Gisel Alfaro Gómez

Edad: 6 meses

Sexo: femenino

### **Signos vitales**

Fr: 50rpm      Fc: 120 rpm      Temperatura: 36°C      Talla: 58 cm

Peso: 4250 gr

Pc: 40 cm

### **Padecimiento actual:**

Paciente femenino que es traída a cuarta consulta por su madre para valoración del niño sano, refiere que no ha presentado ninguna alteración hasta el día de hoy, paciente que se encuentra en peso y talla normal, sin alteraciones.

### **Antecedentes heredofamiliares**

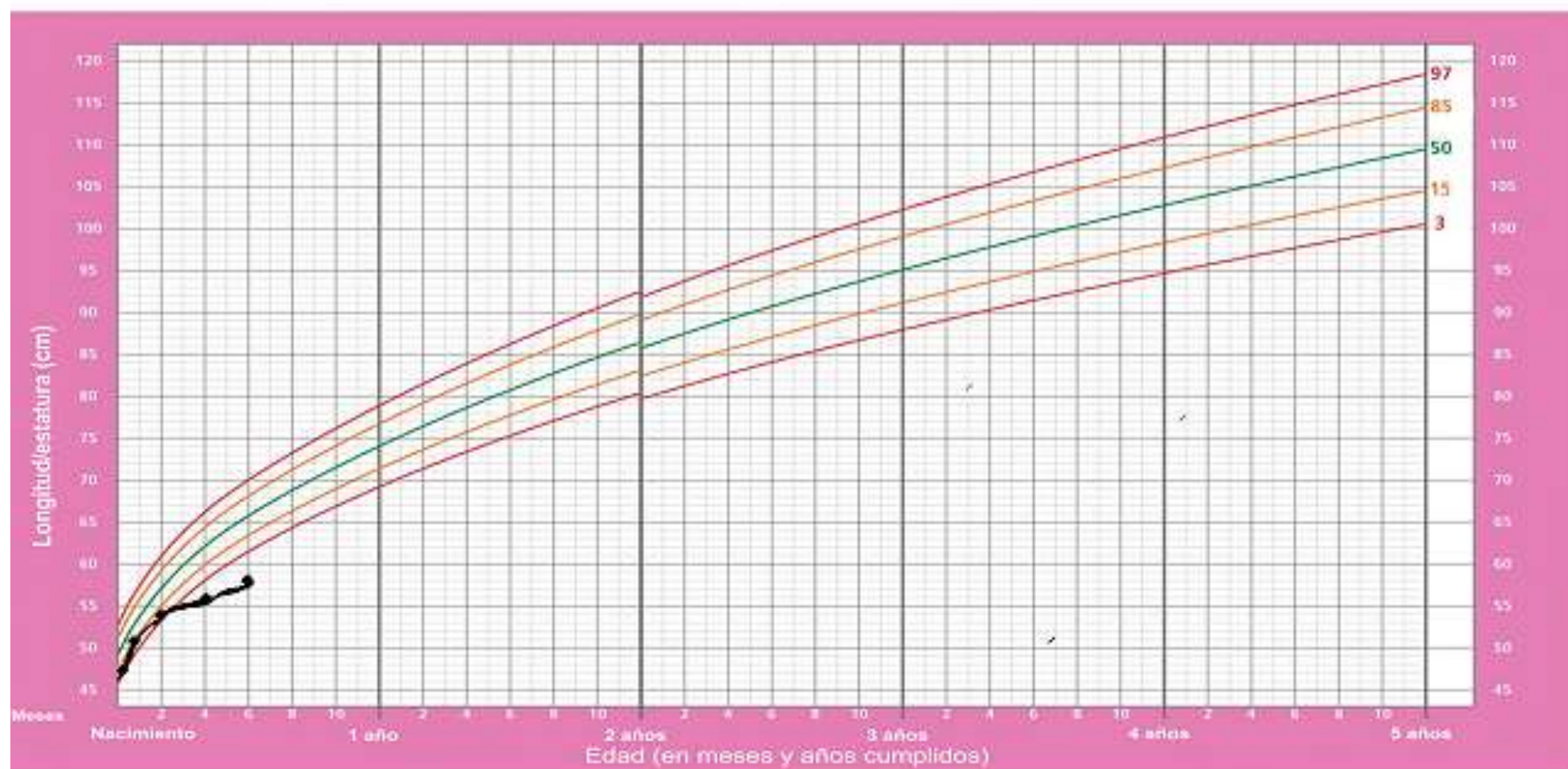
Refiere madre de la paciente antecedentes heredofamiliares de importancia únicamente abuela hipertensa con diagnóstico de hace 2 años con

tratamiento y por parte de su abuela paterna diabetes mellitus con control desde hace 5 años.

### **Exploración física**

A la exploración física, paciente que a la inspección se encuentra sin ninguna alteración, cráneo normocéfalo, sin endo ni exostosis, cabello bien implantado, sin alteraciones, cuello: simétrico cilíndrico, sin datos de ingurgitación yugular, a la palpación se encuentra tráquea centrada y desplazable, tórax simétrico sin alteraciones de la superficie, con movimientos de amplexión y amplexación presentes, ruidos cardiacos presentes sin ruidos y soplos agregados, a la auscultación pulmonar se encuentra buena entrada y salida de aire con murmullo vesicular presente, abdomen: blando depresible, peristalsis presente sin datos de irritación peritoneal.

# ESTATURA PARA LA EDAD NIÑAS



Patrones de crecimiento infantil de la OMS



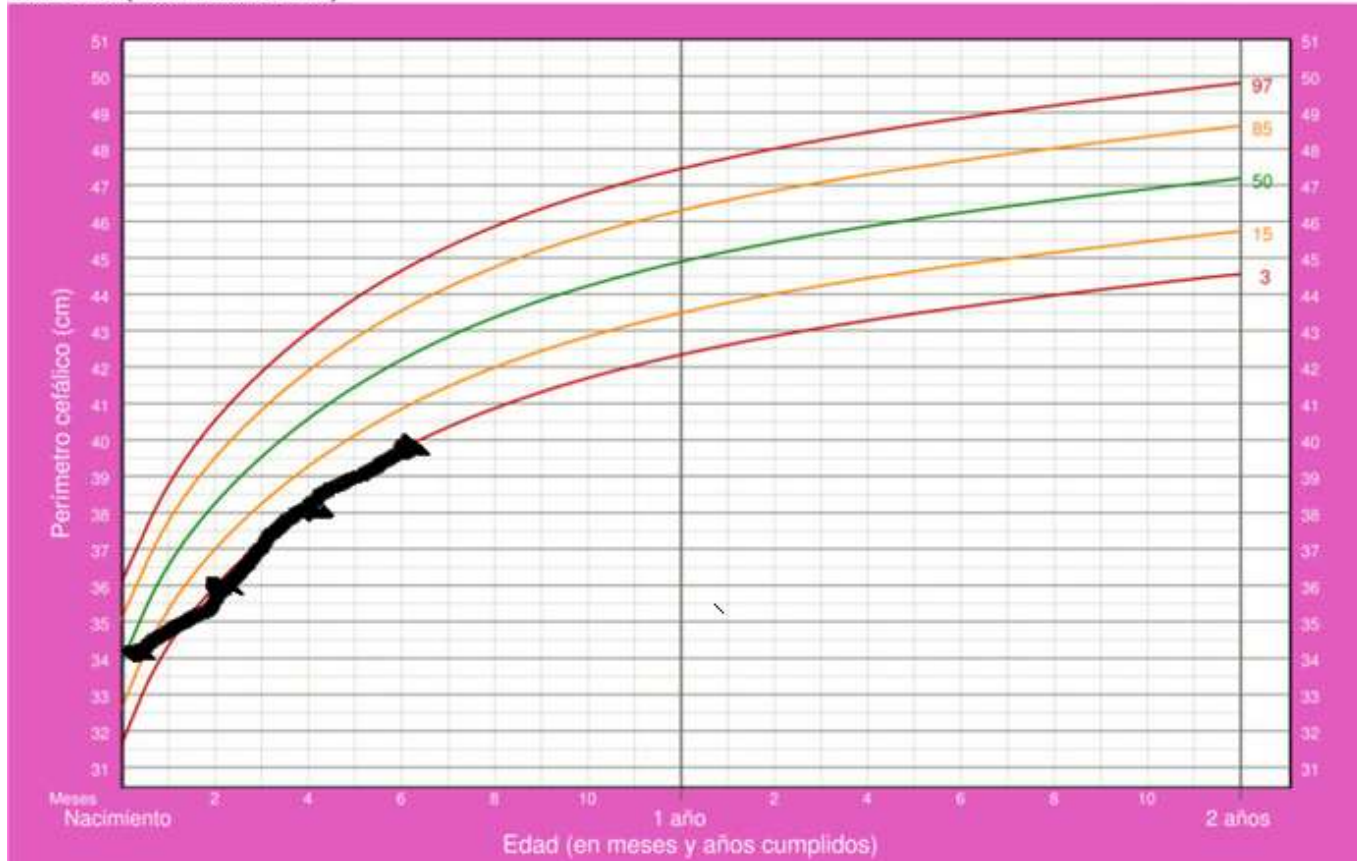
<b>Peso</b>	<b>Talla</b>	<b>Edad (meses)</b>
<b>2100 gr</b>	<b>47 cm</b>	<b>7 dias</b>
<b>2600 gr</b>	<b>51 cm</b>	<b>51 cm</b>
<b>3800 gr</b>	<b>54 cm</b>	<b>54 cm</b>
<b>4200 gr</b>	<b>56 cm</b>	<b>56 cm</b>
<b>4250 gr</b>	<b>58 cm</b>	<b>58 cm</b>

Dx: niña que de acuerdo a la gráfica tomando en cuenta la estatura para la edad, se encuentra en bajo peso, para lo cual es necesario llevar un control más estricto así como también la vigilancia dentro de la alimentación. Una buena alimentación de la madre y de la niña basada en la suficiente lactancia materna.

## Perímetro cefálico para la edad Niñas



Percentiles (Nacimiento a 2 años)



Edad (meses)	Perímetro cefálico
7 días	34 cm
28 días	34 cm
2 meses	36 cm
4 meses	38 cm
6 meses	40 cm