

**Universidad del Sureste  
Escuela de Medicina**

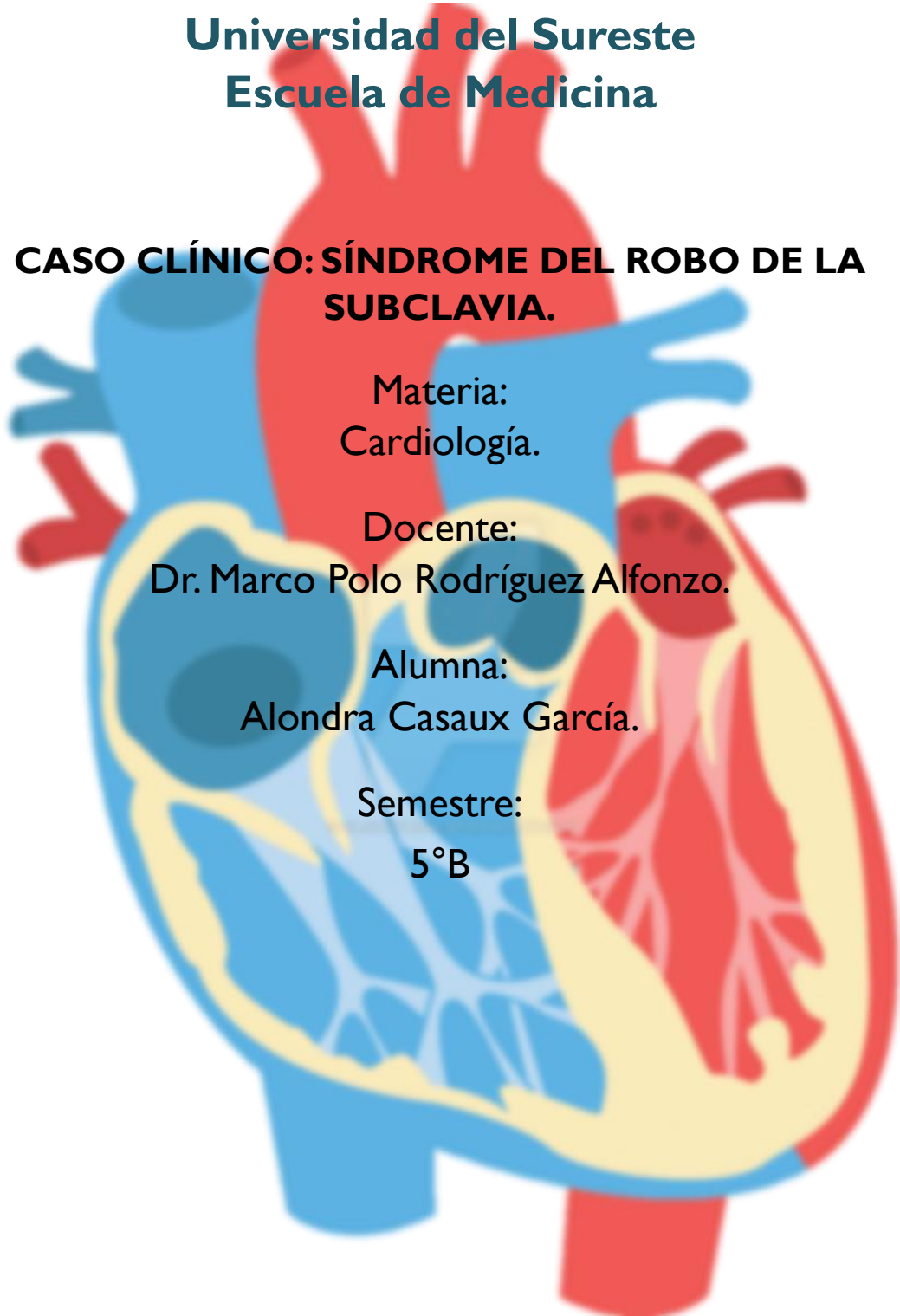
**CASO CLÍNICO: SÍNDROME DEL ROBO DE LA  
SUBCLAVIA.**

Materia:  
Cardiología.

Docente:  
Dr. Marco Polo Rodríguez Alfonzo.

Alumna:  
Alondra Casaux García.

Semestre:  
5°B



# CASO CLÍNICO: 1

## Presentación:

Femenino de 59 años de edad, acude por iniciar hace 3 días con ardor en la micción, polaquiuria, urgencia miccional, nicturia de 2 días de evolución, refiere dolor punzante en la región púbica, mismo tiempo de evolución. Antecedentes de dos episodios similares en el último año, el último episodio hace 6 meses.

## Signos vitales:

- FC: 77 lpm
- FR: 19 rpm
- T: 36.7° C
- SpO2: 96%
- TA: BI: 110/70 BD: 170/100
- Peso: 69 kg
- Talla: 1.49 m

Desconoce si tiene alguna enfermedad, niega alergias, cefaleas ocasionales, desde varios meses predominio occipital especialmente en las mañanas, ocasionalmente en las tardes, mareos y sensación de vértigo cuando tiene cefaleas, debilidad ocasionalmente en el brazo izquierdo especialmente al realizar esfuerzos, pero también lo ha presentado en el brazo derecho.

Glucosa capilar: 105 mg/dl, presenta escotoma izquierdo fugaz, pulsos de brazo izquierdo disminuidos en intensidad, amplitud, rítmicos, circunferencia abdominal 94 cm.

Dx: infección de vías urinarias bajas, obesidad grado I, a descartar dislipidemia y síndrome metabólico.

## **DX: SÍNDROME DEL ROBO DE LA SUBCLAVIA.**

### Definición:

El síndrome del robo de la subclavia consiste en una estenosis de la arteria subclavia antes de la urgencia de la arteria vertebral, principalmente por la formación de placas de ateroma, que motiva la existencia de flujo retrógrado de la arteria vertebral ipsilateral, acompañado de síntomas neurológicos transitorios, secundarios a la isquemia del territorio afectado.

Existen hasta 4 tipos de robo:

- Tipo 1 (estenosis proximal de la arteria subclavia o del tronco braquiocefálico).
- Tipo 2 (estenosis grave proximal de la arteria subclavia).
- Tipo 3 (flujo anterógrado de la arteria vertebral en reposo).
- Tipo 4 (flujo anterógrado de la arteria subclavia).

### **Prevalencia.**

Su prevalencia oscila entre el 0,6 y el 6,4% en la población general. Se ha observado una mayor frecuencia en varones, en una relación, a excepción de los casos secundarios a arteritis de Takayasu, con una mayor proporción de afectación en mujeres. Así mismo, la afectación de la arteria subclavia izquierda es más frecuente que la derecha en relación. Por lo tanto, existe una gran relación entre la paciente ya que es mayor en mujeres y la disfunción es en el brazo izquierdo, coincidiendo con el caso presentado.

### **Etiología**

La etiología más frecuente en el desarrollo del síndrome de la subclavia es la aterosclerosis y le siguen con menor frecuencia: la vasculitis, las arteritis de la temporal y las alteraciones embriológicas del arco aórtico y de TSA. La paciente presenta un riesgo de aterosclerosis, más lo relacionado anteriormente, este es nuestro diagnóstico probable.

### **Evolución clínica.**

La estenosis de la arteria subclavia, genera un aumento compensatorio de flujo a nivel de los vasos contralaterales, responsable de la aparición de un flujo retrógrado desde la arteria vertebral, con el fin de suplir las demandas y mejorar la perfusión del territorio afectado. No suele presentarse insuficiencia vertebrobasilar, a menos que exista una lesión de la vertebral contralateral o estenosis de la innominada.

En el síndrome de robo de la subclavia, únicamente desarrollarán clínica neurológica un 5% de los pacientes. La mayoría de casos cursan con una estenosis proximal de la arteria subclavia, produciéndose un compromiso circulatorio del territorio cerebral posterior, concretamente el segmento V4, responsable de la irrigación del tronco y cerebelo. Presentando un cuadro clínico caracterizado por vértigo, ataxia, disartria, síncope, diplopía y

alteración visual monocular o binocular. La paciente presenta síntomas de manera ocasional, con una presentación leve a moderada, por lo que se da una compensación fisiológica del flujo sanguíneo, además de generar síntomas neurológicos como el escotoma izquierdo fugaz, vértigo, mareos, como consecuencia de la cefalea.

En una minoría de casos, la oclusión de la arteria se produce a nivel distal, es entonces cuando la clínica predominante consiste en la claudicación del miembro afectado. A la exploración física se objetiva una asimetría de los pulsos radiales, diferencia de PA > 20 mmHg entre ambas extremidades y puede auscultarse soplo a nivel supraclavicular en función del grado de estenosis. Esto es un dato característico de la paciente dado que en el brazo izquierdo la presión arterial es de 110/70 mmHg y en el brazo derecho es de 170/100 mmHg, observamos la asimetría entre ambas extremidades, observando la diferencia de > 20 mmHg.

### **Estudios/ Diagnóstico**

El diagnóstico se basa en la sospecha clínica obtenida a través de la anamnesis, examen físico y realización de exámenes vasculares no invasivos, fundamentalmente eco-Doppler, con especificidad cercana al 100 %. Se ha de completar el estudio con la realización de TAC o angio-RM y estudio arteriográfico, con la finalidad de precisar la localización exacta y valorar las opciones terapéuticas. Una vez establecida la sospecha de este síndrome, se deben descartar otras causas, como arritmias, mal control del tratamiento antihipertensivo o disfunción del marcapasos. Dado que la paciente no tiene tratamiento de ningún tipo se puede iniciar un tratamiento hipertensivo y referente al diagnóstico probable de aterosclerosis.

### **Tratamiento recomendado**

El objetivo del tratamiento, consiste en restaurar el flujo anterógrado a nivel de la arteria vertebral, con la finalidad de mejorar la hipoperfusión cerebral.

La opción terapéutica de elección con una elevada tasa de éxito, mínimas complicaciones y baja tasa de mortalidad, es el tratamiento endovascular de las lesiones de la arteria subclavia prevertebral. Esta técnica ofrece una mayor permeabilidad a largo plazo cuando la indicación es la revascularización por clínica de isquemia vertebro-basilar que cuando se trata de isquemia del miembro superior.

Existen dos procedimientos quirúrgicos directos, como la transposición carótida-subclavia (TCS) y el by-pass carótido-subclavia (BPCS), que permanecen como los de elección. Asimismo, las nuevas técnicas endovasculares como la angioplastia transluminal percutánea y colocación de stents en la estenosis, están modificando el abordaje quirúrgico.

Resulta de gran importancia el seguimiento mediante eco-Doppler de los pacientes sometidos a terapia endovascular, a fin de asegurar la permeabilidad. Paralelo al tratamiento invasivo de revascularización, no se debe olvidar el importante papel que juega un adecuado control del riesgo cardiovascular en estos pacientes, con una monitorización y seguimiento estrecho de la PA, del perfil lipídico y de la antiagregación.

Además de lo indicado para el síndrome del robo de la subclavia, el tratamiento/terapia endovascular, el cual se realiza con catéteres guiados en fluoroscopia desde un acceso vascular periférico que permite llegar a la lesión y a través de ello introducir el material que va a ocluir la lesión. nuestra recomendación sería:

Cambios terapéuticos en el estilo de vida rigurosos, tratamiento antihipertensivo: con ARA II (telmisartan 40 mg/día)/ calcio antagonista (amlodipino 5mg/día) Antiagregante, en prevención a la aterosclerosis (AAS de 100 mg/día), considerar un vasodilatador (dinitrato de isosorbida 5mg/3-4 horas).

## Bibliografía

Soto, L. D. (2018). síndrome de robo de la subclavia . *Revista cubana de medicina militar* , 5.

Cuenca Hernández, R. (2017). Síndrome del robo de la subclavia. Una causa olvidada de isquemia cerebral aguda. *Sociedad Española de Neurología. Elsevier España, S.L.U.* pp. 65-66.

