



Universidad del Sureste
Escuela de Medicina

Esquemas valvulopatías
CARDIOLOGÍA

Ruíz Córdova Lízbeth Anahí

Quinto semestre, grupo B

Dr. Alfonso Ródriguez Marco Polo

Domingo 15 de noviembre, 2020
Comitán de Domínguez, Chiapas.

estenosis aórtica

→ Restricción a la apertura de la válvula aórtica.

→ Sopro sistólico

Etiología

SEGÚN SU LOCALIZACIÓN

→ EAo Valvular

Más habitual. Producida por:

- EAo senil degenerativa o calcificada idiopática
- EAo congénita
- EAo reumática

→ EAo Subvalvular

- Miocardiopatía hipertrofica obstructiva. (frecuente)

→ EAo Supraaórtica

Poco habitual.

Asociada a hipercalemia, retraso mental, Sx de Williams-Beuren.

3 SÍNTOMAS IMPORTANTES

1. Angina de esfuerzo: ↑ requerimientos metabólicos del miocardio, ↓ aporte sanguíneo, aterosclerosis.
2. Síncope de esfuerzo: incapacidad de ↑ GC con el ejercicio.
3. Disnea de esfuerzo: ↑ llenado y/o disfunción ventricular (peor pronóstico)

⚠ EAo sintomática = MUERTE SÚBITA por: arritmias ventriculares.

EXPLORACIÓN física

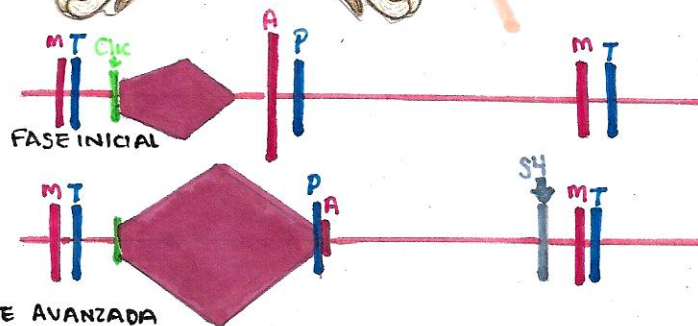
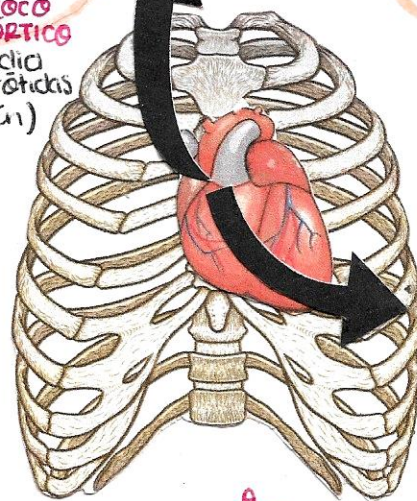
- PA normal o baja
- Pulso arterial periférico: anócloto.

AUSCULTACIÓN:

- Sopro sistólico rudo, áspero y de alta frecuencia, con morfología romboidal. (crescendo-decrescendo)
- Localización: foco aórtico
- Irradiación: hueco supraesternal y carótidas.
 - Ocasionalmente en la punta (fenómeno de Gallavardin)
- Segundo ruido (componente aórtico) ↓. Si desaparece: (Retrasado o desdoblamiento paradójico)

ESTENOSIS GRAVE

FOCO AÓRTICO
Irradia a carótidas (Común)



insuficiencia aórtica

Se produce un fallo en el cierre de la válvula aórtica.

Soplo diastólico

EXPLORACIÓN Física

- Presión sistólica \uparrow (por \uparrow inicial del GC secundario a sobrecarga de volumen)
- Presión diastólica \downarrow (por regurgitación)

AUSCULTACIÓN

- Intensidad de componente aórtico del 2do ruido = \downarrow
- Soplo diastólico (inmediato después de 2do ruido) \rightarrow Decrescendo, alta frecuencia, en foco Ao. y accesorio.
- Puede existir soplo mesosistólico por hiperflujo
- Puede mostrarse soplo mesosistólico o presistólico (en punta) - por choque de regurgitación en válvula mitral.

ETIOLOGÍA

	AGUDA	CRÓNICA
Valvular	Endocarditis infecciosa.	<ul style="list-style-type: none"> • Fiebre reumática • Degenerativa • Aorta Bicúspide
Por dilatación de anillo	Diseción aórtica	Enfermedad de Marfan.

TRATAMIENTO

- IAo Severa = Cx Valvular
- Dilatación significativa acompañante de Ao Desc. = Cx combinada (valvular + Ho)
- IAo + Ao Asc. = Cx reconstructiva.

* Vasodilatadores (estabilizar)
 \ominus Px asintomáticos FEVI $>$ 50%.

Px con Sx Marfan
 β -Bloqueadores y/o losartán.

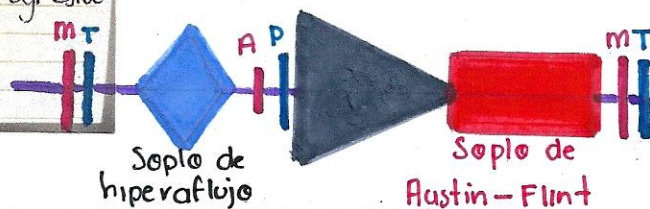
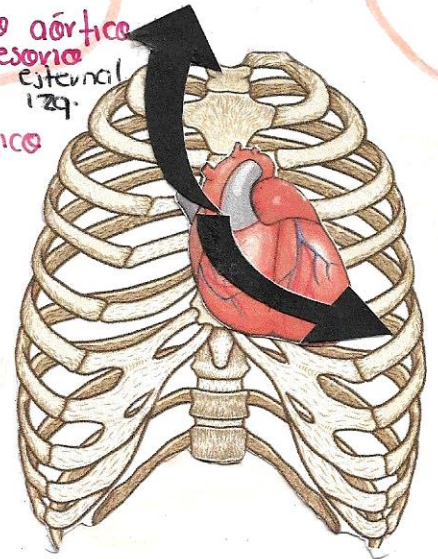
CLÍNICA

IAo Crónica \rightarrow Asintomáticos hasta aparecer dilatación y disfunción sistólica del VI. Pueden haber palpaciones.

Sx IMPORTANTE

Disnea de esfuerzo progresivo
 Dolor torácico

Foco aórtico
 accesorio
 Bvd de esternal
 129.
 Foco aórtico



Estenosis Mitral

- Dificultad para apertura.
- Soplo diastólico

Tratamiento

- Controlar FC → B- Bloqueadores
- Digoxina
- Verapamilo / Diltiazem.
- ↓ Congestión venosa pulmonar. → Dieta hiposódica
- Diuréticos
- Nitratos
- Riesgo embólico → Anticoagulantes
- Tx Mecánico: → Cx Abierta
- Valvuloplastia.

EXPLORACIÓN Física

→ AUSCULTACIÓN

- Foco mitral → Ritmo de Durozier
- Primer ruido brillante.
 - Sístole limpia
 - Segundo ruido duplicado por chasquido de apertura mitral.
 - Retumbo
 - Reforzamiento presistólico (en ritmo sinusal)

Clinica

→ Derivan de: Congestión pulmonar.

- Primordial: Disnea inicialmente: de esfuerzo y progresiva.
- Ortopnea
- Disnea paroxística nocturna.
- ⚠ Si hay FA → Edema agudo de pulmón.

→ Hipertensión venosa pulmonar

⚠ Puede provocar rotura de conexiones venosas = **HEMOPTISIS**.

→ Arritmias (FA). sólo casos de larga evolución.

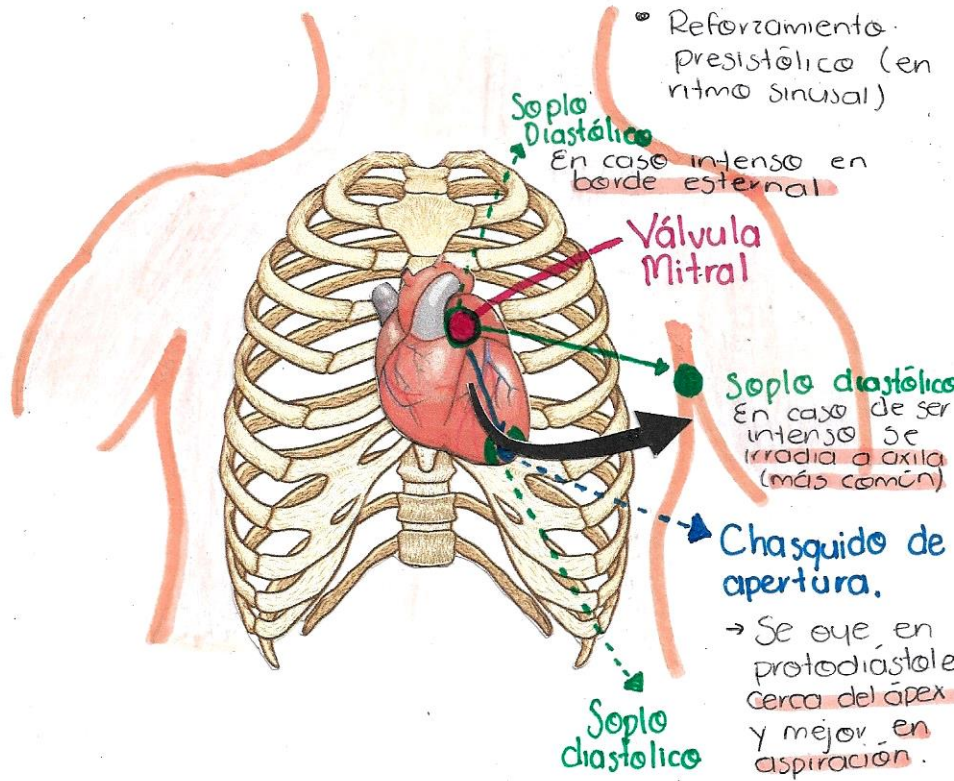
- ↓ Llenado ví: los síntomas agravan.

→ Tromboembolia → - FA

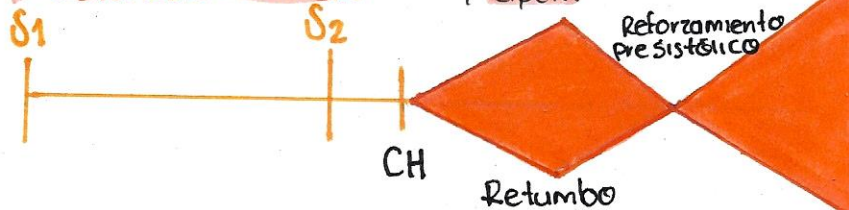
- AI dilatada

→ Otros:

- Dolor torácico
- Disfemia (Signo de Ortner).
- Disfagia.



Auscultación de Estenosis Mitral.



insuficiencia Mitral

EXPLORACIÓN

Física

AUSCULTACIÓN

- ↓ Intensidad del primer ruido
- Si existe hipertensión pulmonar:
 - Puede ↑ intensidad del componente pulmonar del segundo ruido
 - Produce un desdoblamiento amplio del mismo.
- 3er ruido = **gravedad**.
 - Se asocia con el desarrollo de IC
- Sople sistólico
 - En foco mitral
 - Irradia a axila
 - Intenso y suele ser holosistólico decreciente
- ⚠ IM Aguda grave
 - Sople menos evidente y corto (puede no auscultarse).

→ Existe un defecto en el cierre de la válvula mitral.

→ Sople sistólico

etiología

3 TIPOS:

INSUFICIENCIA MITRAL PRIMARIA u ORGÁNICA

Más habitual.

- Causante:
- prolapso mitral
 - ↳ más frecuente
 - Calcificación degenerativa senil
 - Fiebre reumática

INSUFICIENCIA MITRAL SECUNDARIA o Funcional

• IM isquémica

→ Isquemia miocárdica aguda
Rotura de un músculo papilar en el IAM inferior.

→ Isquemia miocárdica crónica
Disfunción del músculo papilar (posterior)

• IM secundaria a dilatación de anillo valvular

Dilatación de VI

Clinica IM AGUDA

Genera una situación de edema agudo de pulmón de rápida instauración y bajo GC (shock cardiogénico)

IM CRÓNICA

Sx similares a estenosis mitral, más frecuentes:

- Congestión retrógrada pulmonar
- Bajo gasto anterogrado.

TRATAMIENTO

IM Orgánica con FEVI Deprimida

β-Bloqueadores, IECA, Espironolactona

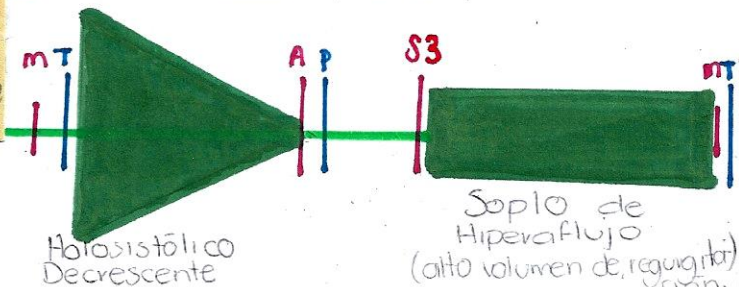
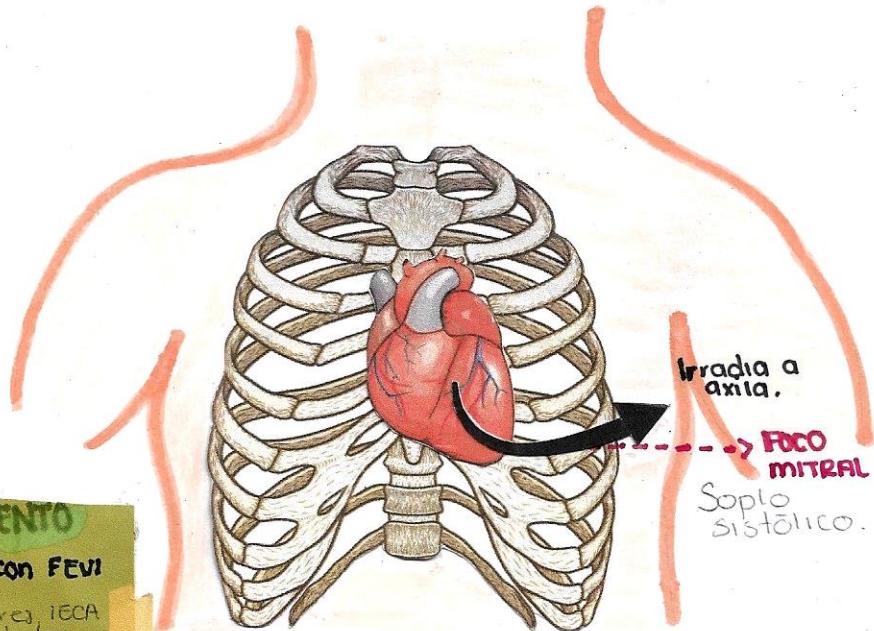
IM Funcional Tx FEVI dep.

IM Aguda grave

Vasodilatadores, diuréticos, inotrópicos, balón intra Ao., Quirúrgico

→ Quirúrgico

IM severa orgánica crónica, IM secundaria o funcional...



estenosis tricuspídea

Aparece un gradiente diastólico entre aurícula y ventrículo derecho que aumenta en la inspiración.

EXPLORACIÓN física

→ Onda a prominente en pulso venoso yugular con seno y ↓ en amplitud.

AUSCULTACIÓN

→ Soplo diastólico en foco tricuspídeo similar al de la estenosis mitral. Típicamente ↑ en inspiración (Signo de Rivero-Carvalho)

→ Incremento inicial primer ruido.
→ Disminución inicial = fibrocalcificación importante

CAUSAS MÁS FRECUENTES

→ Fiebre Reumática

CLÍNICA

- Predominan los de valvulopatía izquierda acompañante.
- ↑ Presiones auriculares con onda a prominente
- Mantiene ritmo sinusal
- Datos de congestión sistémica
 - Presión yugular ↑
 - Hepatoesplenomegalia congestiva
 - Ascitis
 - Edema maleolares...

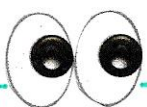
Tx Médico

- Dieta hiposódica
- Diuréticos
- Control de arritmias ventriculares

Indicación Qx

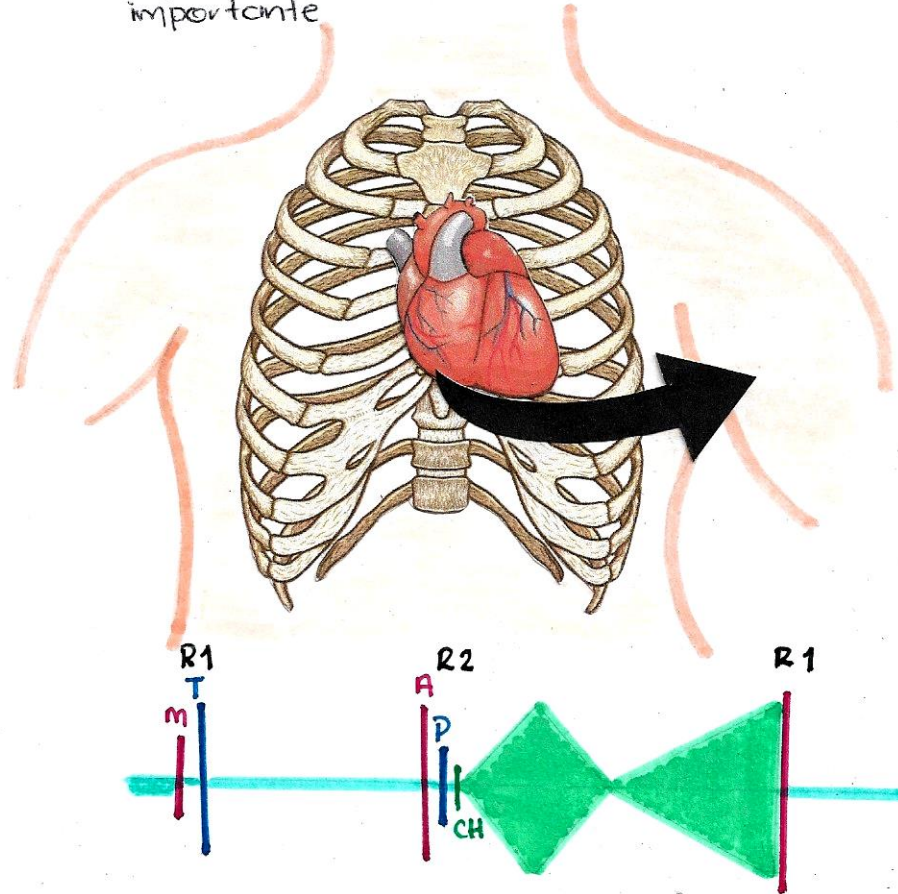
Simultánea a valvulopatía izquierda. Estenosis "moderada-severa"

Aislado si "severa y síntomas"



Sospechar en px mitrales:

Cuando en ausencia de congestión venosa sistémica y/o bajo gasto anterógrado.



insuficiencia tricuspídea

- Deficiente coadaptación de VT durante sístole ventricular = regurgitación de sangre de ventrículo a atrio der.
- Sobrecarga crónica de volumen
 - ↳ Compensación
 - Dilatación
 - Sx

EXPLORACIÓN física

- Distensión de venas yugulares
- ↑ onda v prominente
- ↓ (inversión de seno x)
- Puede haber:
 - Reflujo hepatoyugular
 - Hepatomegalia pulsátil
 - Ascitis
 - Edemas
 - Necrosis centrolobulillar, posterior desarrollo de cirrosis hepática
- Soplo holosistólico en foco tricuspídeo y ↑ con la inspiración (signo de Rivero-Carvallo)
- ↓ intensidad del componente tric. del primer ruido
- Frecuente FA

Notes

ETIOLOGÍA

Funcional: hipertensión pulmonar (más frecuente). Otras causas como → cor pulmonale, apnea del sueño, tromboembolia pulmonar, etc.

Orgánica: Endocarditis (más frecuente). → toxicomanías (vía parenteral)

CLÍNICA

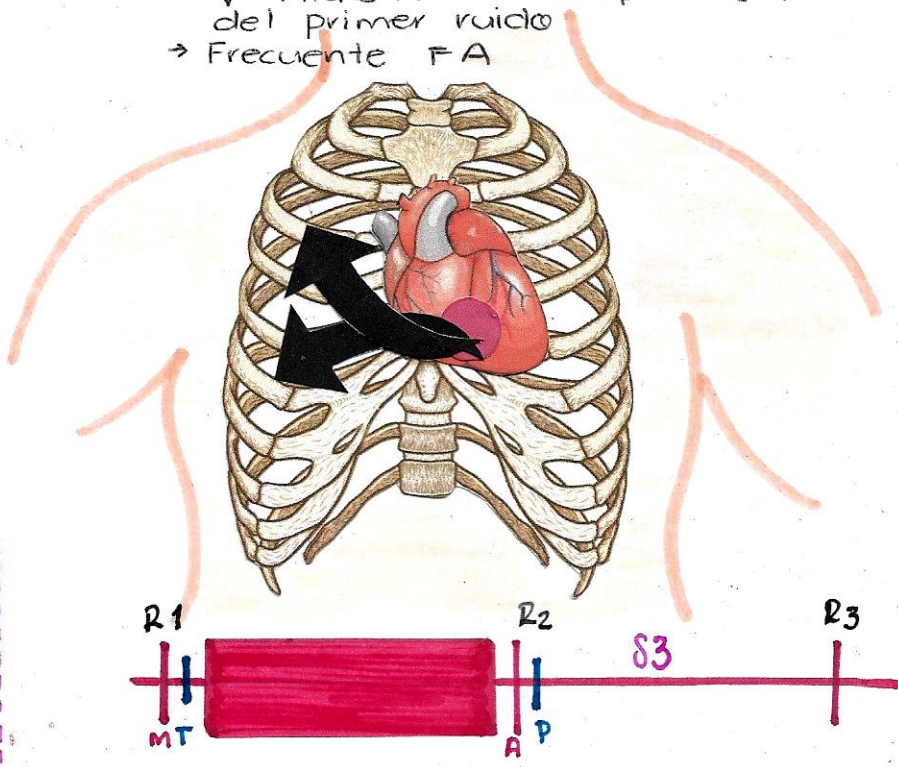
Valvulopatía izquierda acompañante

- Congestión venosa sistémica.
- Sx de IC derecha

TRATAMIENTO

Simultánea a Cx de valvulopatía izquierda.

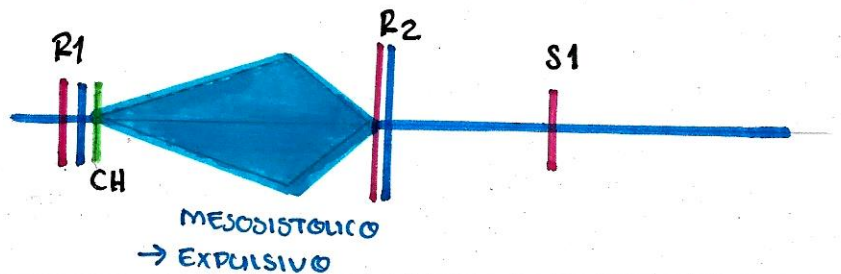
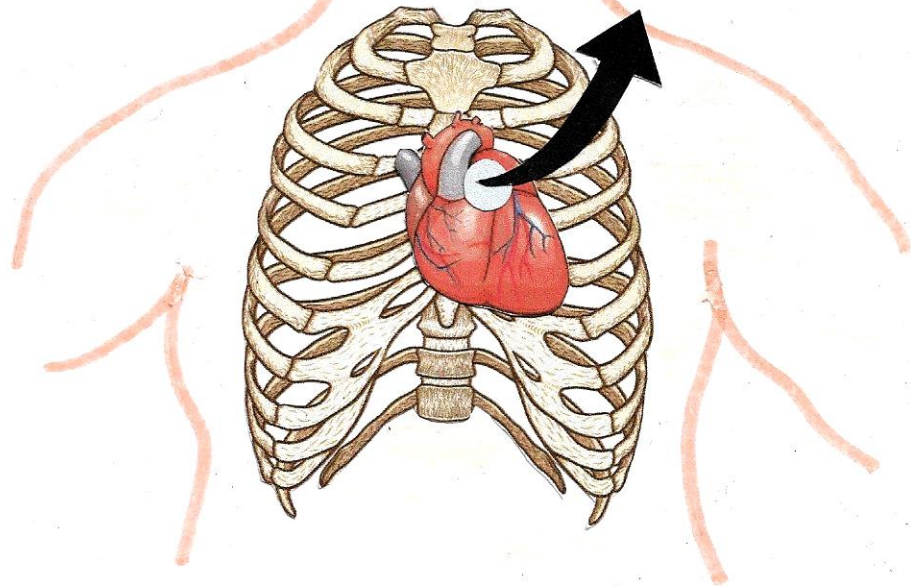
- Insuficiencia Severa-moderada
- Asociada a dilatación de anillo
- Aislada = severa y síntomas.



estenosis pulmonar

EXPLORACIÓN Física

- Onda **a** prominente en el pulso venoso yugular
- Atenuación progresiva del segundo ruido al avanzar gravedad. (↑ si la obstrucción es supraauricular)
- Desdoblamiento amplio
- 4to ruido derecho, a veces un click de apertura de válvula
- Seguido un soplo sistólico en foco pulmonar (↑ con inspiración)
- Irradiación: Resto de precordio y región escapular



ETIOLOGÍA

Congénita.

Notas

ADQUIRIDA
SECUNDARIA

- Fiebre Reumática
- Rubéola
- Tetralogía de Fallot

CLÍNICA

- Gradiente sistólico entre VD y arteria pulmonar, hipertrofia ventricular compensadora, ↓ distensibilidad.
- CASOS EXTREMOS** cianosis (membrana imperforada)
- GRAVE** → Sx de bajo GC, angina, hipoxemia, manifestaciones de fallo ventricular derecho con congestión venosa sistémica
- LEVE/MODERADO** → Asx

TRATAMIENTO

Valvuloplastia percutánea

- 1- Gradiente $> 64 \text{ mmHg}$
No importan Sx
FE VD normal
- 2- Gradiente $< 64 \text{ mmHg}$
con síntomas

insuficiencia pulmonar

EXPLORACIÓN física

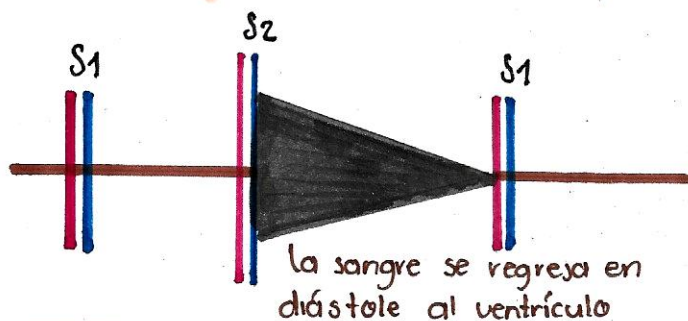
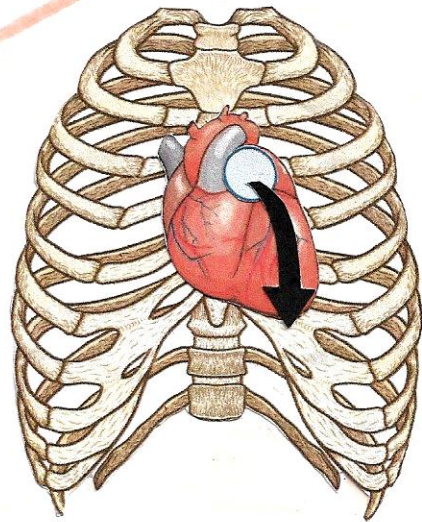
La insuficiente coaptación de las VP en diástole produce regurgitación desde la arteria pulmonar al VD.

ETIOLOGÍA	
Funcional:	Anomalia)
Dilatación de anillo pulmonar (Hipertensión Pulmonar)	Sx marfan.
	Orgánicas)
	Endocarditis, traumatismos, F. Reumática.

La sobrecarga de volumen del VD = DILATACIÓN (compensación) → Insuficiente

Síntomas de IC derecha.

- Sople diastólico en foco pulmonar que ↑ con la inspiración (Sople de Graham Steell)
- La intensidad del componente pulmonar del 2do ruido ↓, Salvo en presencia de hipertensión pulmonar
 - Si permanece ↑ = palpable.



TRATAMIENTO

- De enfermedad subyacente.
- Diuréticos y Digoxina
 - ↳ Control de IC derecha.