

CUADRO COMPARATIVO LESIONES POR ARMA DE FUEGO

Medicina humana

Dr. Leonardo Daniel Nanduca

PRESENTA:

Andrés Alonso Cancino García

GRUPO, SEMESTRE y MODALIDAD:

5to Semestre Y Grupo B, Medicina Forense

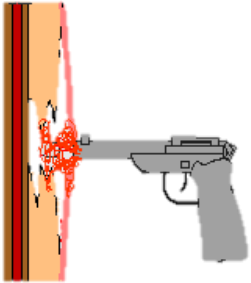
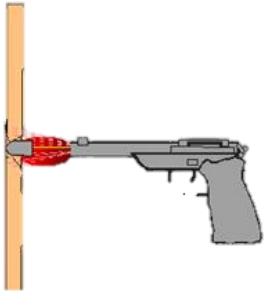


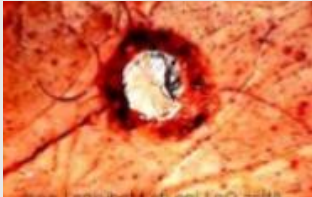







Comitán de Domínguez, Chiapas

Fecha: 16/10/2020

CUADRO COMPARATIVO LESIONES POR ARMA DE FUEGO

Disparo de contacto o a boca de jarro	Disparo a quema ropa o a corta distancia	Disparo a mediana distancia	Disparo a larga distancia
Contacto directo con la superficie del cuerpo	Existe una distancia no mayor a 1 cm	Entre 1 y, máximo, 70 cm de distancia	A más de 70 cm
Trazos de carboxihemoglobina en la herida	Quema la piel o las ropas	Se encuentran granos de pólvora en la ropa o piel de la persona	La ropa absorbe los elementos del disparo
Coloración rojo-cereza de los tejidos vecinos	Vesículas secundarias a la quemadura	Marcas mecánicas producidas por los granos de pólvora	No es posible determinar la distancia exacta del disparo
Orificio de entrada em forma de cruz, de estrella o desgarrada y ennegrecida	Quemadura alrededor del orificio de entrada	Taraceo (tatuaje de pólvora) que se presenta bajo la forma de lesiones puntiformes, pardorrojizas o rojo amarillentas.	Compuesto por el halo de Fish y desaparece la presencia de quemadura, ahumamiento y del tatuaje
Impresión en forma de sello de la parte distal del cañón, sobre la piel.	Tatuaje es mixto, ya que los elementos se encuentran fuera y dentro de la herida.	Falso tatuaje o tatuaje deleble	En orificio ennegrecimiento
Sobredistensión subcutánea, aspecto anfractuoso e irregular en los bordes de la piel.	Una superposición de tatuaje y efecto de la flama también se ve en el cabello o en el vello alrededor de la herida	Quemadura en la piel apergaminada, parduzca o amarillenta.	Orificio rodeada por la cintilla contusiva-erosiva
Se encuentran fragmentos de ropa con una trama laxa.	Ahumamiento y cabellos que se unen en la punta en una sola masa de queratina	Ahumamiento con zona ennegrecida por el deposito humo con las partículas de pólvora	Herida es ovalada o circular
Signo de calcado o signo de bonnet, deshilachamiento crucial, impronta de la boca de fuego y la boca de mina.	Llama quema la piel o las ropas de la víctima y un tatuaje mixto	Signos de halo de fisch, compuesto por los anillos de enjugamiento y de contusión, además de tatuaje de pólvora	Signos de contusión mecánica del proyectil sobre la piel
Carboxihemoglobina en un orificio de entrada.	Se puede encontrar material biológico dentro del cañón del arma y en las manos y ropas.	Los elementos del disparo comienzan a separarse y no se observan sus marcas en la lesión.	Los elementos del disparo pierden fuerza cinética rápidamente, y se disuelven en el aire.

CUADRO COMPARATIVO LESIONES POR ARMA DE FUEGO

Disparo de contacto o a boca de jarro	Disparo a quema ropa o a corta distancia	Disparo a mediana distancia	Disparo a larga distancia
			
			
			 <p data-bbox="1503 1236 1779 1276">larga distancia</p>

Bibliografía

Grandini González, J. (2009). Medicina forense. Aplicaciones teórico-práctica. 2a. Ed. Editorial El Manual Moderno. México, D. F.

Hernández Ordoñez, M. (2014). Fundamentos de medicina legal. McGraw-Hill interamericana editores. México, D. F.