


Universidad
Del Sureste



Medicina humana

Docente: Dra. Yeni Karen
Canales Hernandez

Alumna(a): Dana Paola
Vazquez Samayoa


Materia: Biología del
desarrollo

Trabajo: 9^o-38^o semanas
fetales

Bibliografía: embriología-
moore

De la décima a la duodécima


Semana



La cabeza es casi la mitad de la longitud vértex-cóccix del feto. La cara es más ancha, ojos muy separados, orejas bajas y párpados fusionados. Genitales asemejados, el hígado es el principal asiento de la eritropoyesis.


Orina > 9° - 10° semana

9



12

Decimotercera a la decimosexta semana



• El crecimiento es rápido, a la 16 semanas la cabeza es muy pequeña a la de 12 semanas y los miembros inferiores se han alargado.

Durante este periodo se activa la osificación del esqueleto fetal y se ven los huesos.

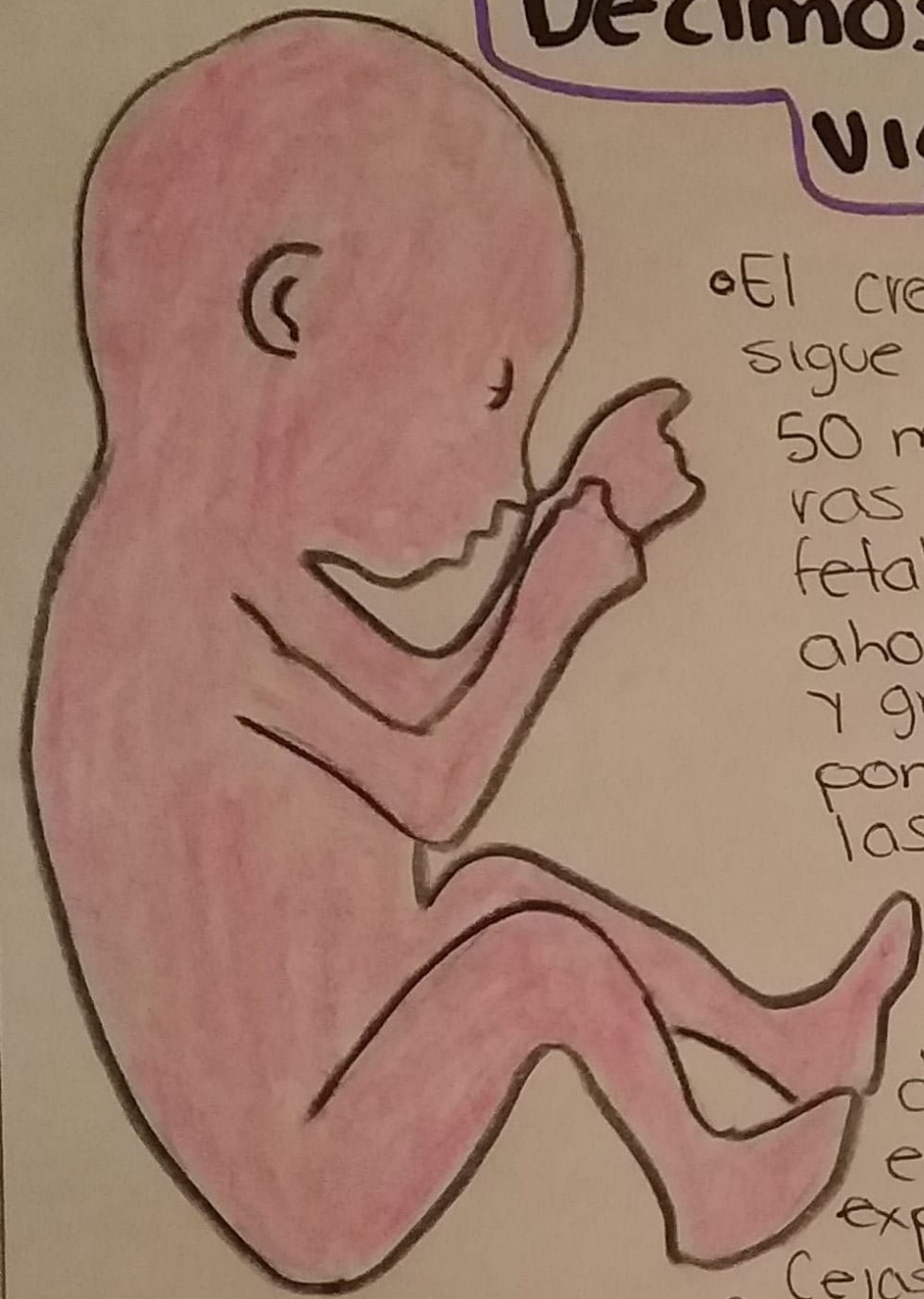
Los movimientos oculares lentos ocurren a las 14 semanas.

• Patrón del cuero cabelludo se determina.

El sexo de los fetos se pueden reconocer entre las 12 y las 14 semanas.


• A las 16 semanas los ojos miran hacia adelante, los oídos externos están cerca de su posición definitiva, a los lados de la cabeza.

Decimoséptima a la vigésima Semana



- El crecimiento se frena, pero el feto sigue aumentando su LVC en unos 50 mn. La madre nota las primeras sensaciones de movimiento fetal. La piel está cubierta ahora por un material caseoso y grasoso, la **Vérnix caseosa**, se compone de una mezcla de células epidérmicas muertas y de una sustancia grasa de las glándulas sebáceas fetales. La vérnix protege la piel fetal de las abrasiones, grietas y el endurecimiento que produce la explosión del líquido amniótico.
- Cejas y pelos > 20 semanas, cubiertos de pelo fino y suave lanugo
- 20 > Testículos descienden pero aún están en la pared abdominal.

Vigésima primera a la Vigésima quinta Semana



Se observa un aumento sustancial del peso y el feto más proporcionalado. La piel está arrugada y más translúcida. Su color es rosado o rojo.

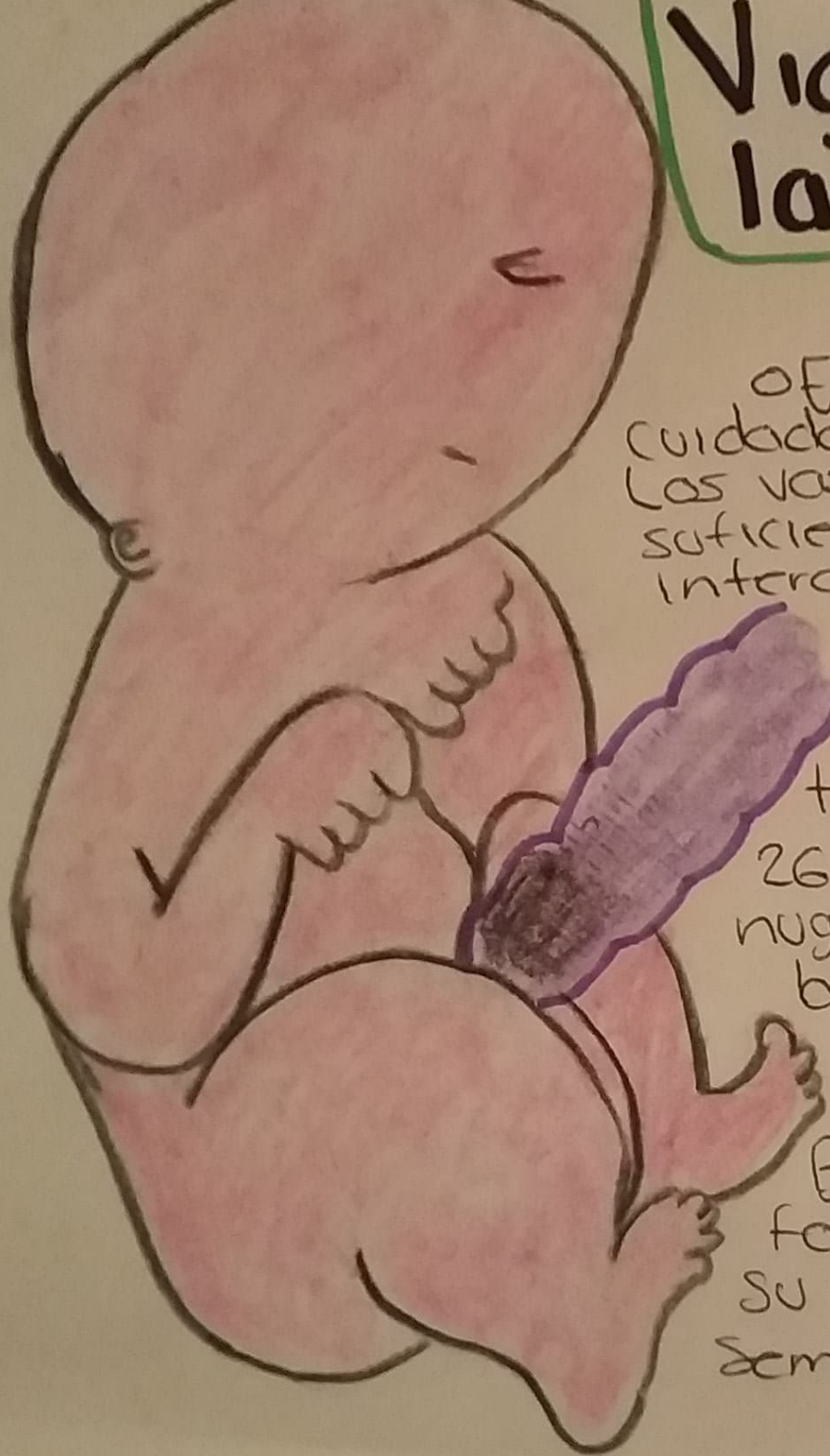
- 21 semanas > Movimientos rápidos de las ojos
- 22-23 > Respuestas de parpadeos
- 24 > Las células epiteliales excretoras (neumatos de tipo II) de las paredes interalveolares de los pulmones empiezan a secretar surfactante, un lipido tensioactivo que mantiene la permeabilidad de los alveolos. 24 > Uñas de las manos Si es prematuro puede fallecer.

Vigésima sexta a la vigésima novena Semana

o El feto sobrevive si recibe cuidados. Las vasas pulmonares están lo suficiente desarrollados para un intercambio gaseoso.

SNC a madurado al punto de dirigir movimientos respiratorios rítmicos y controlar la temperatura corporal.
26 > Párpados abiertos y el lenguaje, el cuero cabelludo están bien desarrollados. Las uñas de los pies se ven.

Aumenta la grasa blanca. Bazo fetal constituye un foco de eritropoyesis y su actividad termina a la 28 semanas



Trigésima a la trigésima cuarta semana

• El reflejo fotomotor pupilar se puede desencadenar a las 30 semanas. Cuando termina este periodo, la piel es rasgada y lisa. Los miembros superiores e inferiores están más chonchos.

Grasa blanca } 8% del peso corporal.

Feto prematuro por fecha
no por peso.

Trigésima quinta a la trigésima octava semana.

35 semanas } Fetos con
aprehensión firme y una
orientación espontánea
hacia la luz. SN posee
madures.

Fetos regordetes.

36 } Perímetros cefálicos

37 } Mediciones del pie
fetal dan mayor que la
longitud femoral

Tórax prominente en am-
bos sexos.