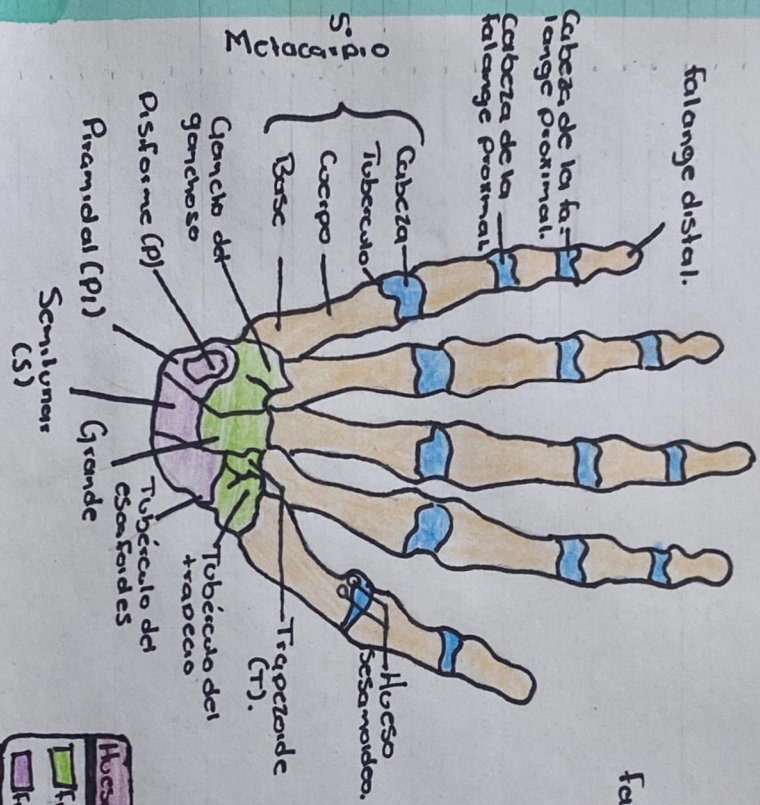


# Huesos de la mano.



Huesos del cuerpo

Fila distal.

Fila proximal.

