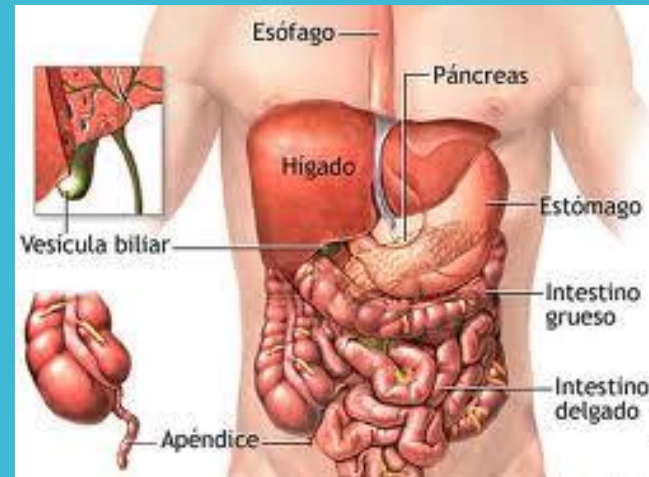

VÍSCERAS ABDOMINALES

Dr. Miguel Basilio Robledo

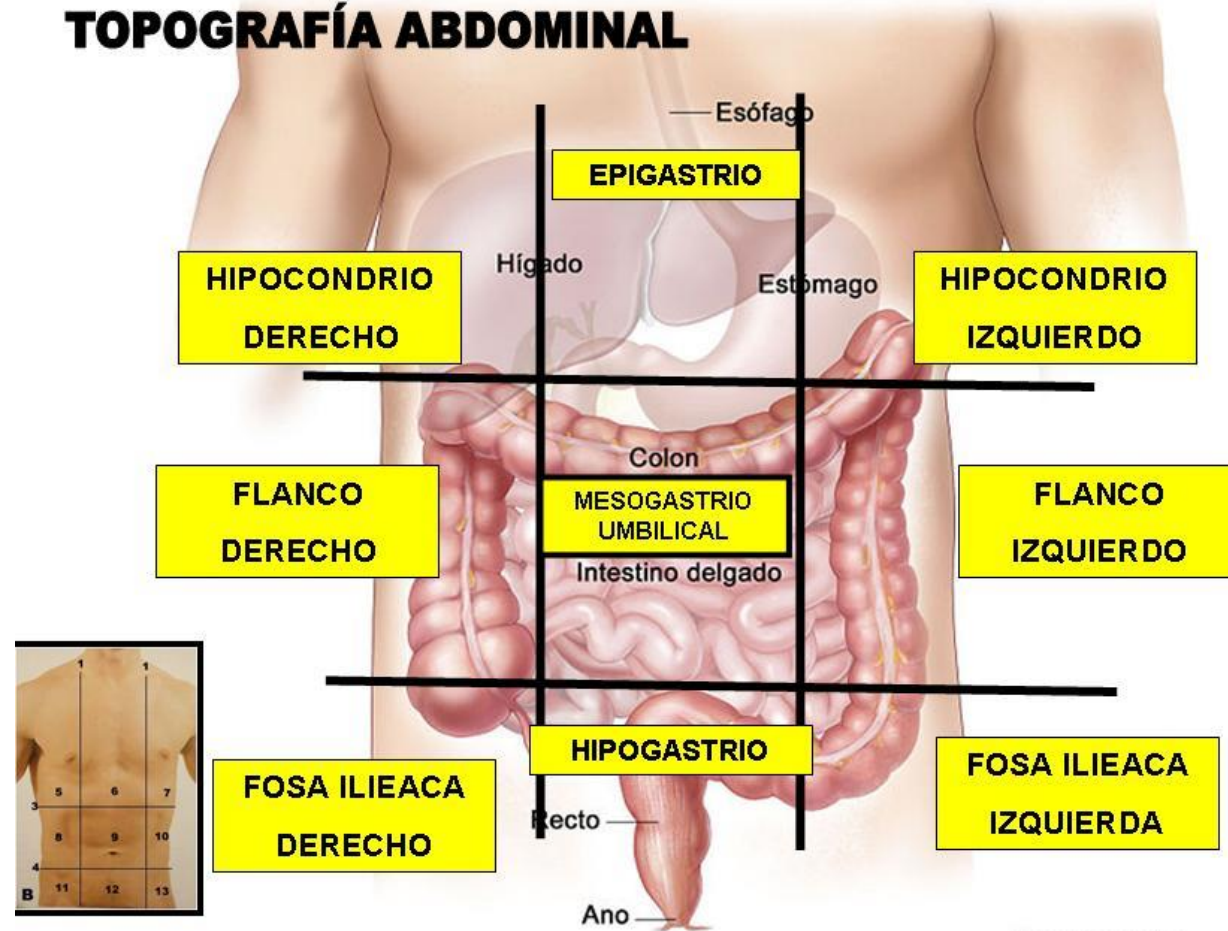
Estudiantes: Dana Paola Vazquez Samayoa

Diana Francelia Briones Ramírez



GENERALIDADES DE REGIÓN VISCERAL

TOPOGRAFÍA ABDOMINAL



National Cancer Institute

GENERALIDADES

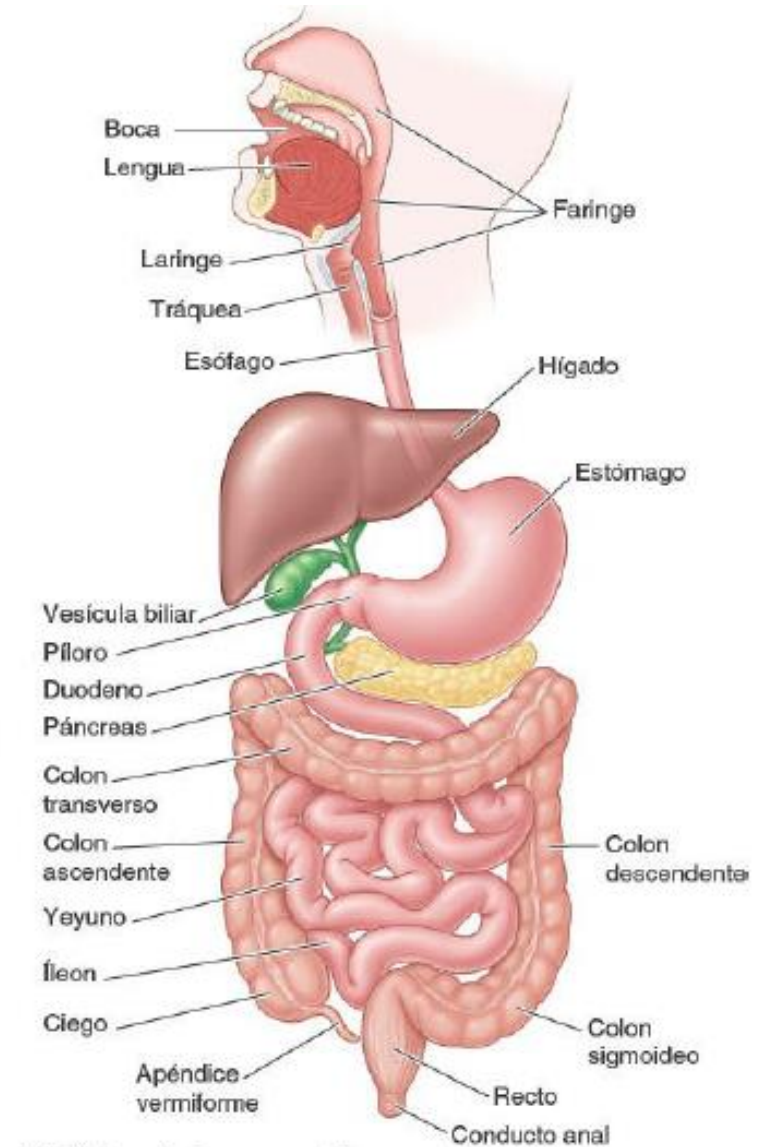
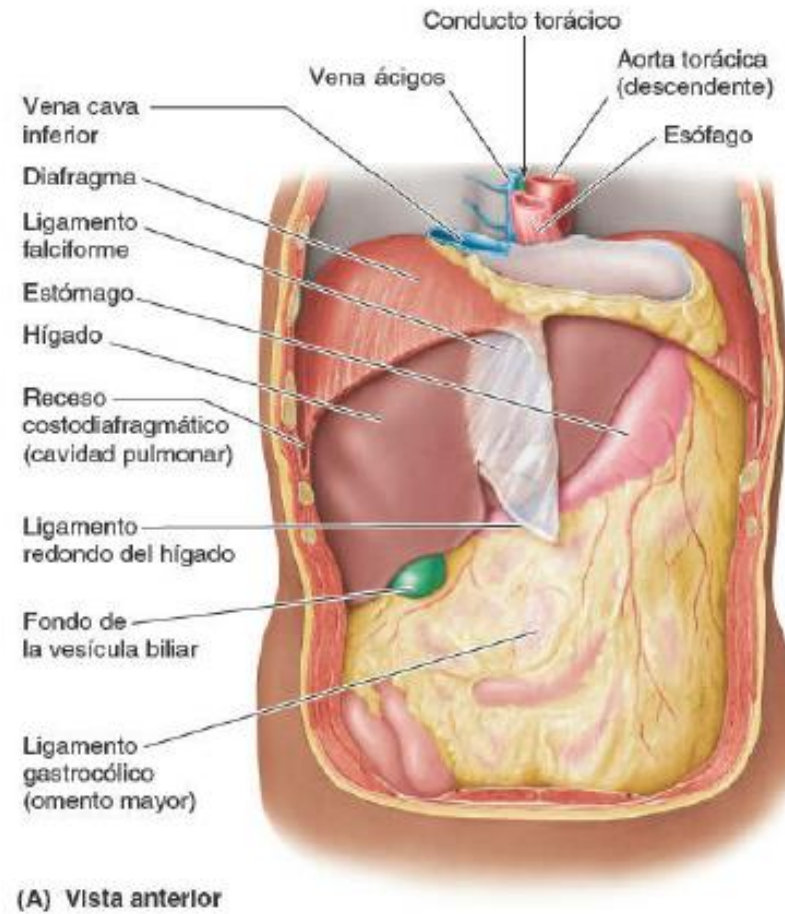


La región visceral del abdomen consta de la porción terminal del esófago, el estómago, los intestinos, el vaso, el páncreas, el hígado, la vesícula biliar, los riñones, y las glándulas suprarrenales.



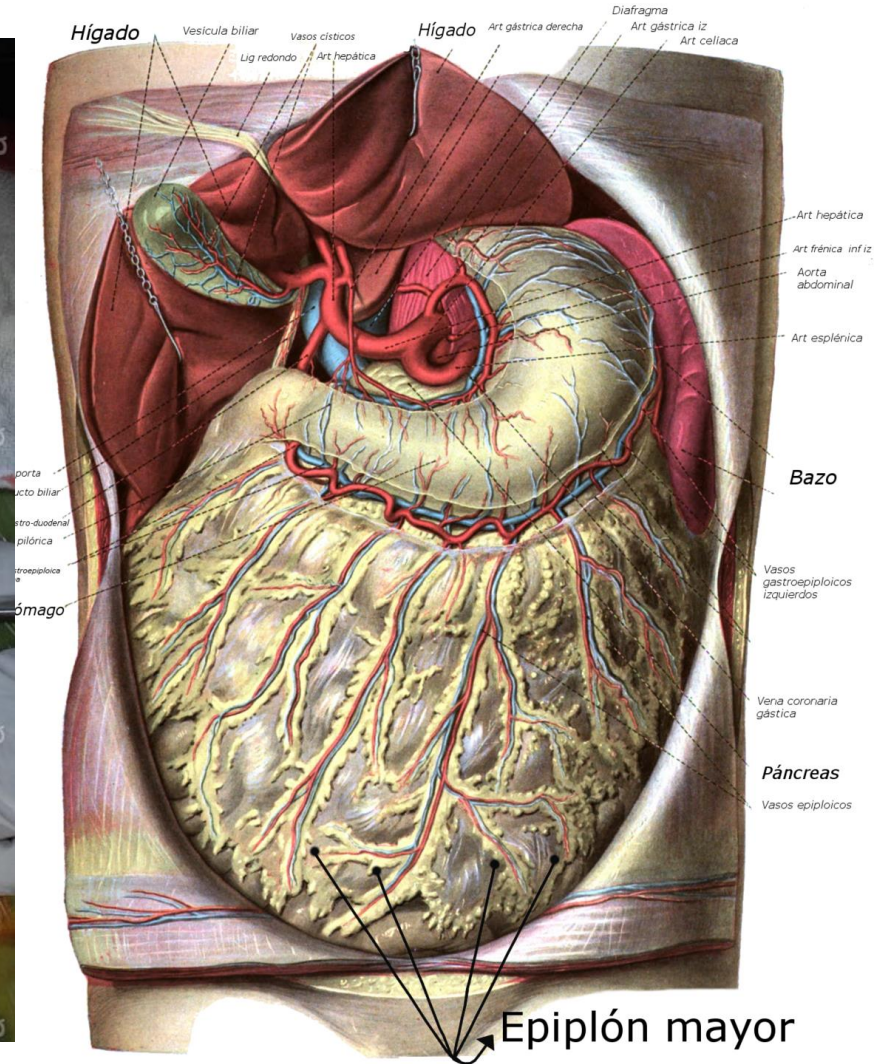
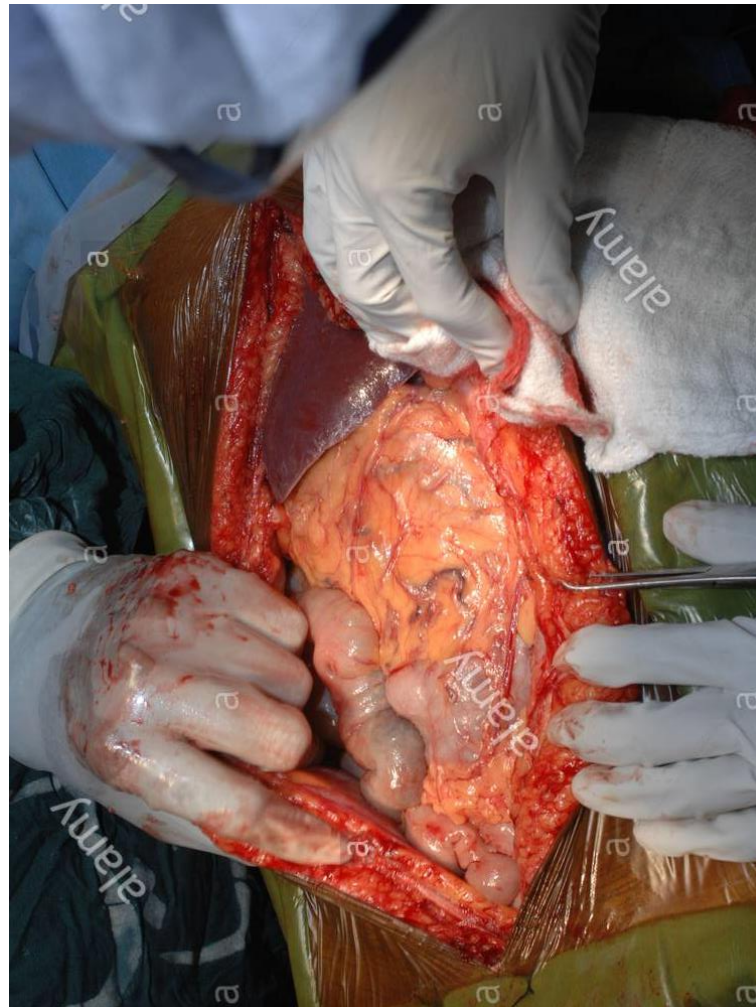
Al abrir la cavidad abdominal podemos encontrar que en su mayoría estos órganos llenan por completo las cúpulas del diafragma. En su parte superior estarían protegidas principalmente por la porción inferior de la caja torácica.

CAVIDAD VISCERAL EN ABDOMEN



- También es fácil apreciar el omento mayor que cuando se encuentra en su posición típica oculta. Casi todo el intestino,

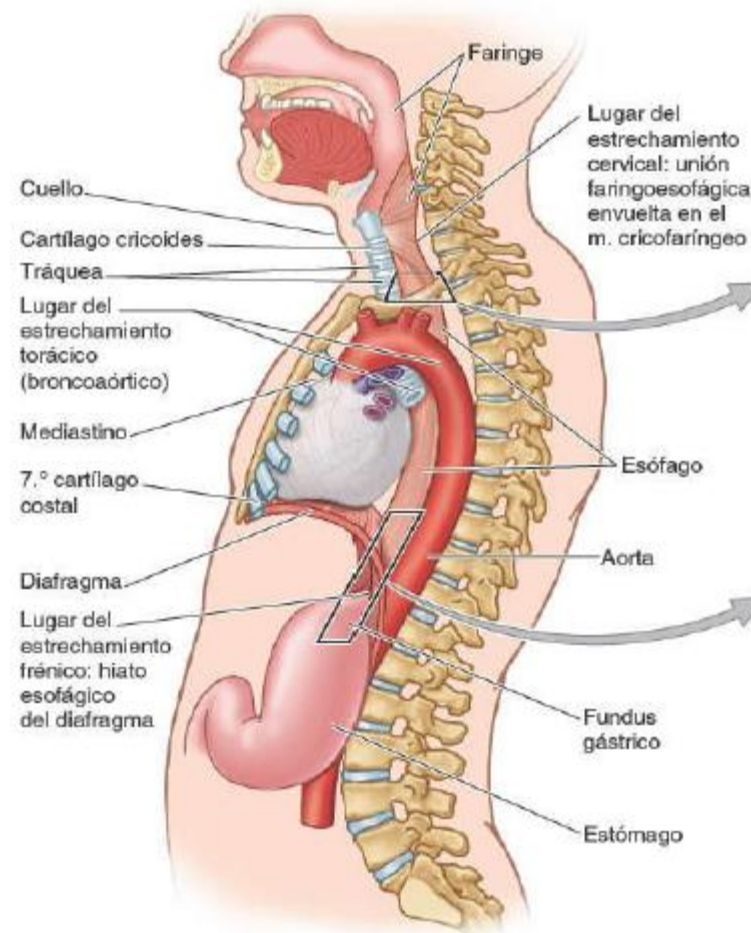
Así como es posible ver la proyección por debajo del borde agudo del hígado de la vesícula biliar así como el ligamento falciforme de este mismo que se inserta a lo largo de la línea que continúa a la pared abdominal anterior.

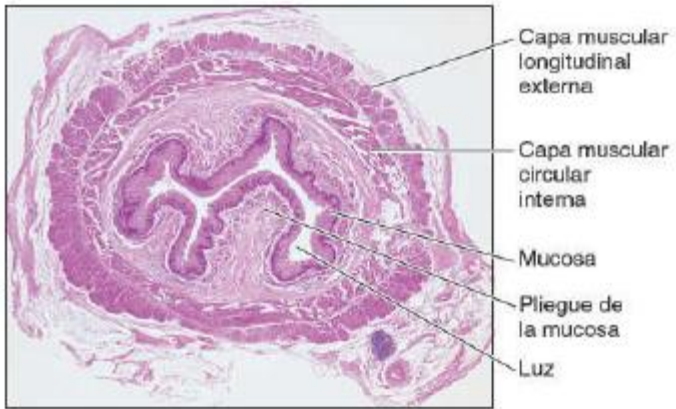


ESÓFAGO

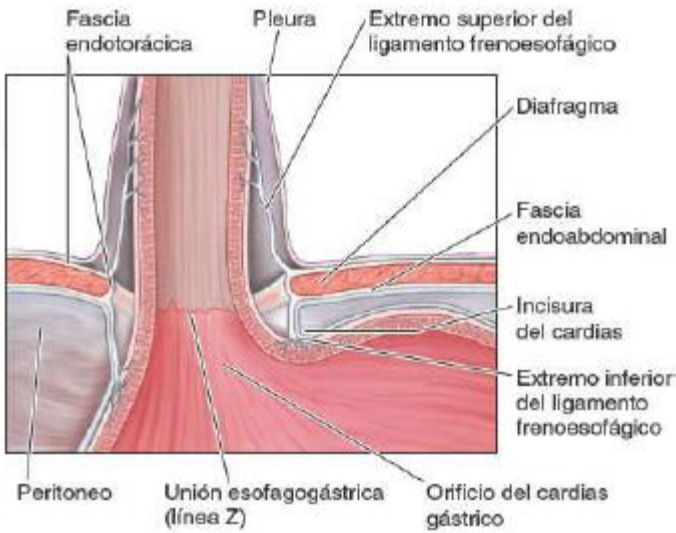
Tubo muscular que discurre entre la faringe en el cuello y el estómago en el abdomen comienza en el borde inferior del cartílago cricoides a nivel de la vértebra cervical seis y termina en el Cardias del estómago a nivel de la vértebra torácica 11.

Tiene una ligera curvatura anteroposterior paralela la porción torácica de la columna vertebral fijado superiormente por su unión a la faringe e inferior mente porción unión al diafragma.





(B) Vista microscópica inferior, corte transversal



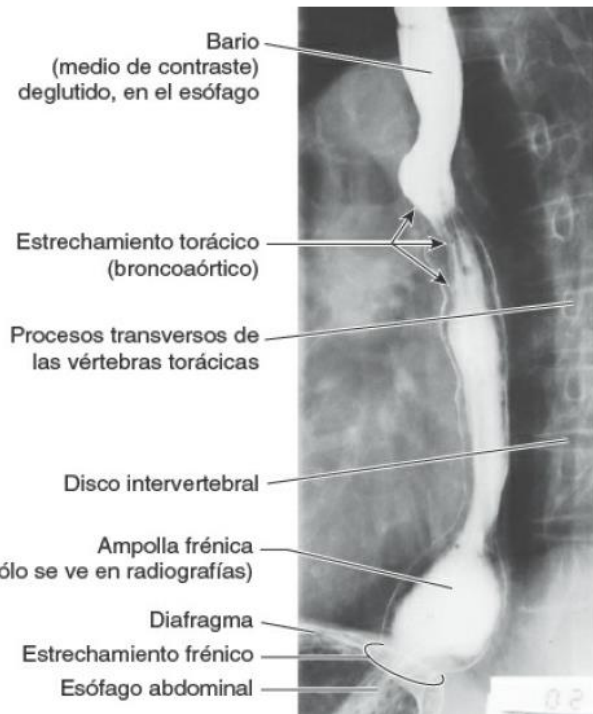
(C) Vista anterior

Capa mucosa sub mucosa

Epitelio estratificado plano no queratinizado que recubre la luz del esófago en su parte interna este epitelio está renovándose continuamente está cubierto por una fina capa de músculo formado por las glándulas esofágicas.

Capa muscular

Forma a su vez por una capa interna de células musculares lisas circundante y otra capa externa de células musculares longitudinales que forman ondas peristálticas que conducen el bolo alimenticio del estómago.



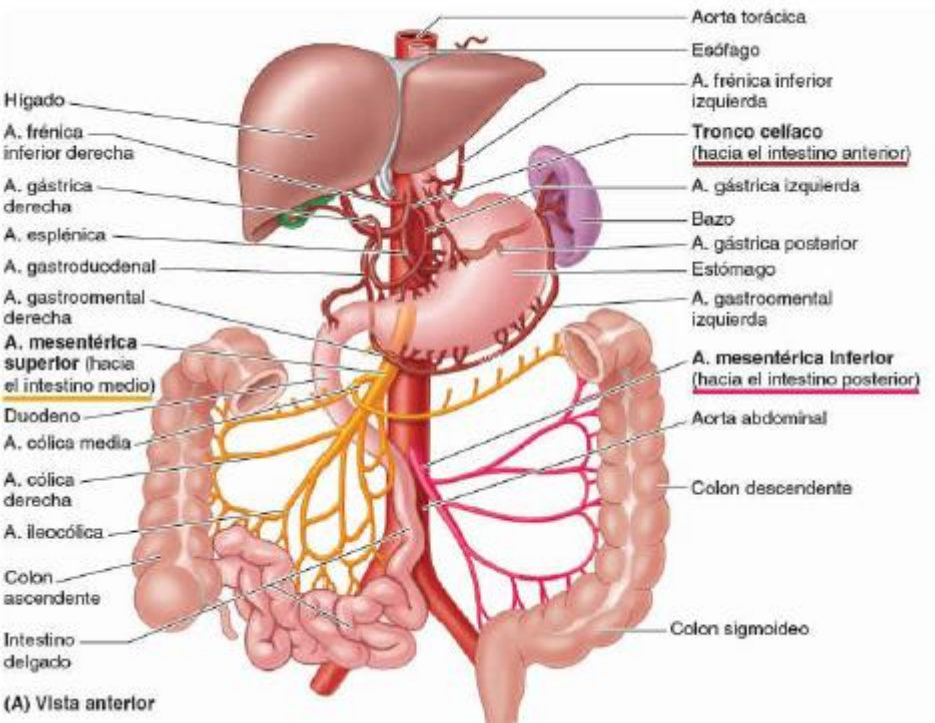
CONSTRICION CRICOIDEA: a nivel de la unión faringo- esofágica a aproximadamente 16 cm de los incisivos provocada por el músculo cricofaríngeo.

CONSTRICCIÓN BRONCO AÓRTICA: provocado por el cruce del arco de la Orta a 23 cm de los incisivos y luego por el cruce del bronquio principal izquierdo a 27, 7 cm.

CONSTRICCIÓN DIAFRAGMÁTICA donde pasa a través del hiato esofágico del diafragma aproximadamente 38 cm.

Esfínter esofágico superior divide la faringe del esófago formado por el músculo cricofaríngeo que inicia la devolución.

Esfínter esofágico inferior se para el esófago del estómago no es un esfínter anatómico y no fisiológico al no existir ninguna estructura de esfínter.



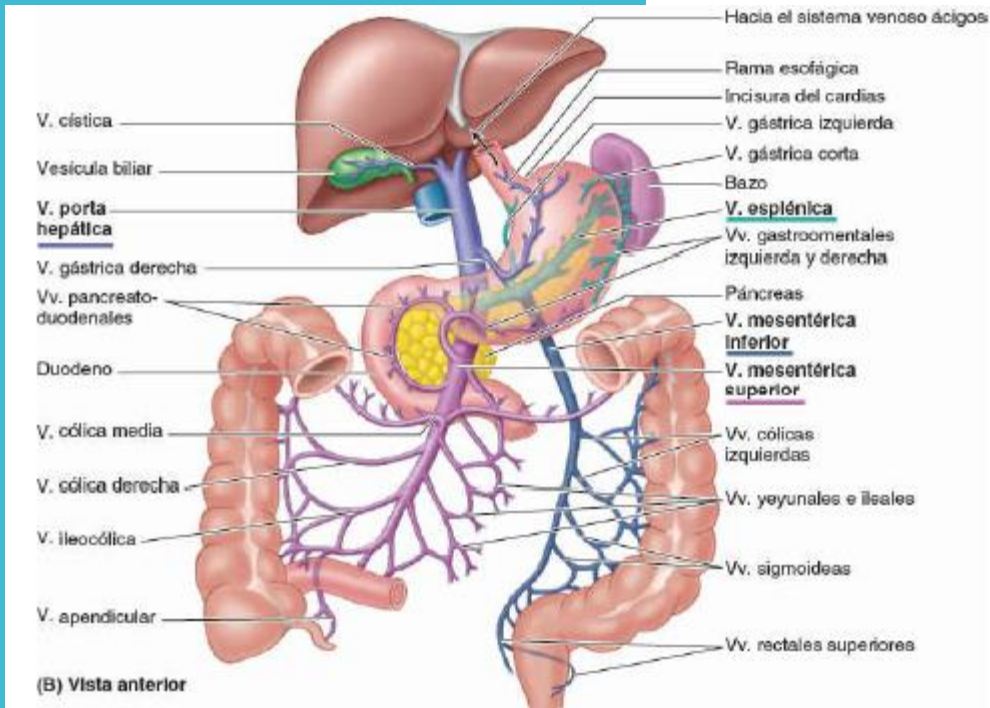
Está irrigado por diferentes arterias según la porción que recorre.

En el cuello las arterias esofágica superiores y ramas de la arteria tiroidea inferior que procede la subclavia.

IRRIGACIÓN ARTERIAL DEL ESÓFAGO:

En el tórax arterias esofágicas media arterias bronquiales y los intercostales que son ramas directas de la Aorta.

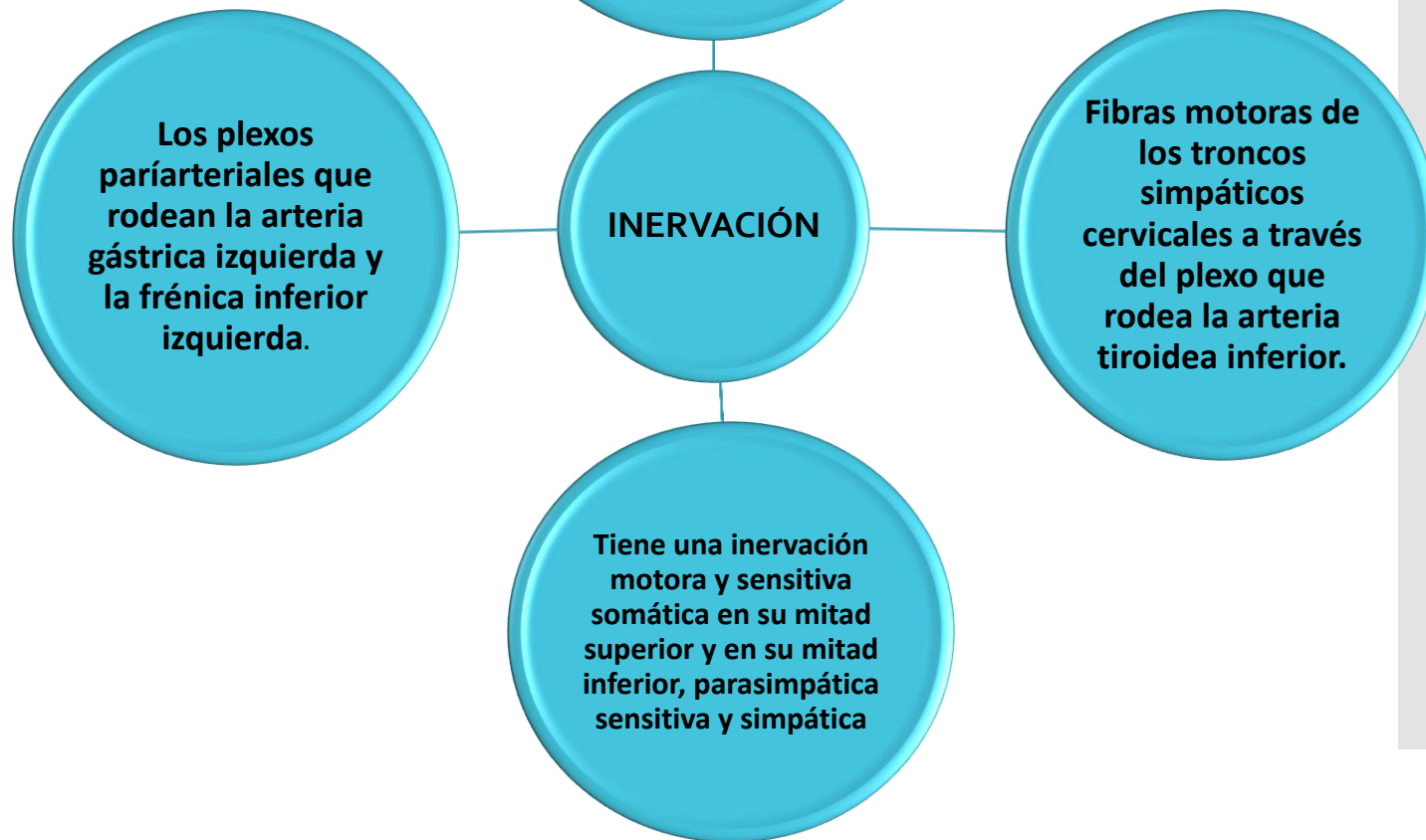
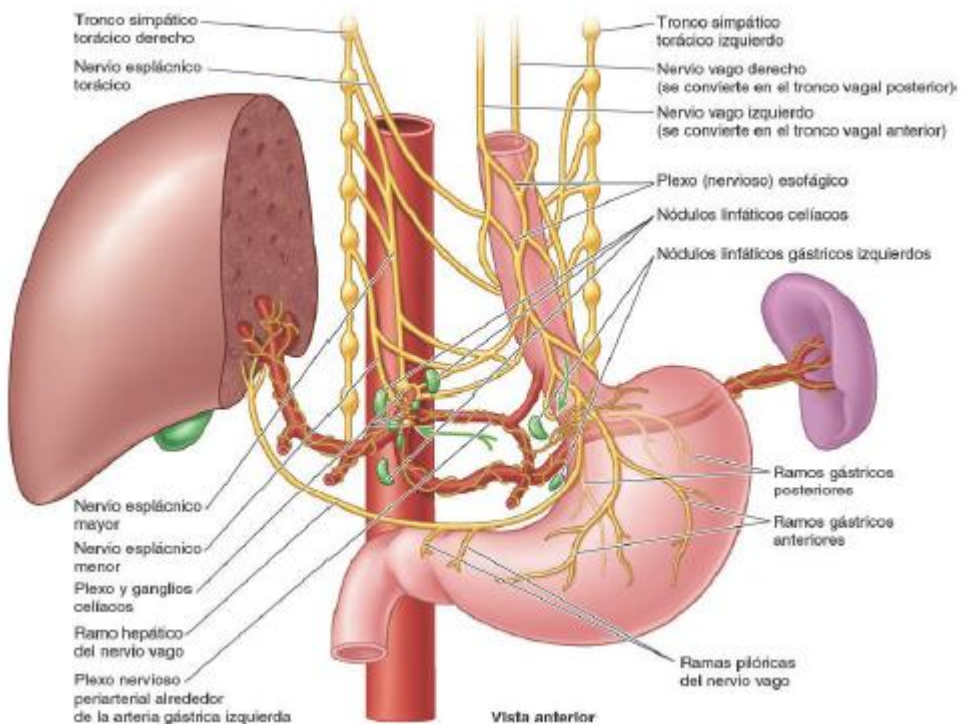
En el abdomen arterias esofágicas inferiores procedentes de las diafragmática inferior izquierda y de la arteria gástrica izquierda.

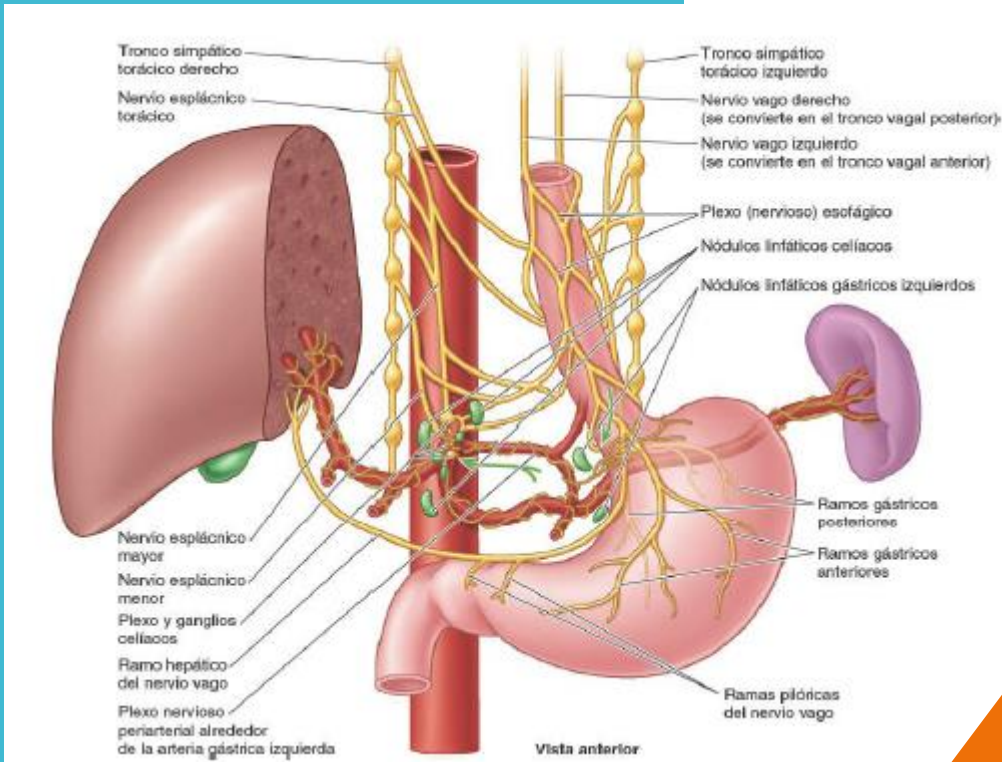


El retorno venoso se da en el cuello por venas tiroideas inferiores que entrena a la braquiocefálica.

En el tórax venas esofágicas que drenan en el sistema de la Ácidos.

En el abdomen vena gástrica izquierda que drena en el sistema de la vena porta.



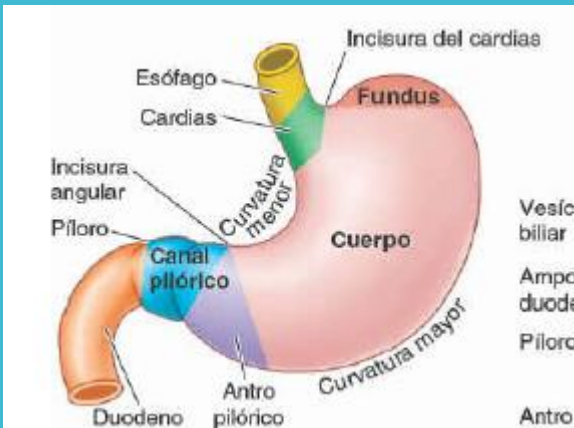

GANGLIOS LINFATICOS

El drenaje linfático en la porción abdominal del esófago se da en los nódulos linfáticos izquierdo los nódulos linfáticos aferentes de estos drenan principalmente a los linfáticos ilíacos y constituyen un plexo de mallas que van

a los ganglios periesofágico en la porción cervical estos drenan en los nódulos paratraqueales y cervicales profundos inferiores.

ESTOMAGO



El cardias es la porción que rodea el orificio del cardias, la apertura superior del estómago. Se encuentra posterior al sexto cartílago costal izquierdo de dos a 4 cm del plano medio a nivel de la vértebra torácica 11.

El fundus gástrico es la porción superior dilatada del estómago que se relaciona con la cúpula izquierda del diafragma.

El cuerpo, la porción principal del estómago se encuentra entre el fundus y el antro pilórico.

La porción pilórica es la región de salida del estómago en forma de embudo. El píloro es zona terminal de esfínter.

Estomago características

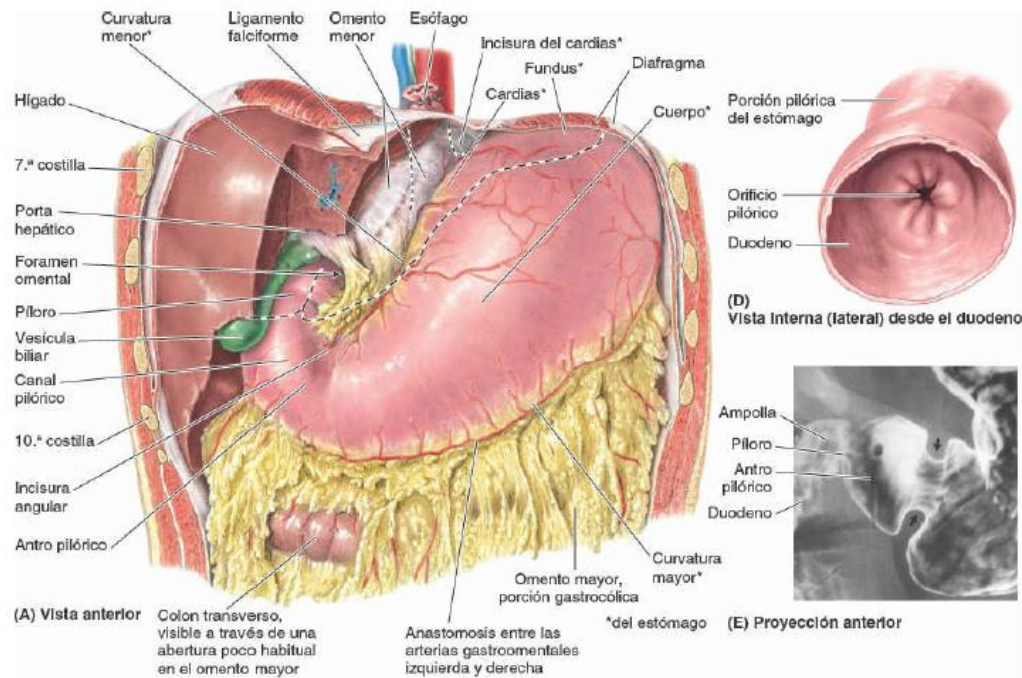
CURVATURAS

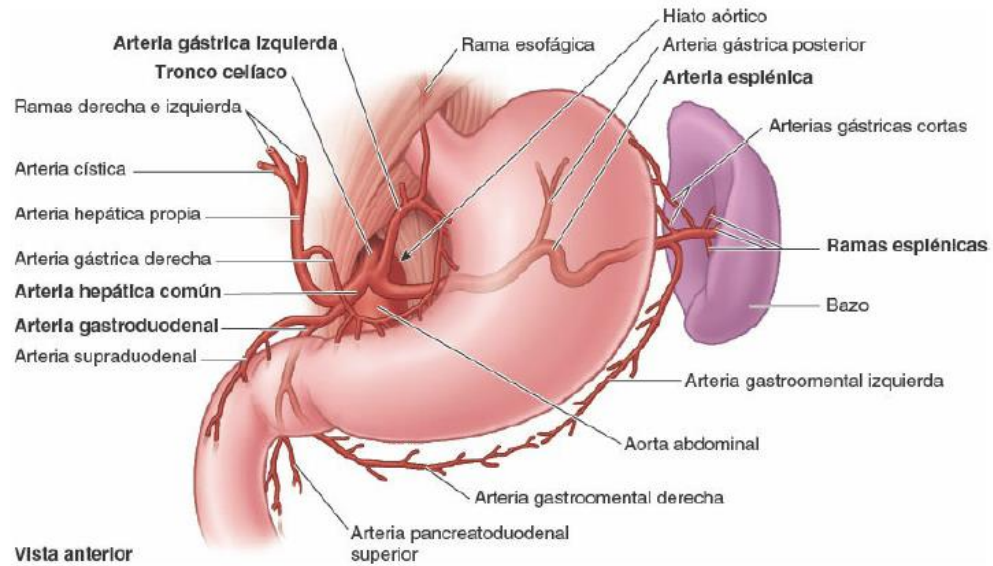
La curvatura menor forma el borde cóncavo más corto del estómago.

La curvatura mayor forma el borde convexo, más largo, el estómago pasa inferior mente hacia la izquierda

RELACIONES

El estómago está cubierto por peritoneo. Las dos hojas del omento menor se separan y confluyen de manera que en su curvatura mayor forman el omento mayor. Anteriormente se relaciona con el diafragma, lóbulo izquierdo del hígado y pared anterior del abdomen. Posteriormente con la bolsa omental y el páncreas, El colon transverso se relaciona inferior y lateralmente con el estómago

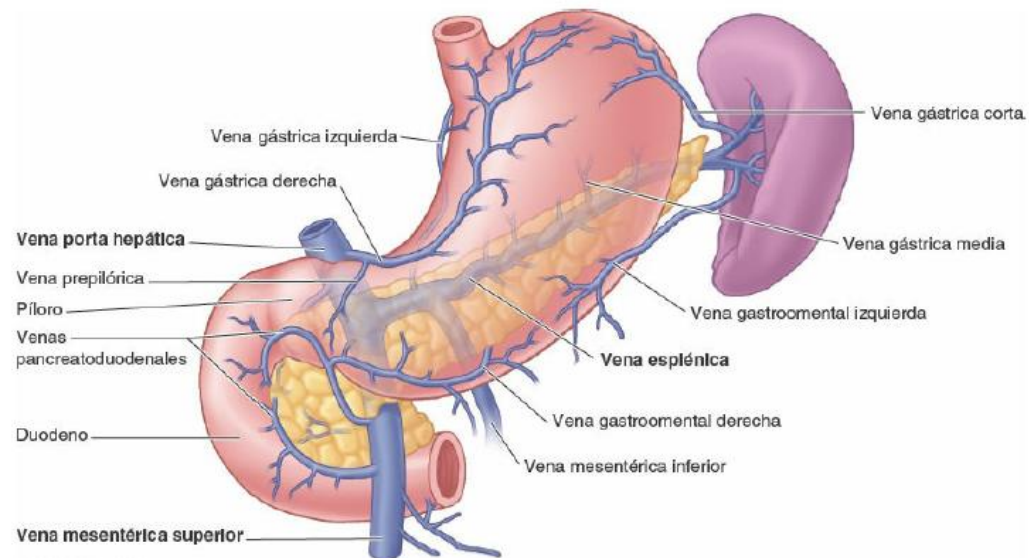




IRRIGACIÓN ARTERIAL

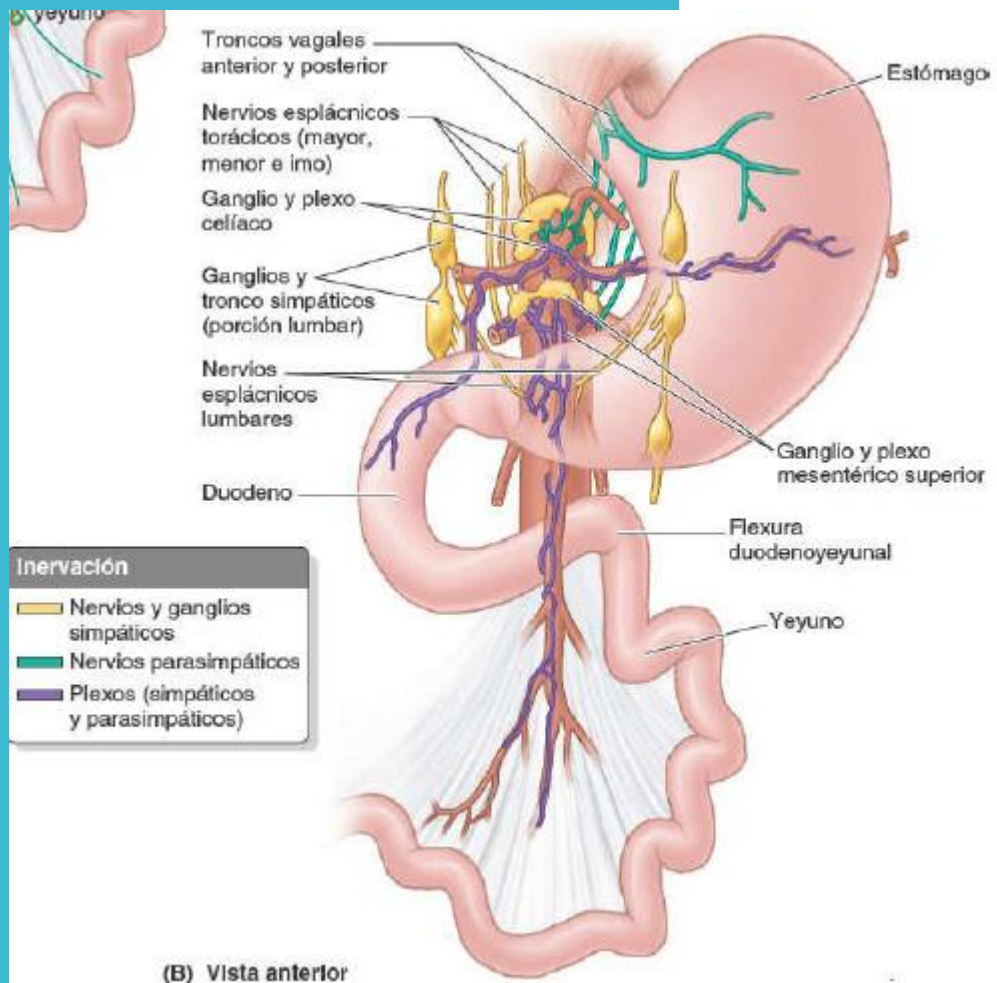
La mayor parte de la irrigación procede de la anastomosis de las arterias gástrica derecha e izquierda también por las arterias gastroepiploica derecha e izquierda. El fundus y la porción superior del cuerpo del estómago reciben sangre de arterias gástricas cortas y la arteria gástrica posterior.

Vista anterior



DRENAJE VENOSO

Las venas gástricas izquierda y derecha drenan directamente en la vena porta hepática. Las venas gástricas cortas y las gastro mentales izquierdas drenan en vena esplénica que luego se une a mesentérica superior para formar vena porta hepática. La vena gastro mental derecha desemboca en vena mesentérica superior.



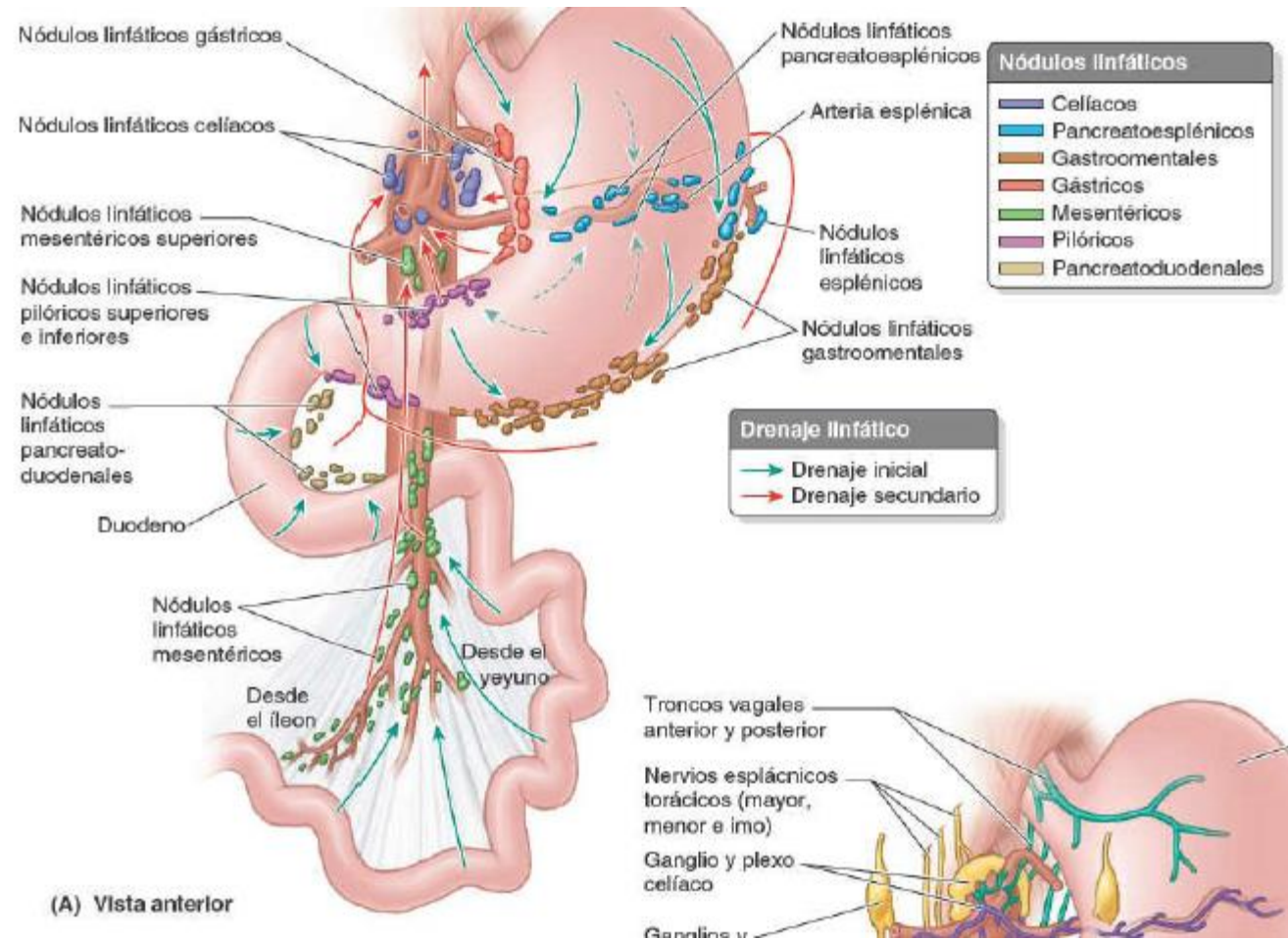
INERVACIÓN

La inervación parasimpática del estómago procede de troncos vagales anterior y posterior, y de ramos que entran en el abdomen a través del hiato esofágico.

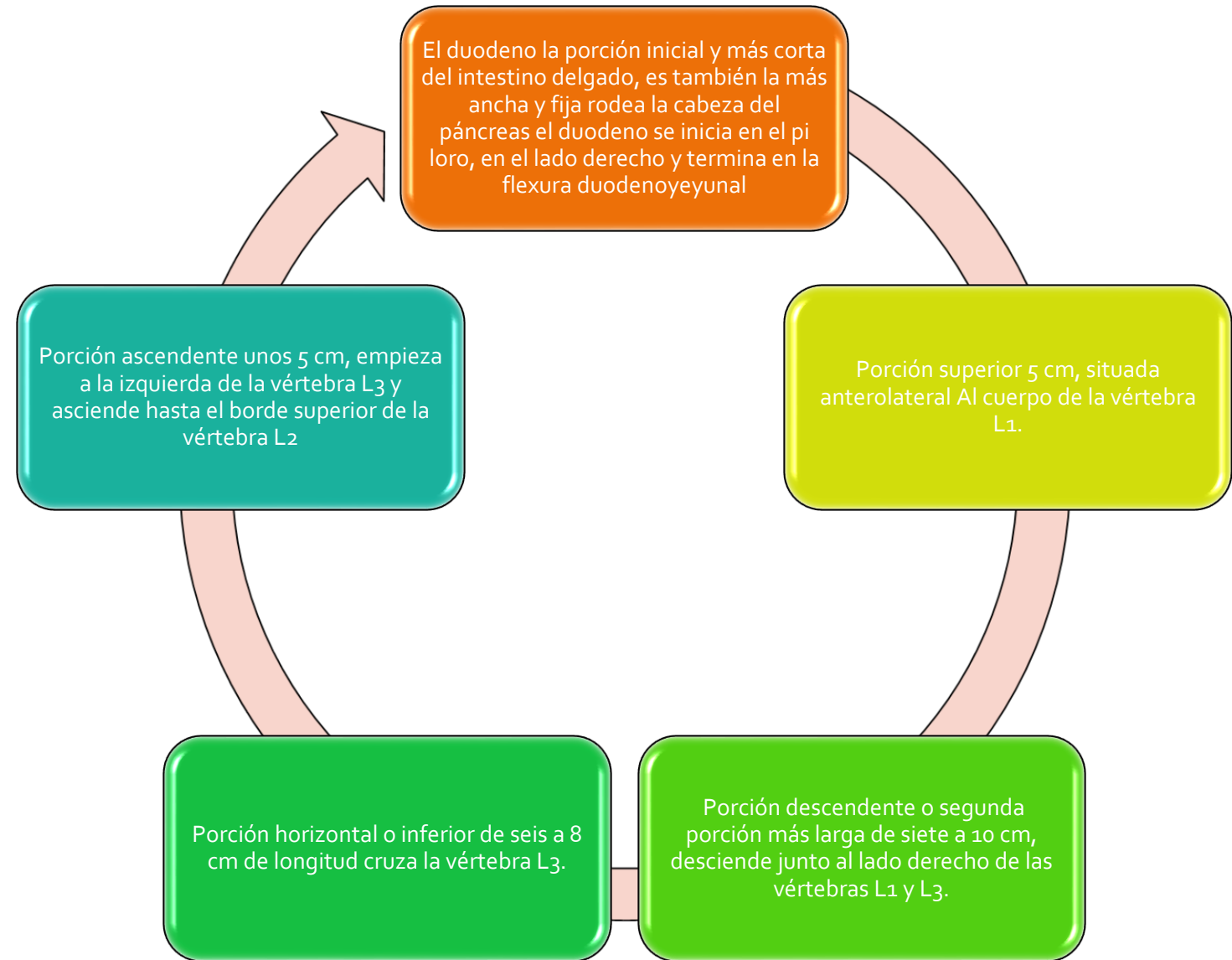
El tronco vagal anterior se dirige hacia la curvatura menor del estómago donde emite ramos hepático y duodenal que abandonan el estómago.

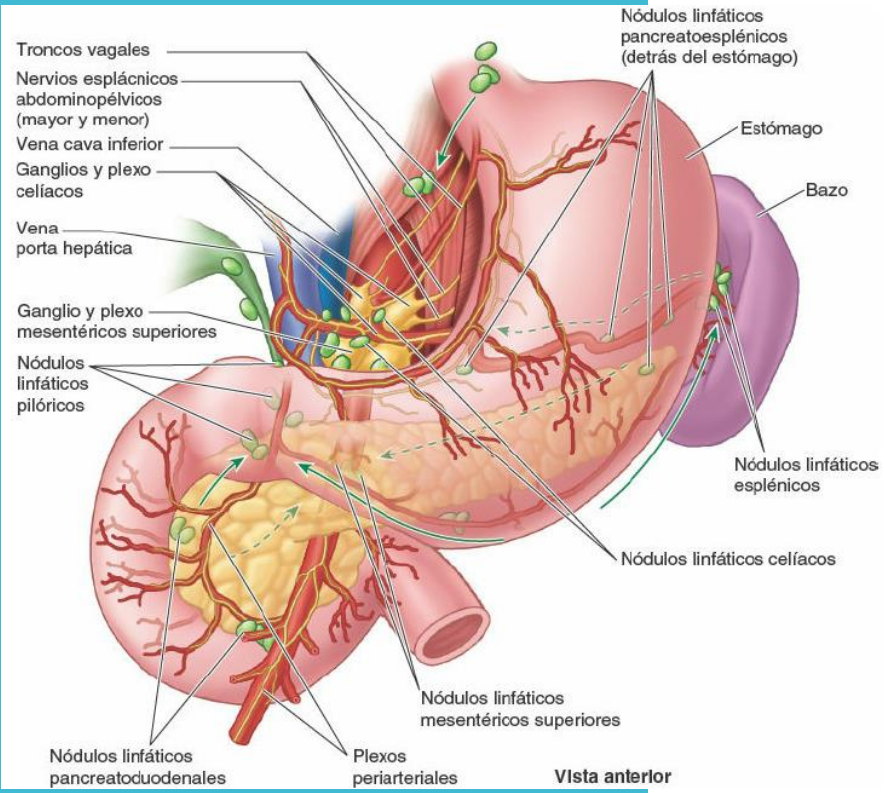
El tronco vagal posterior procede de el nervio vago derecho hacia la curvatura menor del estómago.

Los vasos linfáticos gástricos acompañan a las arterias a lo largo de las curvaturas mayor y menor del estómago. Drenan la linfa de sus caras anterior y posterior hacia las curvaturas donde se encuentran los nódulos linfáticos gástricos y gastromentales.



INTESTINO DELGADO

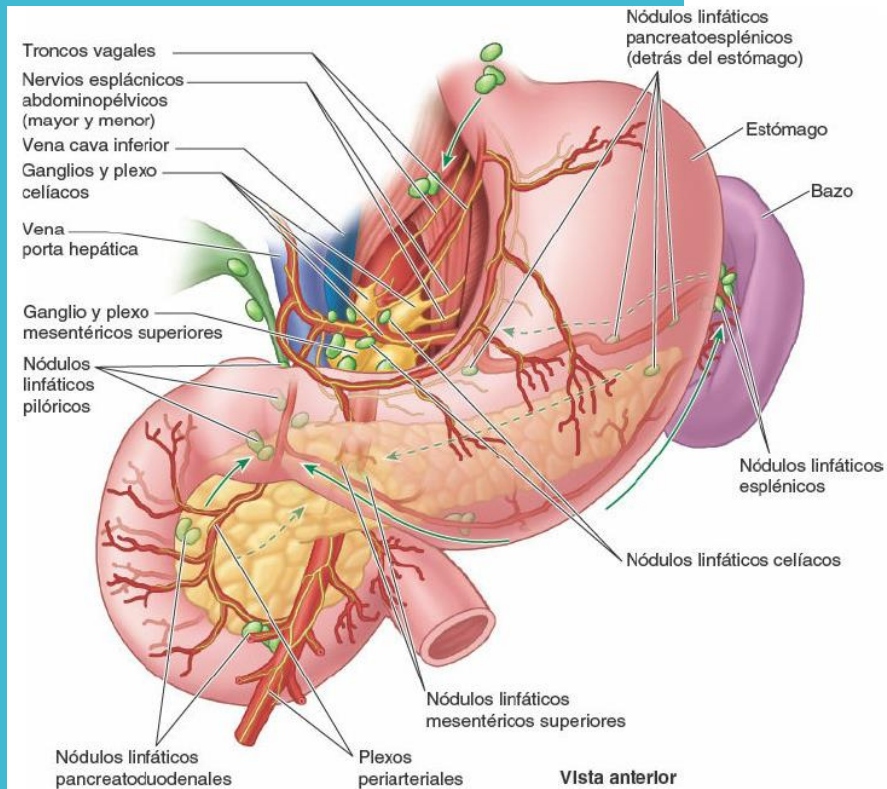




Las arterias del duodeno se originan en el tronco celíaco y VMS. Del tronco celíaco se origina la arteria gastroduodenal, rama terminal de la hepática común da origen a la arteria pancreaticoduodenal superior a la que llega el duodeno proximal.

La arteria mesentérica superior a través de una rama de la arteria pancreaticoduodenal inferior irriga el duodeno distal.

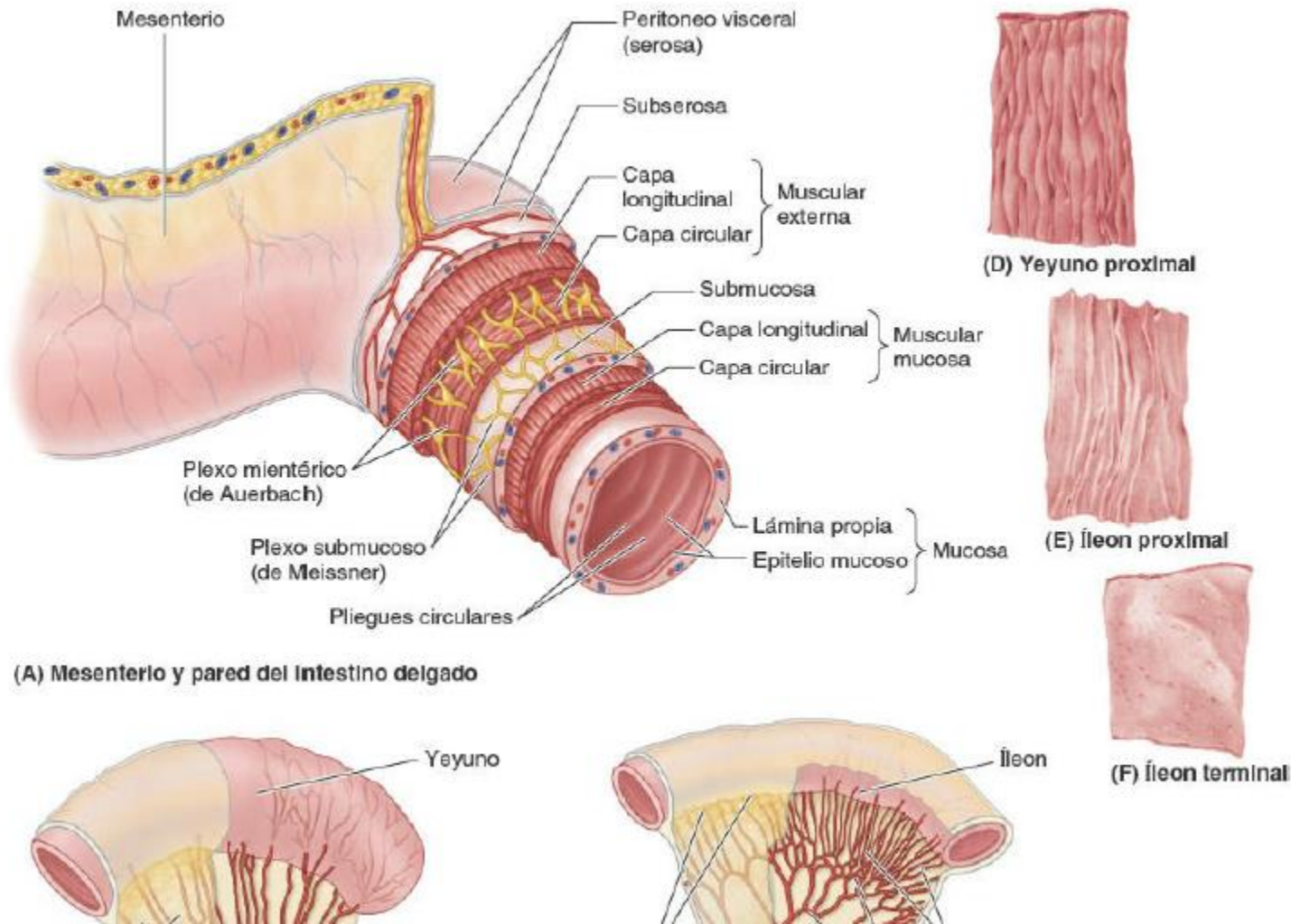
Las venas duodenales. Acompañan a las arterias y drena en la vena porta hepática.



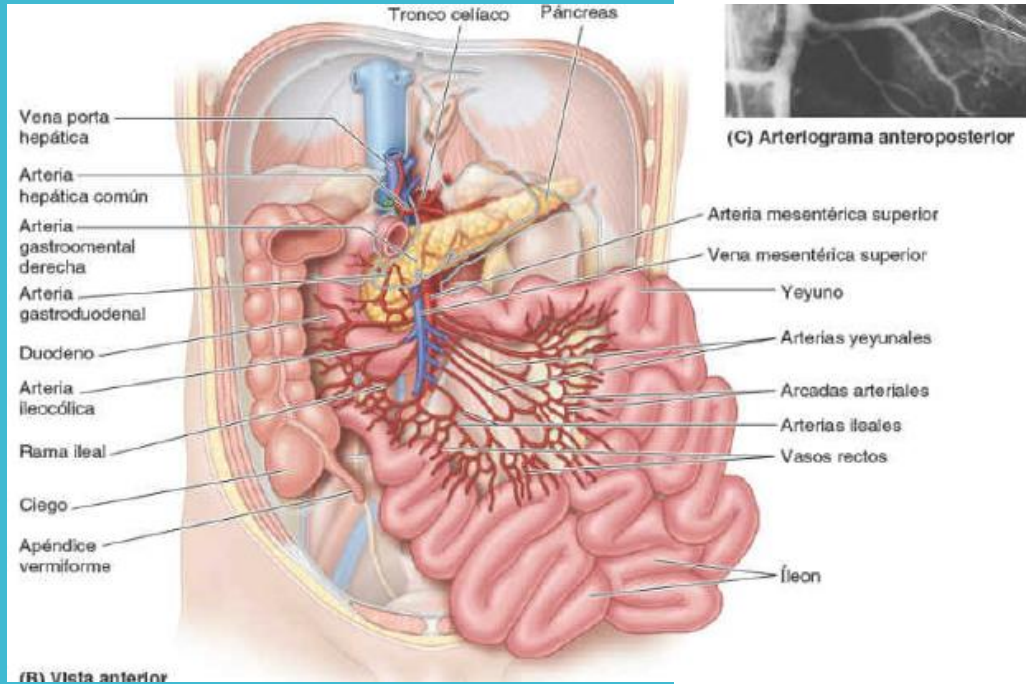
Los vasos linfáticos anteriores del duodeno drenan en los nódulos linfáticos pancreaticoduodenal situados a lo largo de las arterias pancreaticoduodenal superior inferior y en nódulos pilóricos

Los nervios del duodeno proceden del nervio vago y de los nervios espláncnicos mayor y menor a través de los plexo celíaco y mesenterico superior

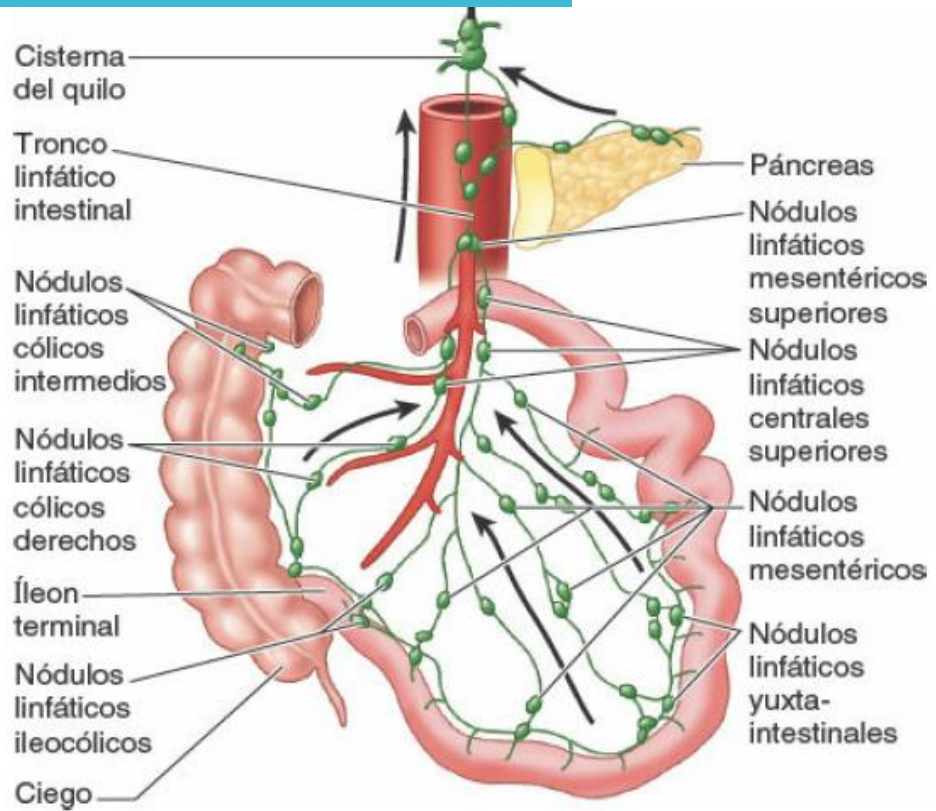
VASOS LINFATICOS Y NERVIOS



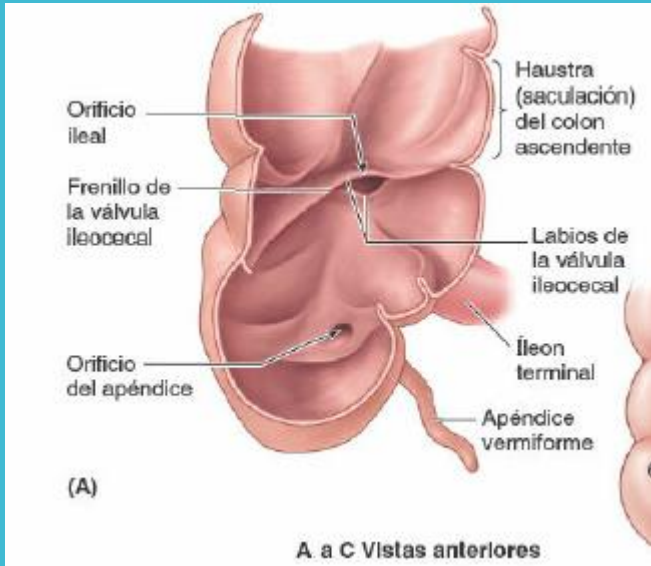
La segunda porción del intestino es el yeyuno, empieza en la flexura duodenoyeyunal, donde el tubo digestivo recupera un curso intraperitoneal. La tercera porción del intestino es el íleon y termina en unión ileocecal.



Las arterias mesentéricas superior y regar yeyuno y el íleon a través de las arterias terminales ileales las arterias se unen para formar arcos. La vena mesentérica superior drena el yeyuno y el íleon se sitúa anterior a la derecha de la arteria mesentérica superior



Los vasos linfáticos que drenan a la porción ileoyeyunal ,se dirigen a los nódulos linfáticos yuxta- intestinales, mesentérico, superiores centrales. Los procedentes de la porción terminal del íleon se dirigen a nódulos linfáticos y ileocólicos



CIEGO :

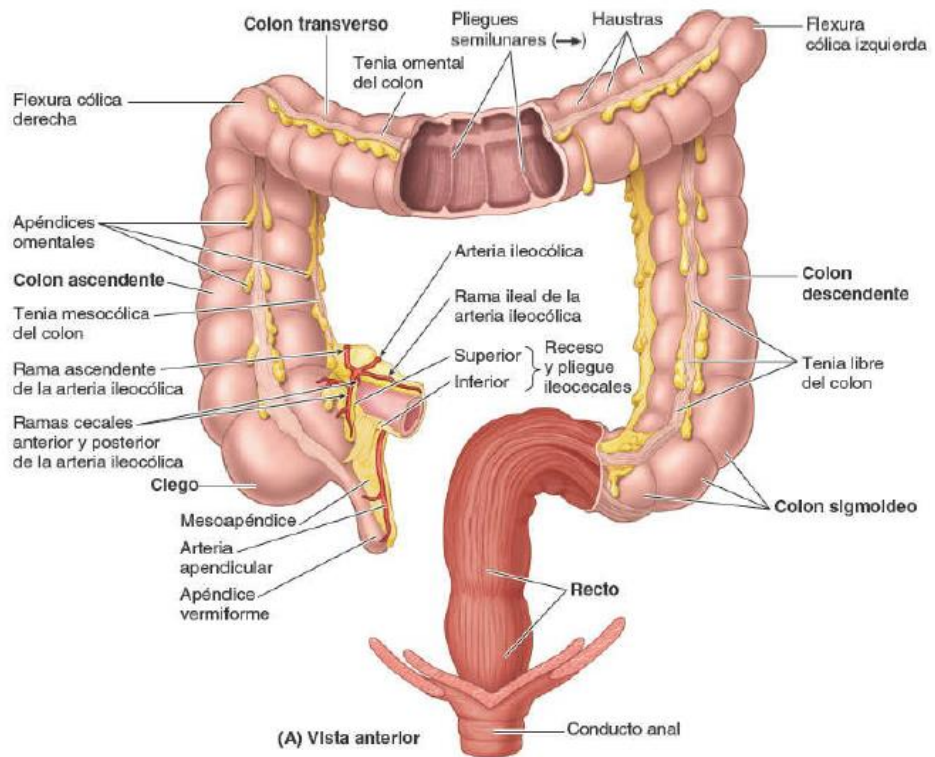
Situado en la fosa ilíaca derecha, presenta 4 caras exteriormente, 3 tenias que se extienden long., interiormente se encuentran 3 fosas principales, contiene a la válvula ileocecal

Apéndice cecal: prolongación del ciego, forma de cilindro mas o menos flexible.

Vasos: ramas de la Arteria ileocecal inferior, Venas: Mesentérica superior.

Los linfáticos del ciego Sigue en el trayecto de vasos sanguíneos a ganglios en repliegue ileocecal.

Nervios: plexo solar.



1.-COLON ASCENDENTE: Es la parte unida al hígado(repliegue peritoneal o ligamento hepatocolico. En relación con cuadrado lumbar,riñon derecho,intestino delgado,etc.

2.-COLON TRANSVERSO: Se encuentra entre angulo y angulo ,adherido a pared posterior por mesocolon fijado por ligamentos frenocolicos d e i,en relación con cara anterior de riñon der,por delante con epiplón mayor,vesicula biliar,abajo asas.

3.-COLÓN DESCENDENTE: Se extiende del ángulo cólico izquierdo a la cresta iliaca este es de menor calibre relaciones son por detrás con el riñón izquierdo y por delante con asa del intestino delgado.

4.-COLON ILEOPÉLVICO :se extiende la terminación del colon descendente a la extremidad superior del recto una de ellas el colon iliaco corresponde a la fosa iliaca interna.

5.-RECTO: Porcion terminal del intestino zona

La parte derecha del intestino grueso recibe ramas de la arteria mesentérica superior. A partir de la mitad del colon transverso, la parte izquierda recibe ramas de la arteria mesentérica inferior, 1) arteria cólica izquierda; 2) arterias sigmoideas; 3) la rama terminal es la arteria rectal superior.

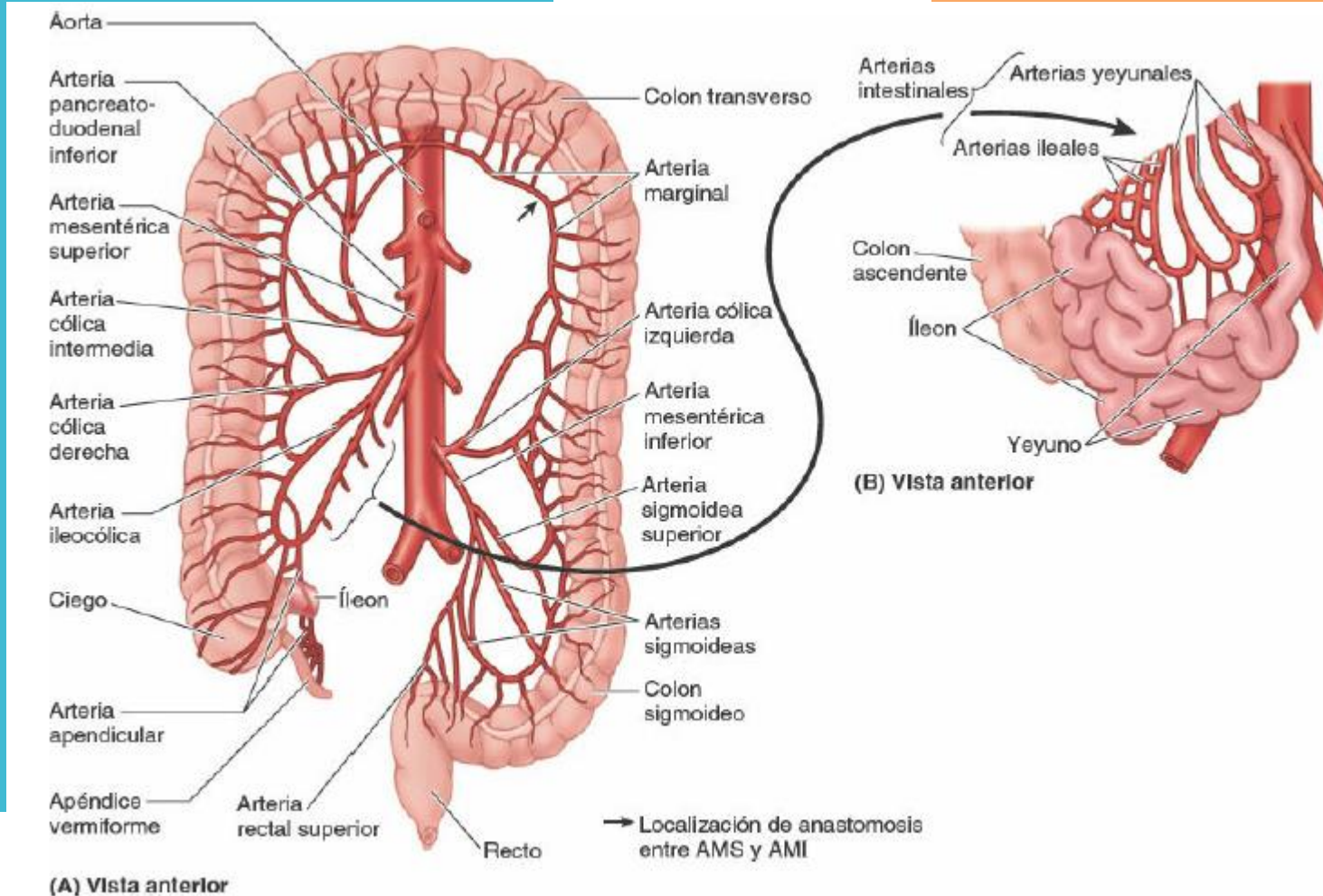
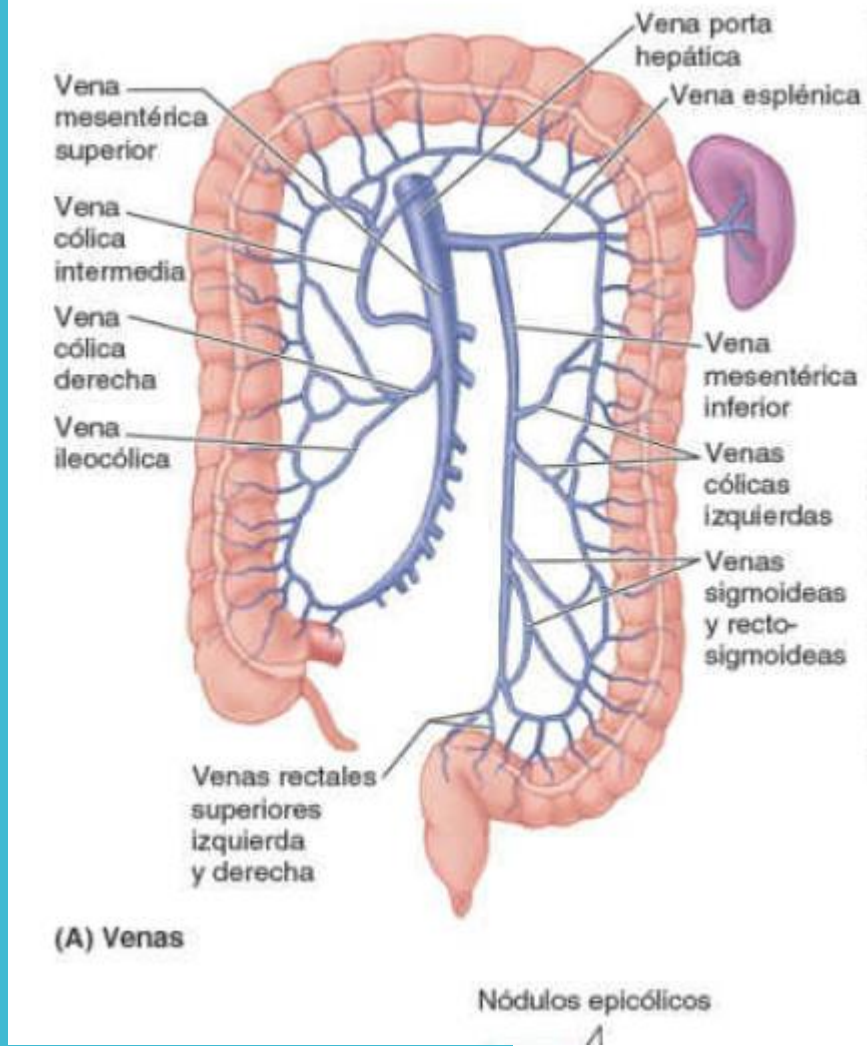
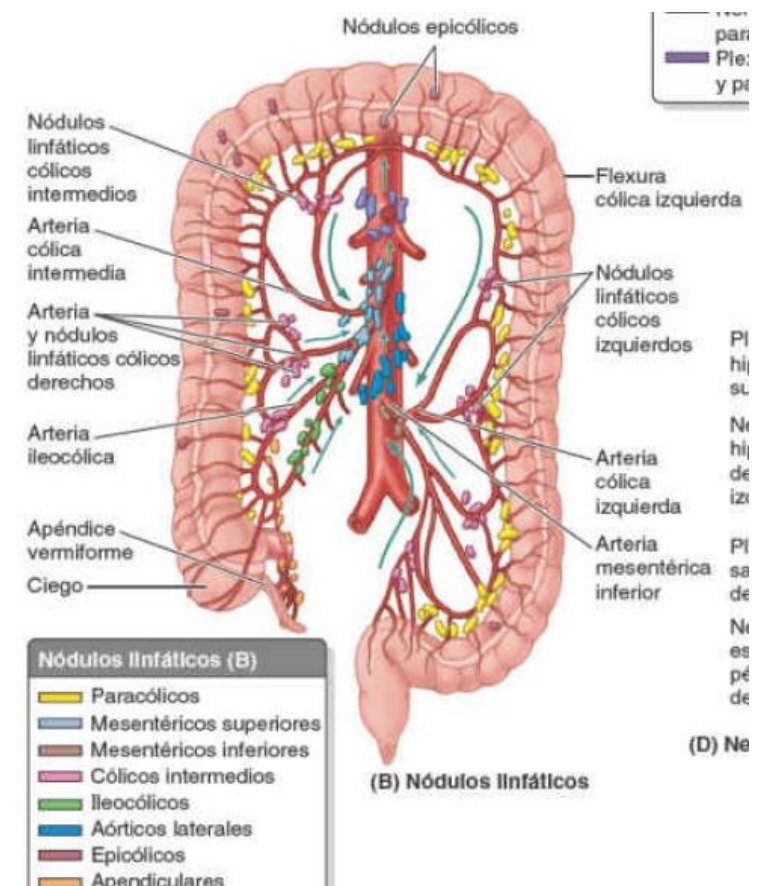
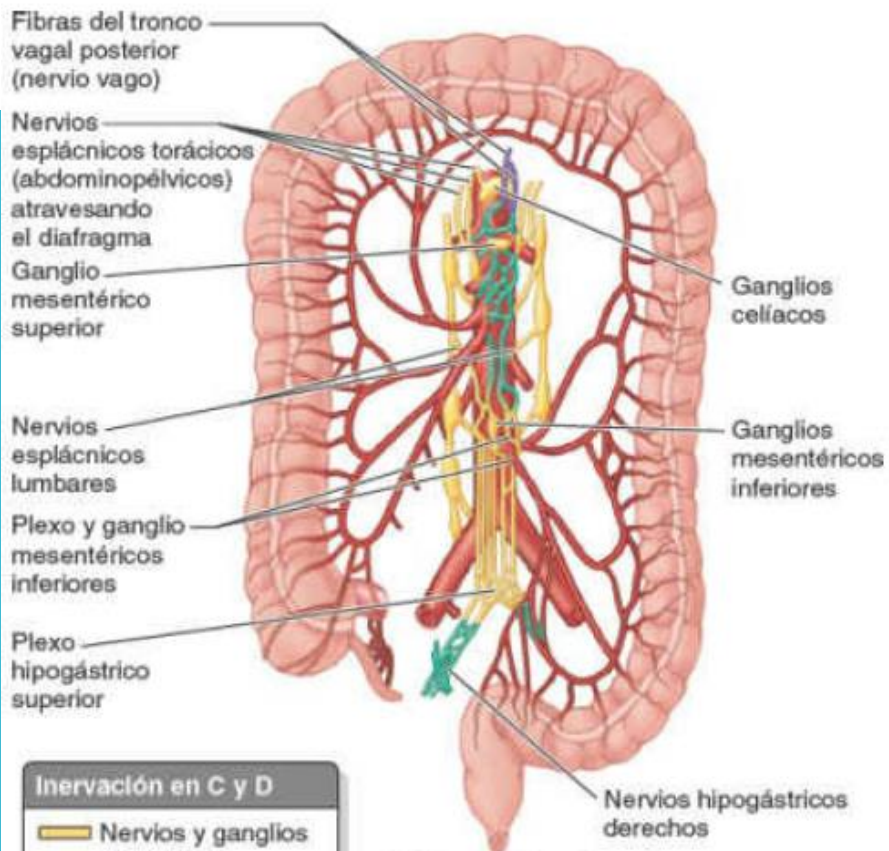


FIGURA 5-54. Vascularización arterial del intestino.



Las venas llevan un curso análogo al de las arterias y van a confluir en la vena mesentérica inferior, que se une a la esplénica y mesentérica superior para formar la vena porta hepática.



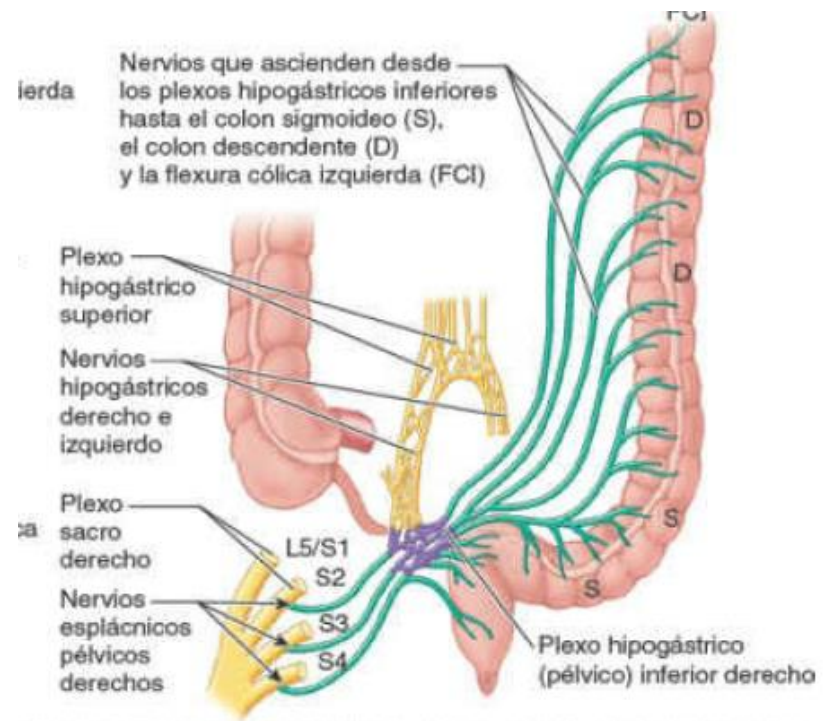


Inervación en C y D	
█	Nervios y ganglios simpáticos
█	Nervios parasimpáticos
█	Plexos (simpáticos y parasimpáticos)

(C) Inervación del colon por el plexo aórtico abdominal

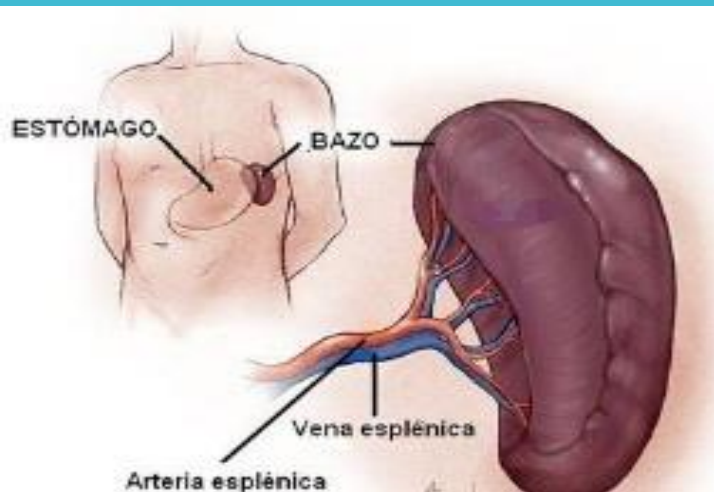
La inervación extrínseca de esta región proviene de dos ramas parasimpáticas distintas. El ciego, el colon ascendente y el transversal son inervados por el vago, mientras que el colon sigmoide, el recto y la ampolla anal son inervados por los nervios pélvicos de la médula sacra.

La inervación simpática procede, en la parte superior del intestino grueso, del ganglio mesentérico superior, y en la región distal e inferior, del ganglio mesentérico inferior. El recto y la ampolla anal reciben inervación simpática del plexo hipogástrico inferior.



D) Nervios parasimpáticos para el colon descendente y sigmoide

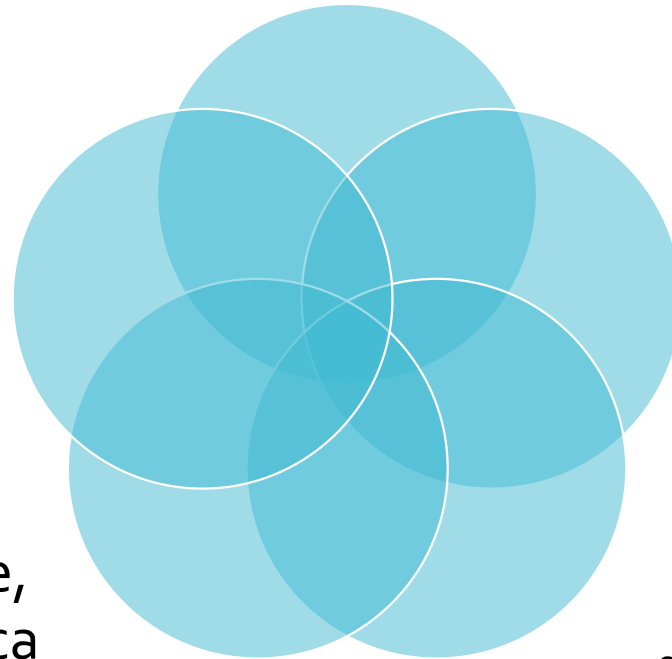
Bazo



- Órgano ovoide y pulposo, habitualmente de tono morado, que tiene aproximadamente la forma y el tamaño de un puño cerrado.
- Se sitúa en la región superolateral del CSI, o hipocondrio del abdomen.
- Es un lugar de proliferación de linfocitos (células blancas de la sangre) y de vigilancia y respuesta inmunitarias.
- Para llevar a cabo estas funciones, el bazo es una masa blanda y vascular (sinusoidal) con una cápsula fibroelástica bastante delicada

Las relaciones del bazo son

Medialmente,
el riñón
izquierdo.



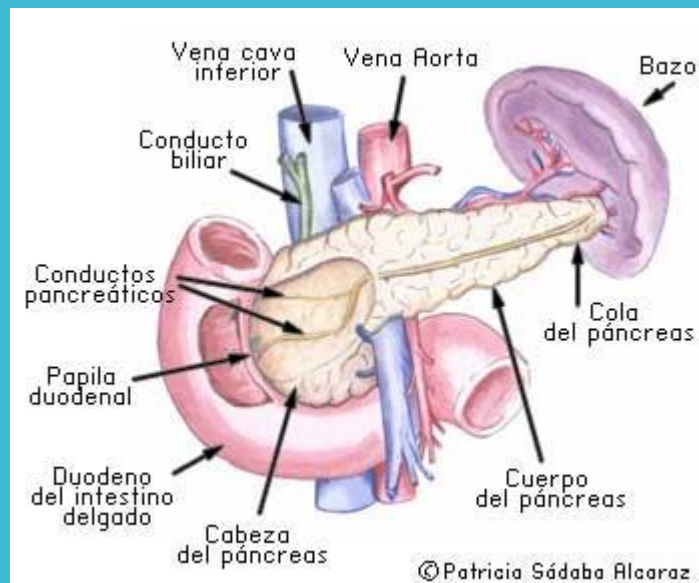
Anteriormente
el estómago.

Inferiormente,
la flexura cólica
izquierda.

Posteriormente, la
parte izquierda del
diafragma, que le
separa de la pleura, el
pulmón y las costillas
9° a 11°

Páncreas

- Es una glándula digestiva accesoria alargada que se sitúa retroperitonealmente, cubriendo y cruzando de forma transversal los cuerpos de las vértebras L1 y L2.
- Se halla posterior al estómago, entre el duodeno a la derecha y el bazo a la izquierda.

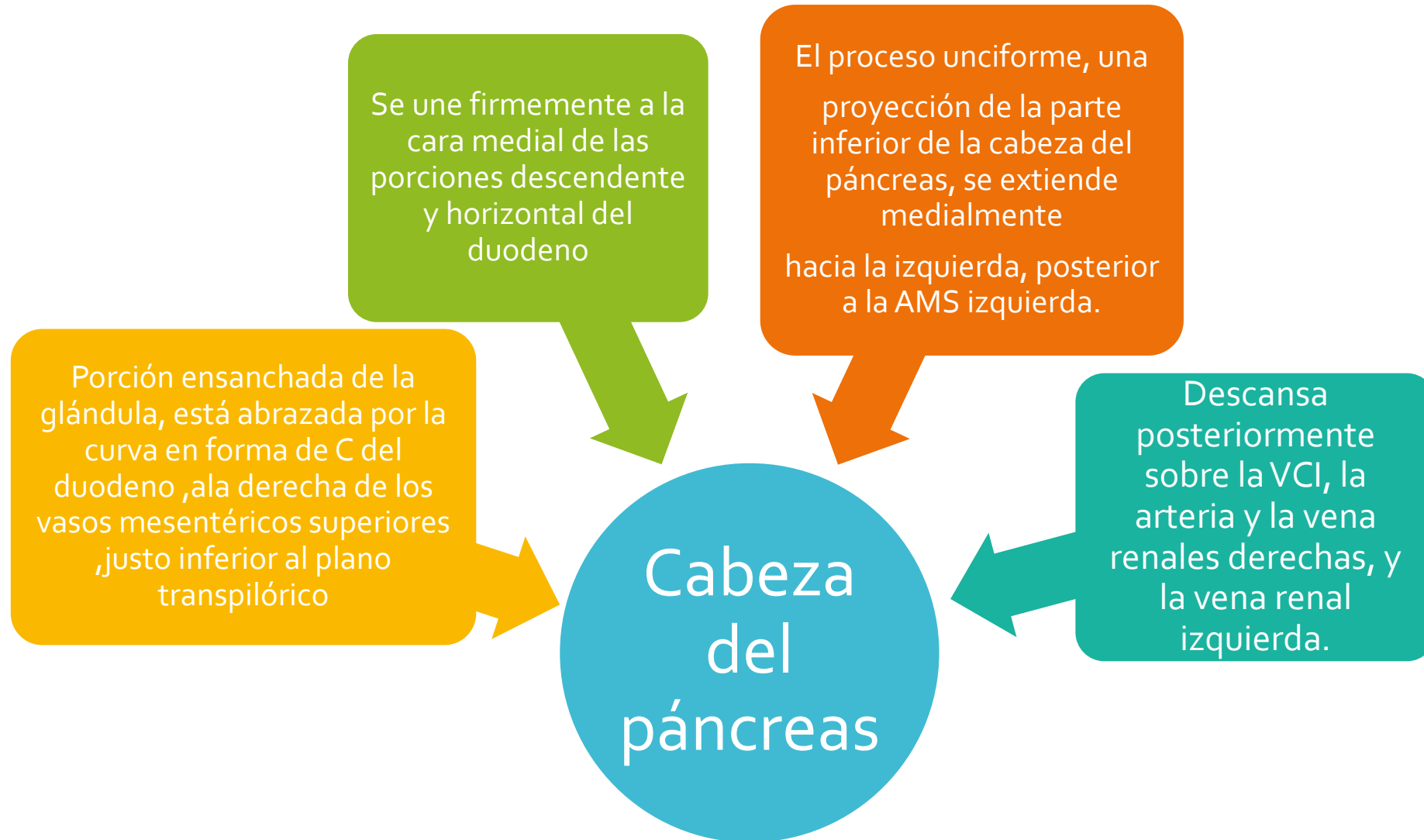


El páncreas produce

Una secreción exocrina (*jugo pancreático* de las células acinares) que excreta en el duodeno a través de los conductos pancreáticos principal y accesorio.

Secreciones endocrinas (*glucagón e insulina* de los *islotos pancreáticos* [de Langerhans]) que pasan a la sangre

El páncreas se divide en cuatro porciones: cabeza, cuello, cuerpo y cola.



Cuello del páncreas

- Es corto (1,5-2 cm) y oculta los vasos mesentéricos superiores, que forman un surco en su cara posterior
- La cara anterior del cuello, cubierta por peritoneo, es adyacente al píloro del estómago.

Cuerpo del páncreas

- Continúa desde el cuello y se sitúa a la izquierda de la AMS y la VMS, pasando sobre la aorta y la vértebra L2
- La cara anterior está cubierta por peritoneo y se sitúa en el suelo de la bolsa omental, formando parte del lecho del estómago
- La cara posterior del cuerpo carece de peritoneo y se encuentra en contacto con la aorta, la AMS, la glándula suprarrenal izquierda, el riñón izquierdo y los vasos renales

Cola del páncreas

- Se sitúa anterior al riñón izquierdo, donde se relaciona estrechamente con el hilio del bazo y la flexura cólica izquierda.
- Es relativamente móvil y pasa entre las hojas del ligamento esplenorrenal junto con los vasos esplénicos

El **conducto pancreático principal** empieza en la cola del páncreas y discurre a lo largo del parénquima de la glándula hasta la cabeza, donde gira inferiormente y se relaciona estrechamente con el conducto biliar (conducto colédoco)

Los conductos pancreático y biliar (colédoco) suelen unirse para formar la **ampolla hepatopancreática** (de Vater), corta y dilatada.

El **esfínter del conducto pancreático** (alrededor de la porción terminal del conducto pancreático), el **esfínter del conducto biliar** (alrededor de la terminación de este) y el **esfínter de la ampolla** (esfínter hepatopancreático o de Oddi; alrededor de la **ampolla hepatopancreática**)

El **conducto pancreático accesorio** desemboca en el duodeno, en el vértice de la papila duodenal menor

Arterias del páncreas

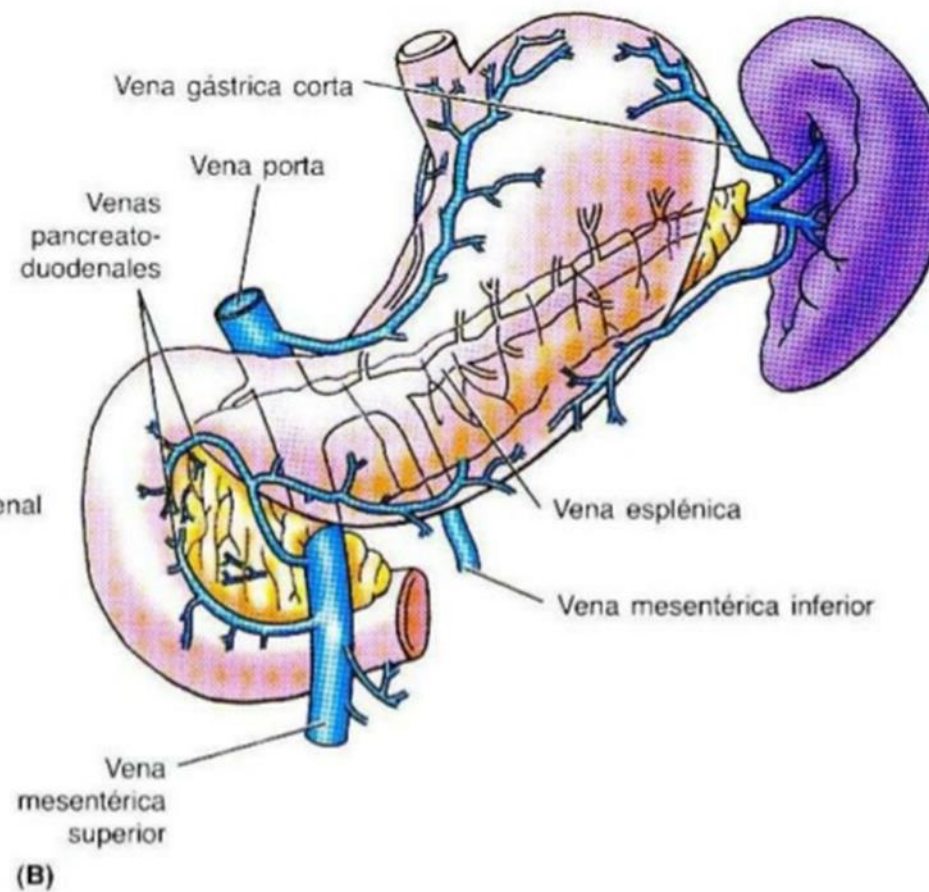
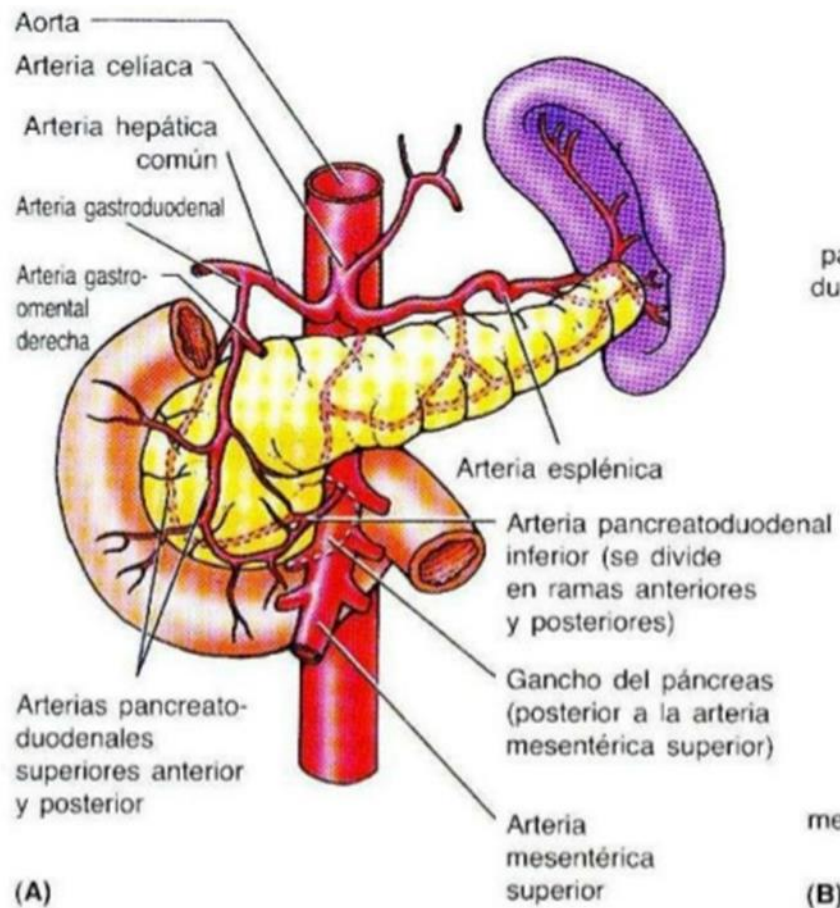
- Las arterias pancreatoduodenales superiores anterior y posterior, ramas de la arteria gastroduodenal, y las arterias pancreatoduodenales inferiores anterior y posterior, ramas de la AMS, forman arcadas localizadas anterior y posteriormente que irrigan la cabeza del páncreas.

Drenaje venoso del páncreas

- Tiene lugar a través de las venas pancreáticas correspondientes, tributarias de las ramas esplénica y mesentérica superior de la vena porta hepática; la mayoría de ellas desemboca en la vena esplénica.

Nervios del páncreas

- Proceden de los nervios vagos y esplácnicos abdominopélvicos que pasan a través del diafragma
- Las fibras nerviosas parasimpáticas y simpáticas pasan a lo largo de las arterias del plexo celíaco y el plexo mesentérico superior y llegan al páncreas.

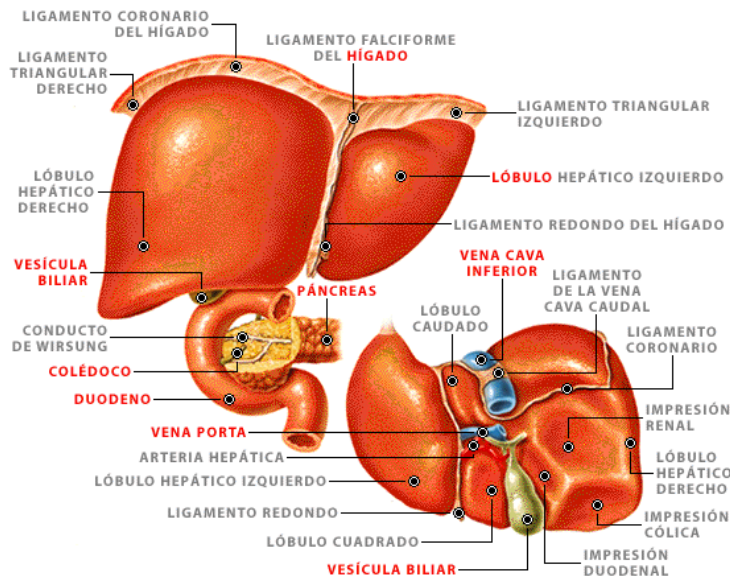


Hígado

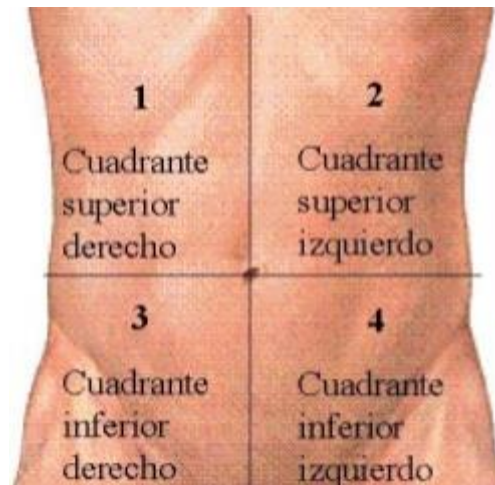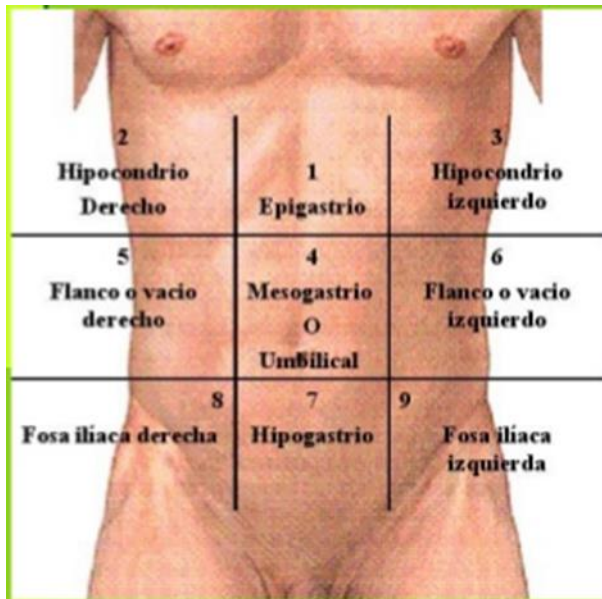
Mayor órgano del cuerpo después de la piel y la mayor glándula del organismo, pesa unos 1 500 g

Con excepción de los lípidos, todas las sustancias absorbidas en el tubo digestivo se dirigen primero al hígado a través del sistema de la vena porta hepática.

El hígado almacena glucógeno y secreta la bilis, un líquido amarillo amarronado o verde que colabora en la emulsión de las grasas.



El hígado se localiza principalmente en el cuadrante superior derecho del abdomen, donde es protegido por la caja torácica y el diafragma



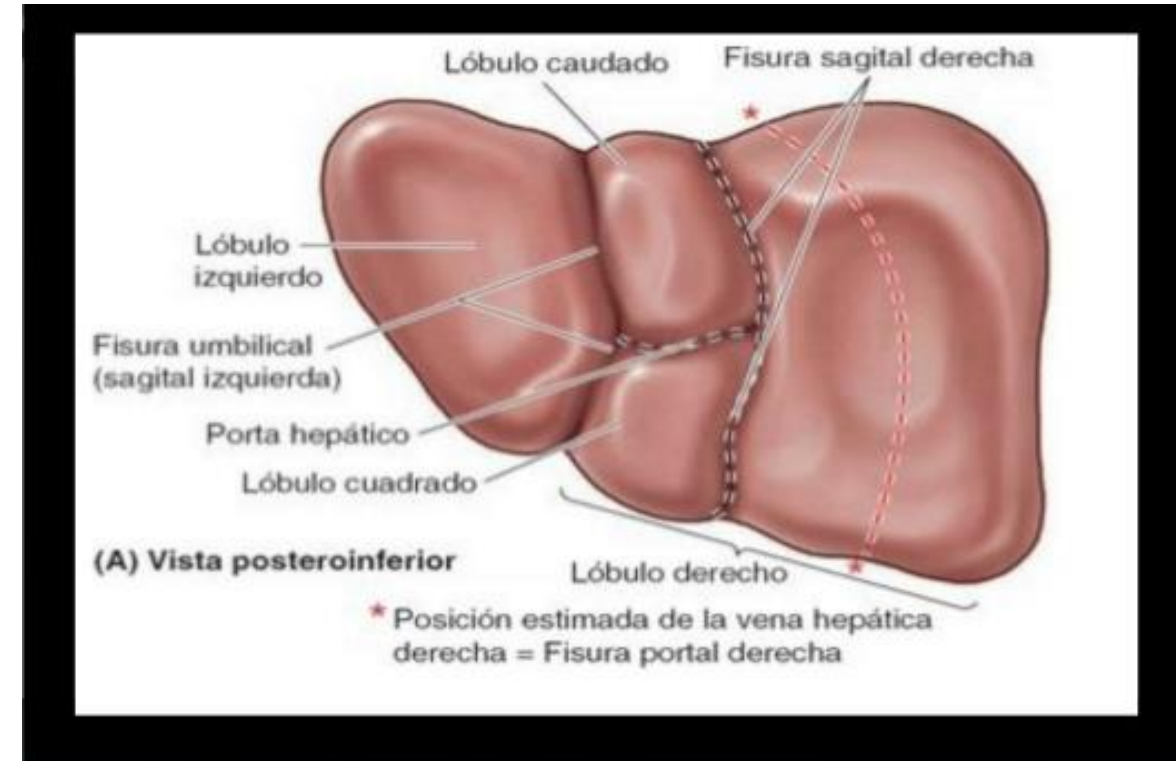
El hígado normal se sitúa por debajo de las costillas 7.^a a 11.^a del lado derecho y atraviesa la línea media hacia el pezón izquierdo. Ocupa la mayor parte del hipocondrio derecho y el epigastrio superior, y se extiende hasta el hipocondrio izquierdo

Caras del hígado

Cara diafragmática del hígado es lisa y con forma de cúpula en la parte donde se relaciona con la concavidad de la cara inferior del diafragma, que lo separa la pleura, los pulmones, el pericardio y el corazón

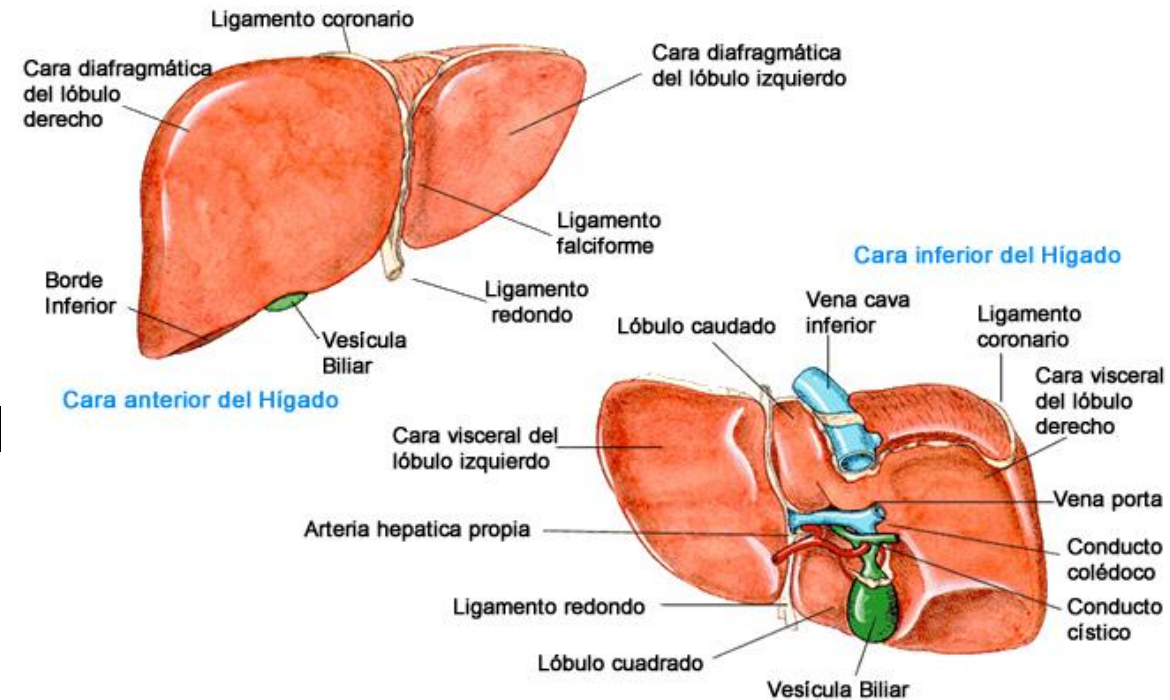
La cara visceral del hígado se halla cubierta por peritoneo, a excepción de la fosa de la vesícula biliar y el porta hepático, presenta numerosas fisuras e impresiones por el contacto con otros órganos. Dos fisuras orientadas sagitalmente, unidas centralmente por el porta hepático transversal, forman la letra H sobre la cara visceral(

- La **fisura umbilical (sagital izquierda)** es el surco continuo formado anteriormente por la **fisura del ligamento redondo** y posteriormente por la **fisura del ligamento venoso**.
- La **fisura umbilical (sagital izquierda)** es el surco continuo formado anteriormente por la fisura del ligamento redondo y posteriormente por la fisura del ligamento venoso.
- El **ligamento venoso** es el vestigio fibroso del conducto venoso fetal, que desviaba la sangre desde la vena umbilical hacia la VCI, «cortocircuitando» el hígado.



Lóbulos anatómicos del hígado

- El plano definido por la inserción del ligamento falciforme y la fisura sagital izquierda (umbilical), situado casi en la línea media, separa el **gran lóbulo derecho** del **lóbulo izquierdo**, mucho más pequeño.
- En la cara visceral inclinada, las fisuras portal principal y umbilical discurren a cada lado de dos lóbulos accesorios (que forman parte del lóbulo derecho anatómico) separados por el porta hepático: **el lóbulo cuadrado (anterior e inferior)** y **el lóbulo caudado (posterior y superior)**.



Subdivisiones funcionales del hígado

Existen dos hígados (porciones o lóbulos portales) derecho e izquierdo.

Cada porción hepática tiene sus propias ramas primarias de la arteria hepática propia y de la vena porta hepática y su propio drenaje biliar

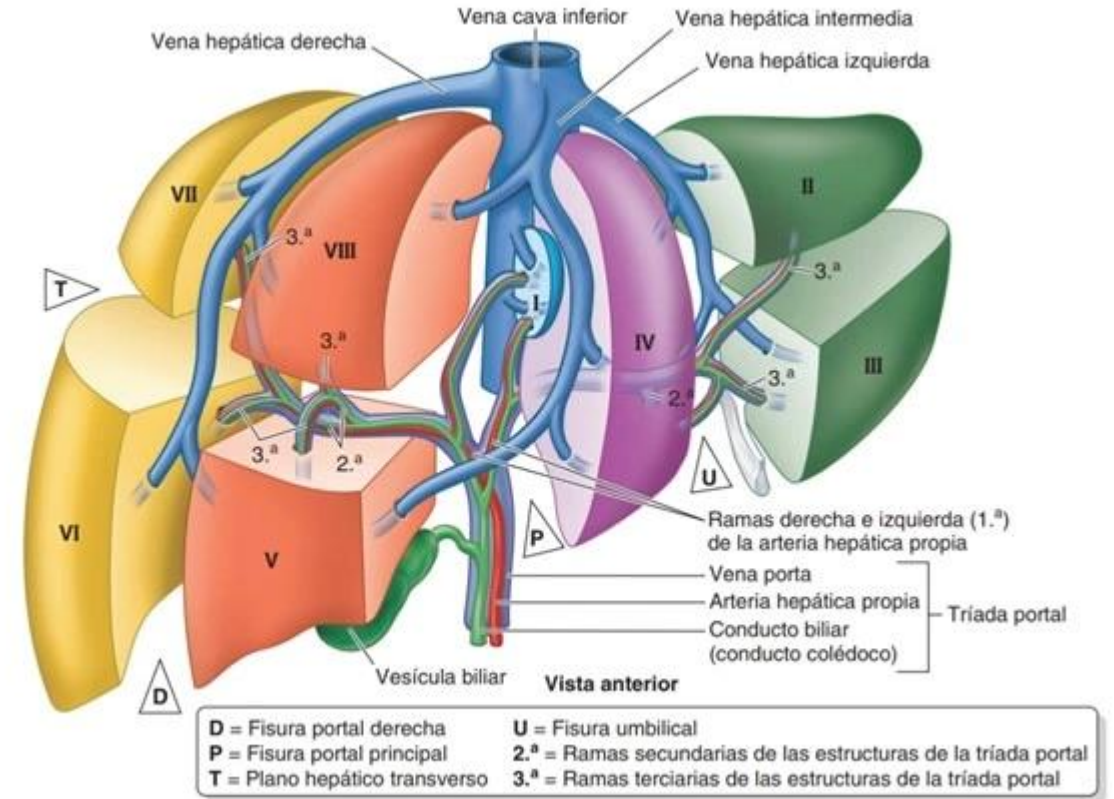
- El lóbulo caudado podría considerarse una tercera porción

El hígado puede subdividirse en cuatro divisiones, y estas en ocho segmentos hepáticos resecables quirúrgicamente, cada uno de ellos irrigado de forma independiente por una rama secundaria o terciaria, respectivamente, de la tríada portal

Segmentos hepáticos (quirúrgicos) del hígado.

En total, existen ocho segmentos hepáticos, numerados del I al VIII. El lóbulo derecho quirúrgico está formado por los segmentos V, VI, VII, VIII y la parte derecha del segmento I (también conocido como segmento IX). El lóbulo izquierdo quirúrgico está formado por los segmentos II, III, IV y la parte izquierda del segmento I. El segmento IV se divide en segmento IVb o lóbulo cuadrado y segmento IVa o parte posterior del segmento IV. Según los segmentos que se incluyan, se diferencian cuatro tipos de sectores:

- El sector lateral derecho está constituido por los segmentos VI y VII.
- El sector medial derecho está constituido por los segmentos V y VIII.
- El sector lateral izquierdo está formado por los segmentos II y III.
- El sector medial izquierdo está formado por los segmentos IV y I.



Vasos sanguíneos del hígado

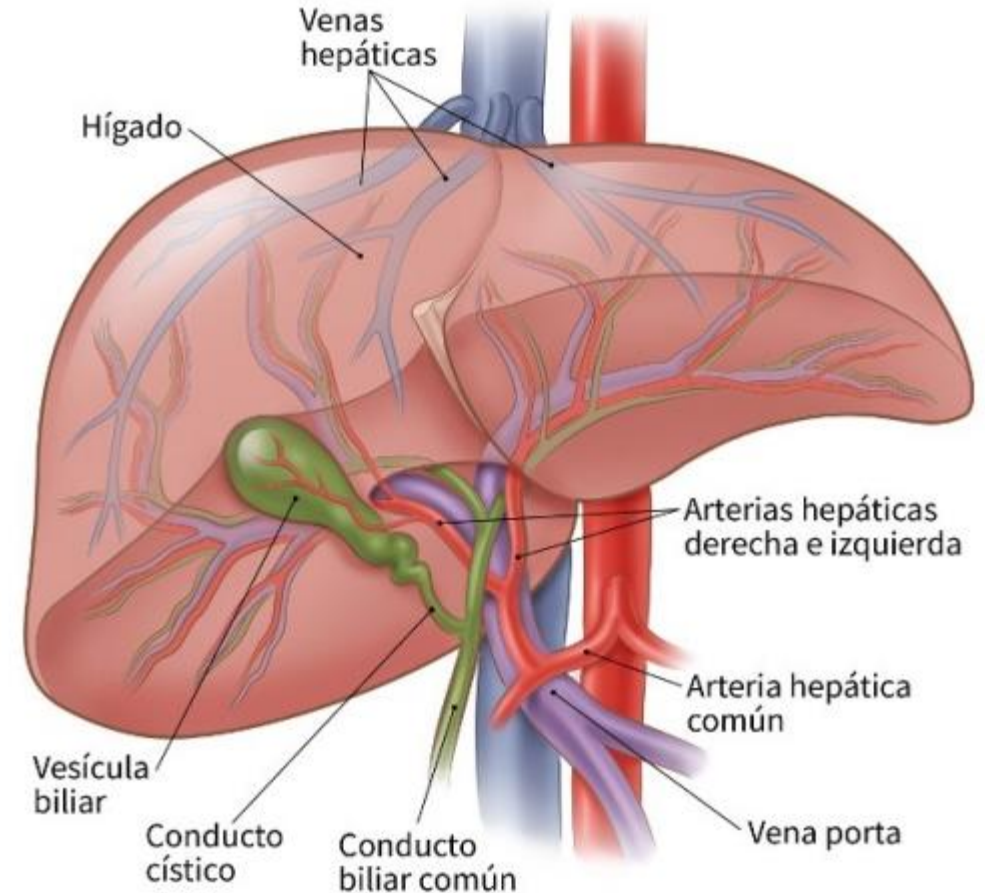
Recibe sangre (vasos aferentes) de dos fuentes: una fuente venosa, dominante, y otra menor, arterial.

Por la vena porta hepática circula el 75 % a 80 % de la sangre que llega al hígado.

- La sangre arterial de la arteria hepática propia, que supone sólo el 20 % a 25 % de la sangre que recibe el hígado, se distribuye inicialmente por las estructuras extra parenquimatosas, en particular por los conductos biliares intrahepáticos.

Entre los segmentos se encuentran las venas hepáticas derecha, intermedia e izquierda, cuya función y distribución son intersegmentarias, y que drenan partes de los segmentos adyacentes.

El tronco celíaco, a través de la arteria hepática común, da como rama terminal a la arteria gastroduodenal y su rama la arteria pancreático duodenal superior para irrigar al duodeno proximal



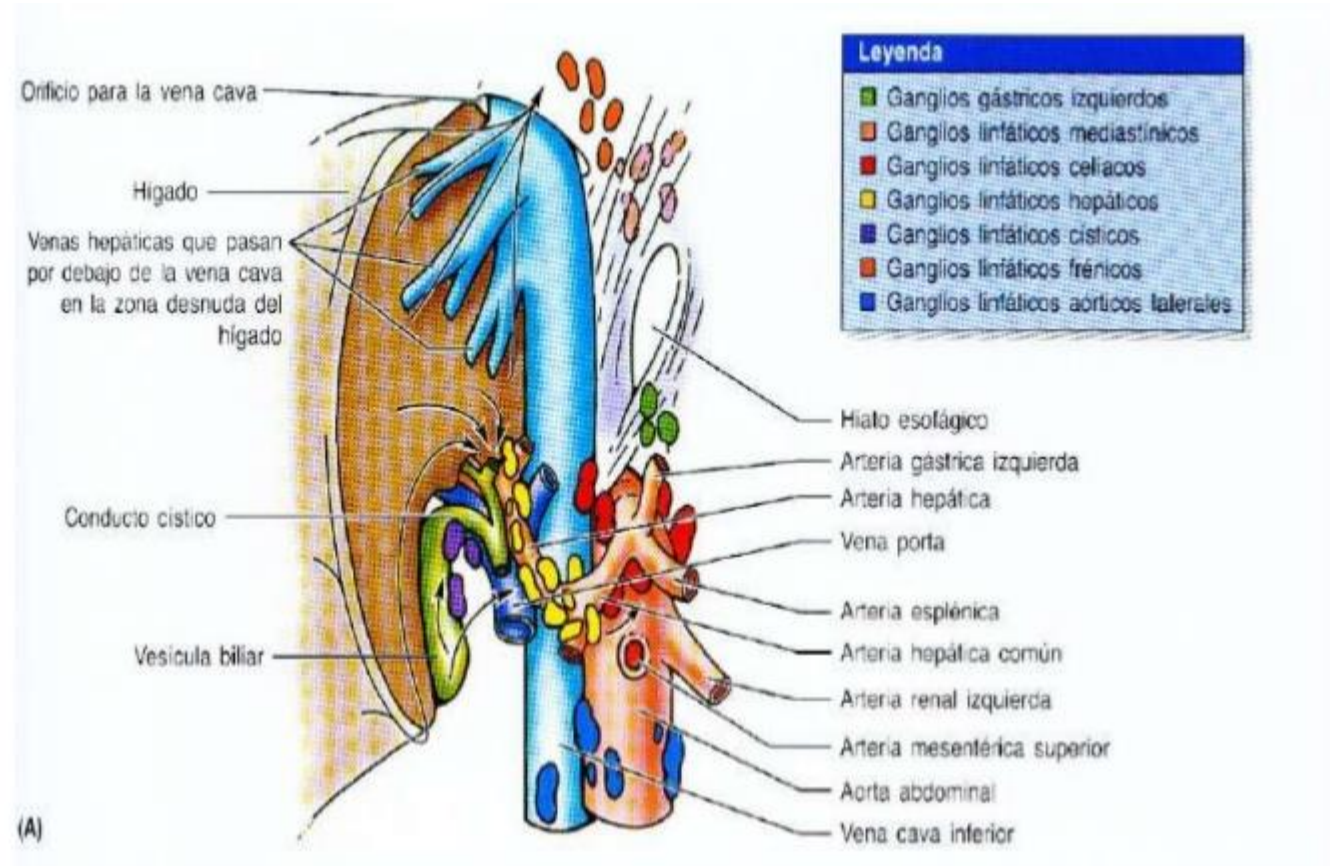
Drenaje linfático e inervación del hígado

El hígado es un importante órgano productor de linfa

Vasos linfáticos profundos en el tejido conectivo, que acompañan las ramificaciones de la tríada portal y de las venas Hepáticas.

Los vasos linfáticos del hígado aparecen como vasos linfáticos superficiales en la cápsula fibrosa del hígado subperitoneal (cápsula de Glisson), que forma su superficie externa

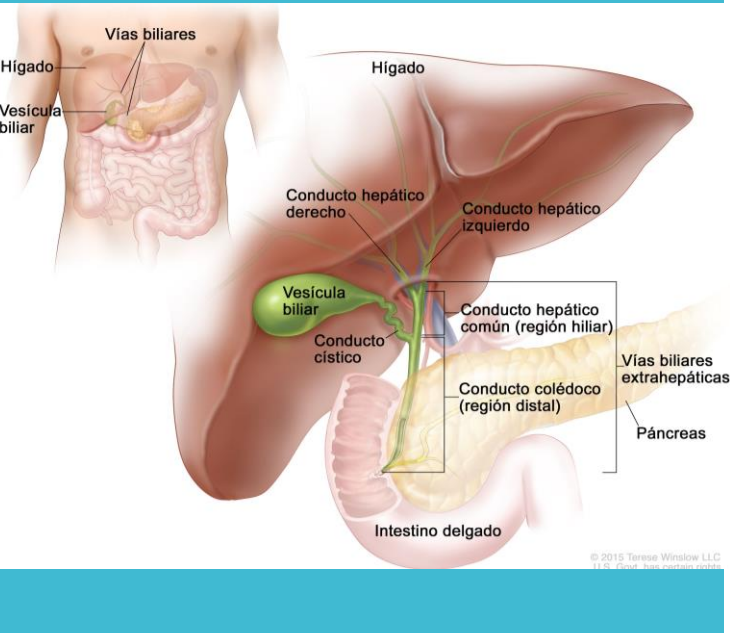
La mayor parte de la linfa se forma en los espacios perisinusoidales (de Disse) y drena en los linfáticos profundos de las tríadas portales intralobulillares vecinas.



Entre ¼ parte y el 50% de linfa que recibe el conducto torácico procede del hígado.

Conducto biliar (colédoco)

- Se forma en el borde libre del omento menor por la unión del conducto cístico y el conducto hepático común.
- La longitud es de 5cm y 15cm
- El conducto biliar desciende posterior a la porción superior del duodeno y se sitúa en un surco en la cara posterior de la cabeza del páncreas.
- El músculo circular que rodea el extremo distal del conducto biliar se engruesa para formar el **esfínter del conducto biliar**

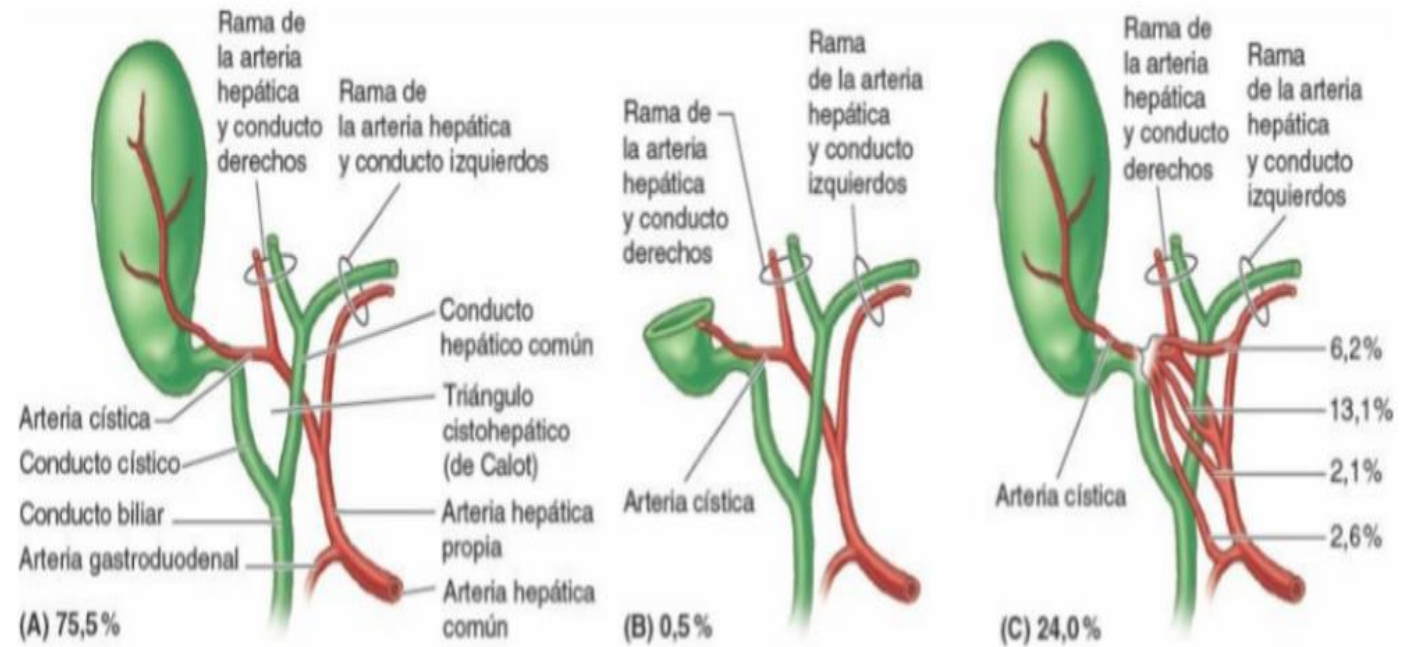


Arterias del conducto biliar

La arteria cística, que irriga la porción proximal del conducto.

arteria pancreatoduodenal superior posterior y la arteria gastroduodenal, que irrigan la porción retroduodenal del conducto.

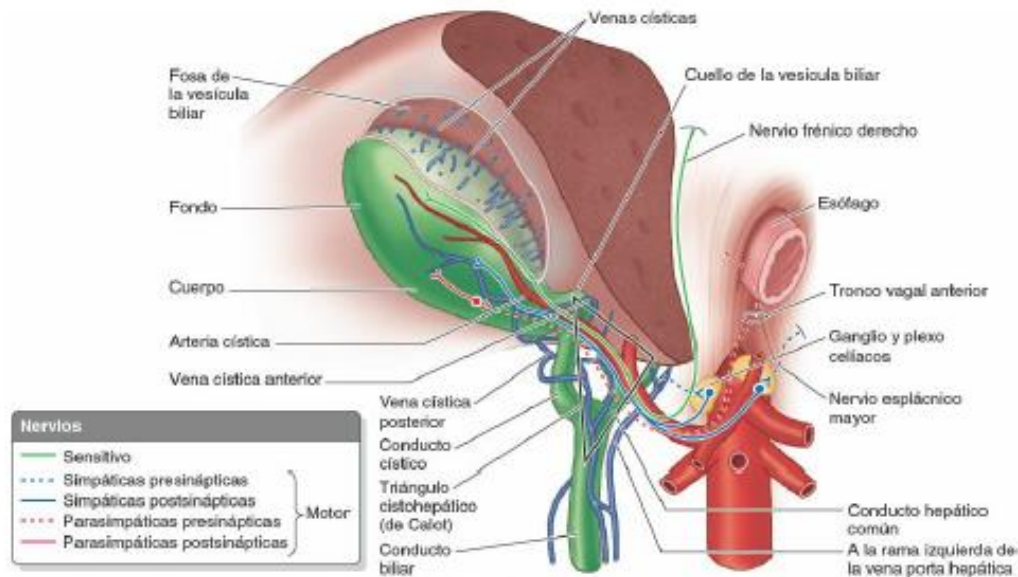
La rama derecha de la arteria hepática propia, que perfunde la parte media del conducto.



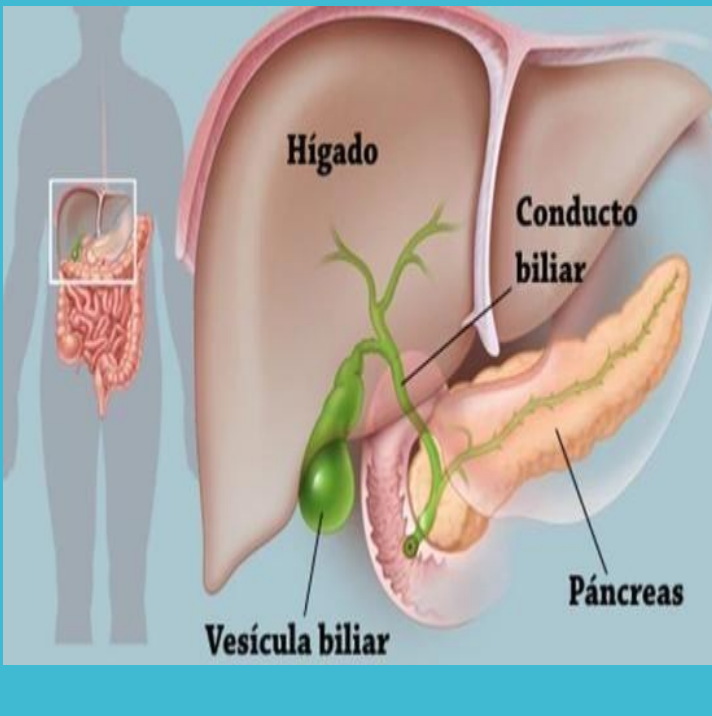
Drenaje venoso y linfático del conducto biliar

La **vena pancreatoduodenal superior posterior** drena la porción distal del conducto biliar y drena en la vena porta hepática o en una de sus tributarias.

Los vasos linfáticos del conducto biliar pasan hacia los nódulos linfáticos císticos, cerca del cuello de la vesícula biliar, el nodo del foramen omental y los nódulos linfáticos hepáticos. Los vasos linfáticos eferentes del conducto biliar pasan hacia los nódulos linfáticos celíacos.



Vesícula biliar



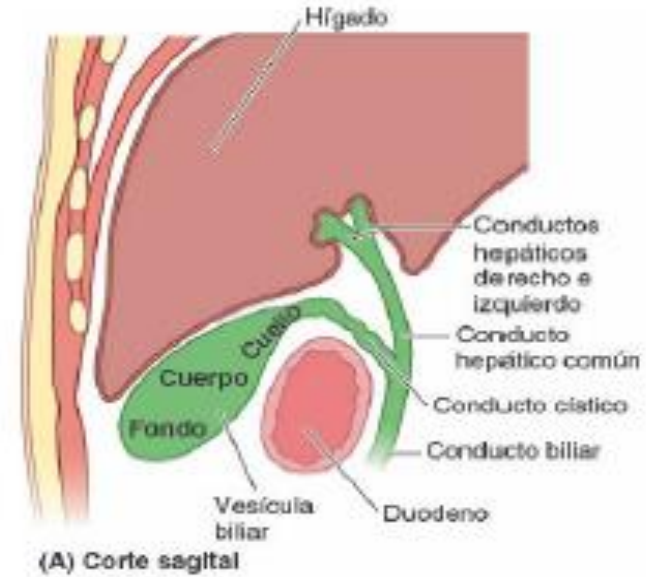
- Se encuentra en la fosa de la vesícula biliar en la cara visceral del hígado
- 7-10 cm de longitud
- La vesícula biliar, puede contener hasta 50 ml de bilis.
- La cara hepática de la vesícula biliar se une al hígado mediante tejido conectivo de la cápsula fibrosa del hígado.

El fondo, el extremo ancho y romo, que normalmente se proyecta desde el borde inferior del hígado en el extremo del 9º cartílago costal en la LMC

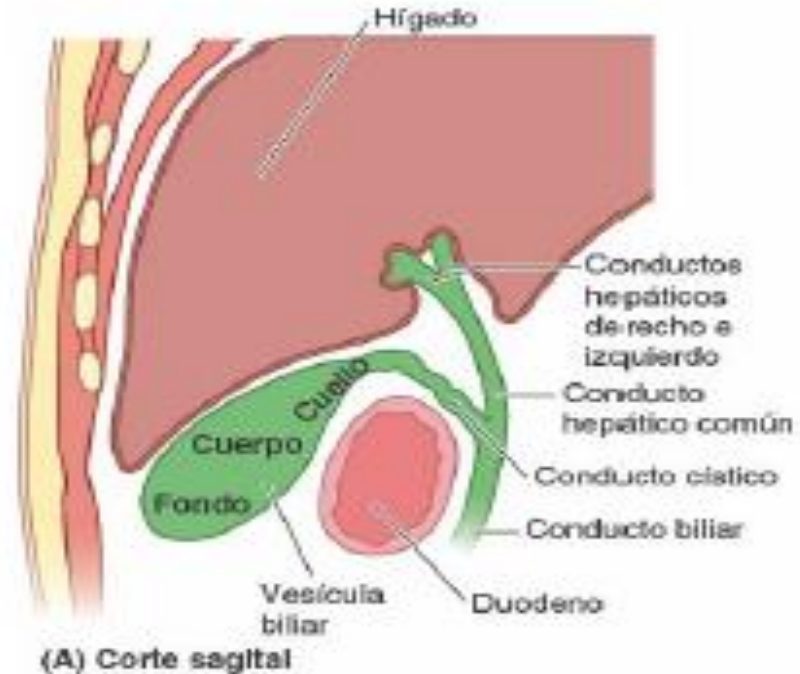
Vesícula(tres porciones)

El cuerpo, la porción principal, que está en contacto con la cara visceral de hígado ,el colon transverso y la porción superior del duodeno

El cuello, que es el extremo estrecho y ahusado, opuesto al fondo, que se dirige hacia el porta hepático, tiene forma de S y se une al conducto cístico

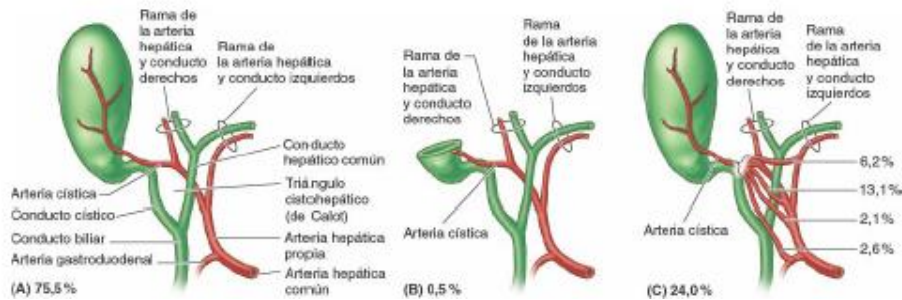


Conducto cístico (de unos 3-4 cm de longitud) conecta el cuello de la vesícula biliar con el conducto hepático común, pasa entre las hojas del omento menor, generalmente paralelo al conducto hepático común, al que se une para formar el conducto biliar.



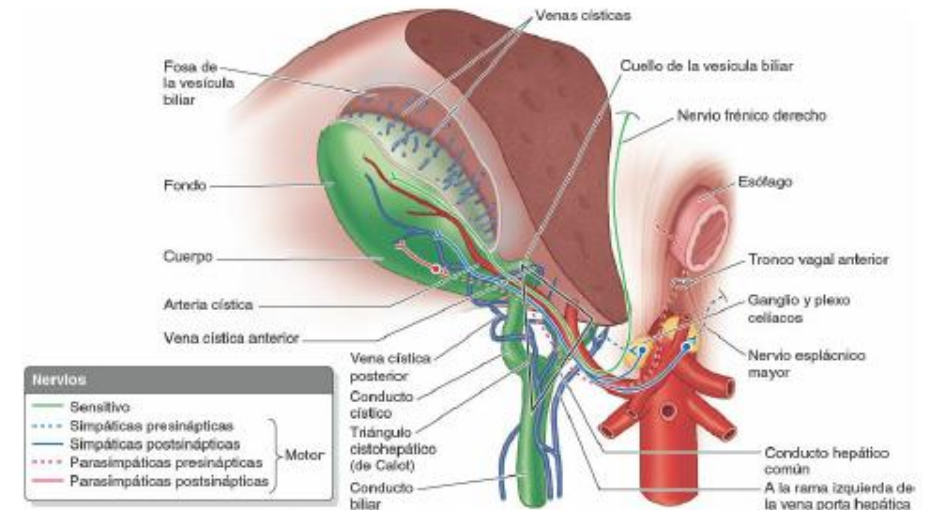
La mucosa del cuello forma una espiral y crea un pliegue, el **pliegue espiral (válvula espiral)** mantiene abierto el conducto cístico, de modo que la bilis puede desviarse al interior de la vesícula biliar cuando el extremo distal del conducto biliar está cerrado por el **esfínter del conducto biliar**, puede pasar hacia el duodeno cuando se contrae la vesícula biliar.

La irrigación arterial de la vesícula biliar y el conducto cístico procede de la **arteria cística** se origina en la rama derecha de la arteria hepática propia, en el triángulo entre el conducto hepático común, el conducto cístico y la cara visceral del hígado, el **triángulo (o trígono) cistohepático (de Calot)**



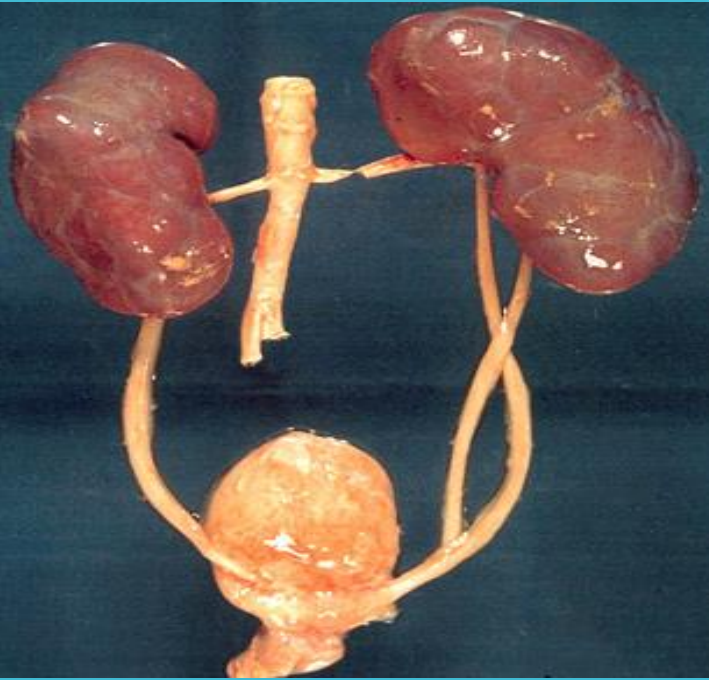
El drenaje linfático de la **vesícula biliar** se realiza a los **nódulos linfáticos hepáticos**

El drenaje venoso del conducto cístico y el cuello de la vesícula biliar fluye por **las venas císticas**.



Los nervios para la vesícula biliar y el conducto cístico pasan junto con la arteria cística desde el **plexo nervioso celíaco** (fibras simpáticas y aferentes viscerales (dolor) y el nervio vago (parasimpático). El nervio frénico derecho (fibras aferentes somáticas).

Riñones



Eliminan de la sangre el exceso de agua, sales y desechos del metabolismo de las proteínas, y devuelven al torrente sanguíneo los nutrientes y las sustancias químicas necesarias.

Se sitúan retroperitonealmente en la pared posterior del abdomen, uno a cada lado de la columna vertebral al nivel de las vértebras T12-L3

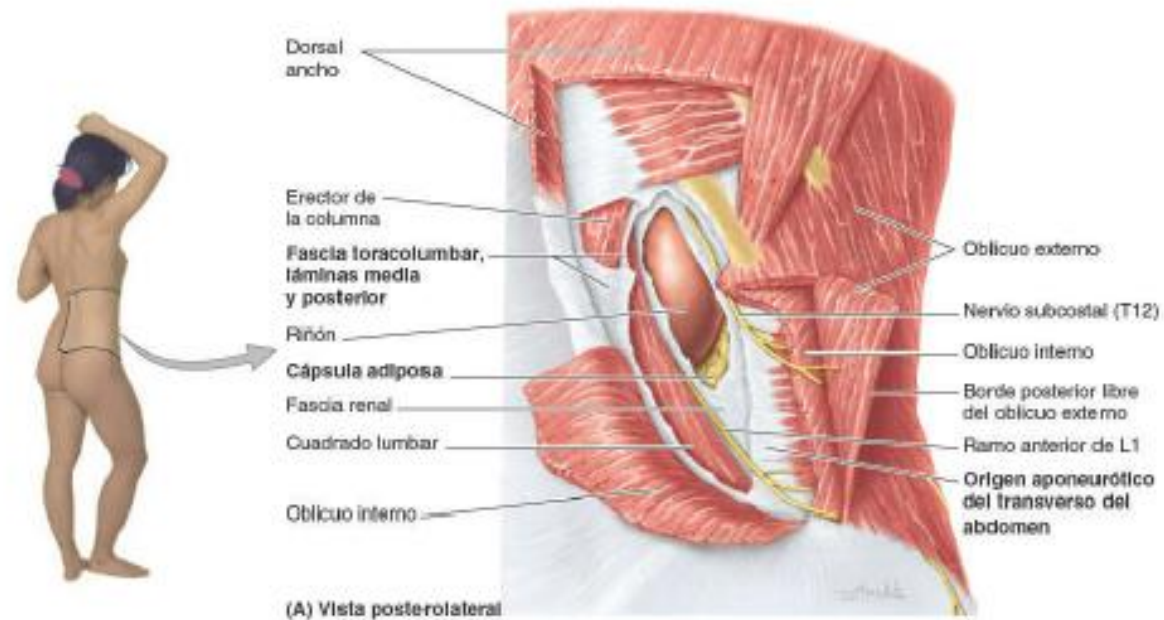
En el borde medial cóncavo de cada riñón hay una incisura vertical, **el hilio renal** que es la entrada a un espacio dentro del riñón, el **seno renal**.

los riñones tienen un color marrón rojizo y miden cerca de 10 cm de largo, 5 cm de ancho y 5,5 cm de grosor.

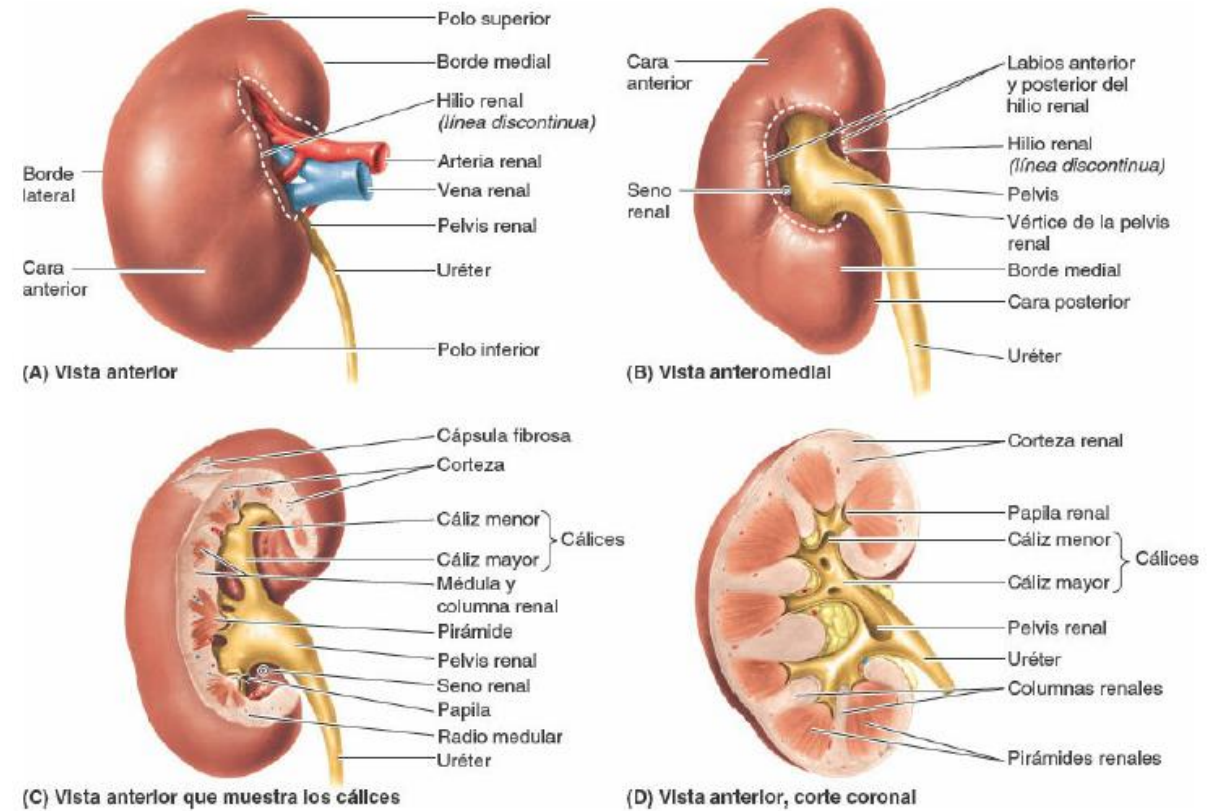
Superiormente, las caras posteriores de los riñones se relacionan con el diafragma, que los separa de las cavidades pleurales y del 12.º par de costillas

Más inferiormente, la cara posterior del riñón se relaciona con los músculos psoas mayor medialmente y con el cuadrado lumbar

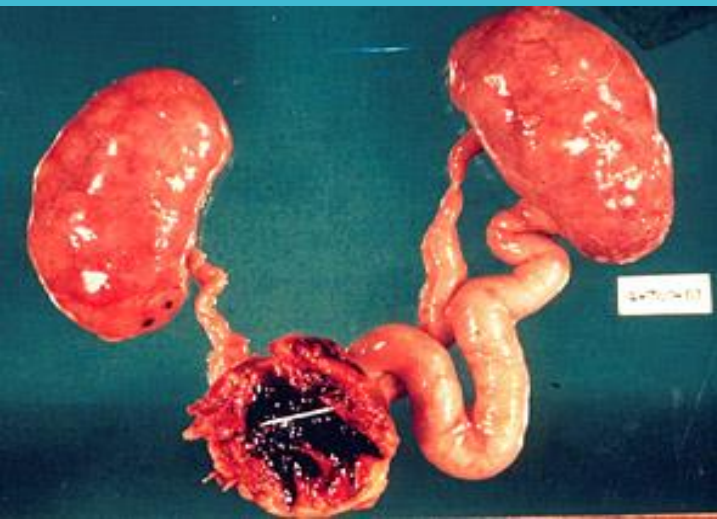
Cada riñón tiene unas caras anterior y posterior, unos bordes medial y lateral, y unos polos superior e inferior.



- **La pelvis renal** es la expansión aplanada y en embudo del extremo superior del uréter.
- **El vértice** de la pelvis renal se continúa con el uréter.
- La pelvis renal recibe dos o tres cálices mayores, cada uno de los cuales se divide en dos o tres cálices menores.
- Cada cáliz menor está indentado por una papila renal, el vértice de la pirámide renal, desde donde se excreta la orina.

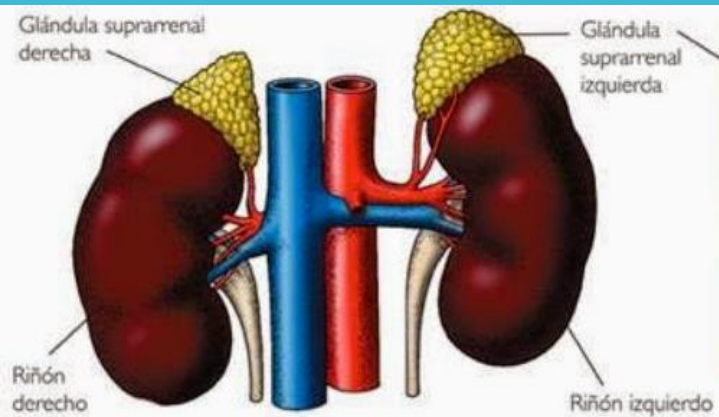


Uréteres



- Son conductos musculares (25-30 cm de longitud)
- Discurren inferiormente desde los vértices de las pelvis renales en los hilos de los riñones, pasando sobre el borde pélvico en la bifurcación de las arterias ilíacas comunes.
- Luego discurren a lo largo de la pared lateral de la pelvis y entran en la vejiga urinaria.

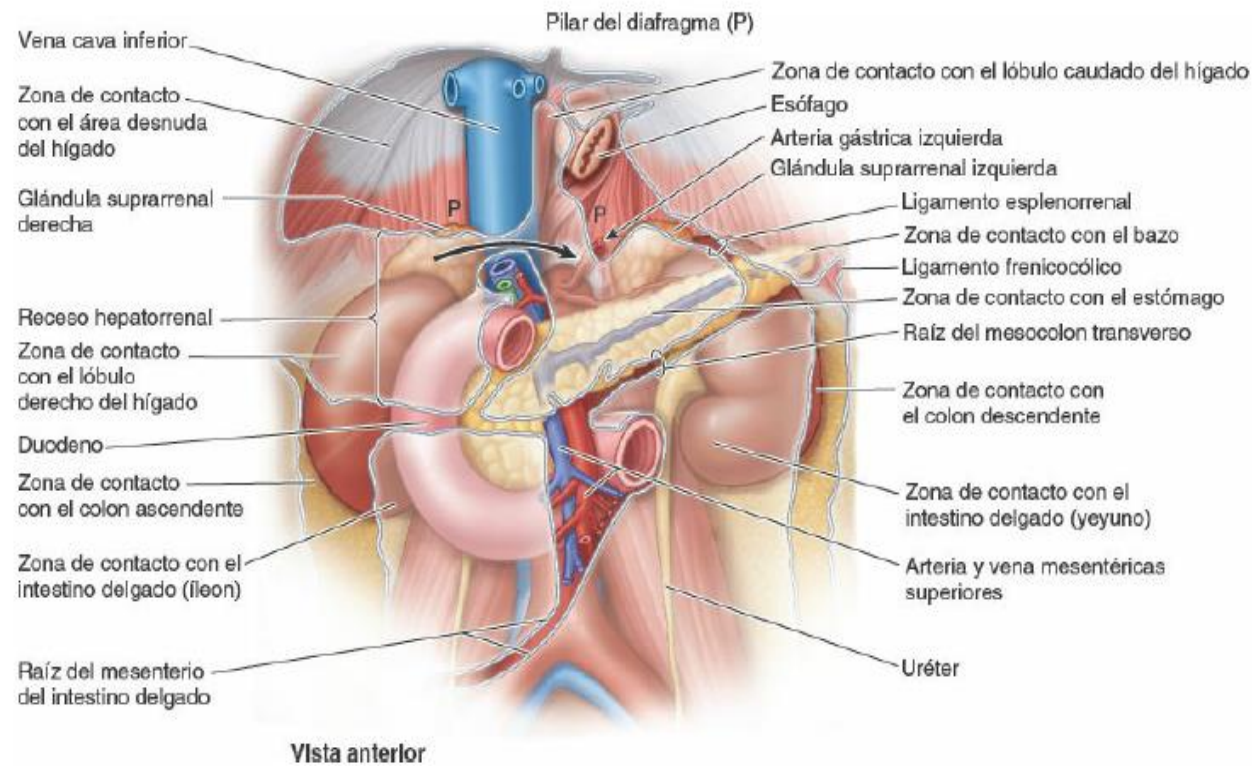
Glándulas suprarrenales (adrenales)



- Se localizan entre la cara superomedial de los riñones y el diafragma
- Están rodeadas por tejido conectivo que contiene abundante grasa perirrenal.
- Las glándulas están rodeadas por la fascia renal, mediante la cual se unen a los pilares del diafragma
- La principal inserción de la glándula se da con los pilares del diafragma.
- La forma y las relaciones de las glándulas suprarrenales difieren en ambos lados.

La glándula derecha, de forma piramidal, es más apical (situada sobre el polo superior) respecto al riñón izquierdo, se sitúa anterolateral al diafragma y está en contacto con la VCI anteromedialmente y con el hígado de forma anterolateral.

La glándula izquierda, de forma semilunar, es medial a la mitad superior del riñón izquierdo y se relaciona con el bazo, el estómago, el páncreas y el pilar izquierdo del diafragma



Estas glándulas tienen dos partes

```
graph LR; A[Estas glándulas tienen dos partes] --- B[La corteza suprarrenal procede del mesodermo y secreta corticoesteroides y andrógenos. Estas hormonas hacen que el riñón retenga sodio y agua en respuesta al estrés, aumentando el volumen y la presión de la sangre.]; A --- C[La médula suprarrenal es una masa de tejido nervioso invadida por capilares y sinusoides, que deriva de las células de la cresta neural y está asociada con el sistema nervioso simpático];
```

La corteza suprarrenal procede del mesodermo y secreta corticoesteroides y andrógenos. Estas hormonas hacen que el riñón retenga sodio y agua en respuesta al estrés, aumentando el volumen y la presión de la sangre.

La médula suprarrenal es una masa de tejido nervioso invadida por capilares y sinusoides, que deriva de las células de la cresta neural y está asociada con el sistema nervioso simpático

Venas y nervios de los riñones, uréteres y glándulas suprarrenales

