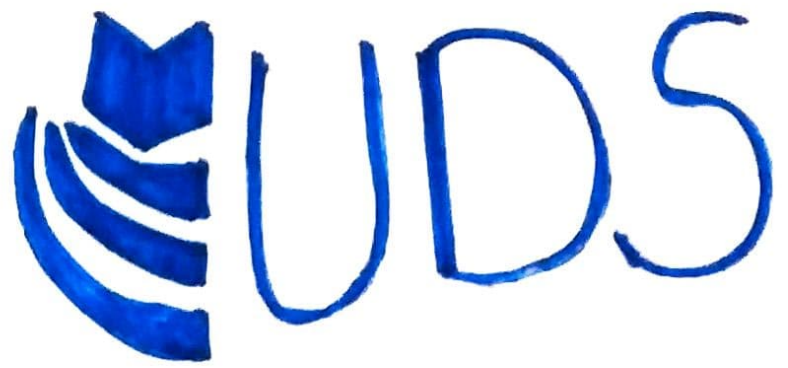

Universidad
Del Sureste



Medicina Humana

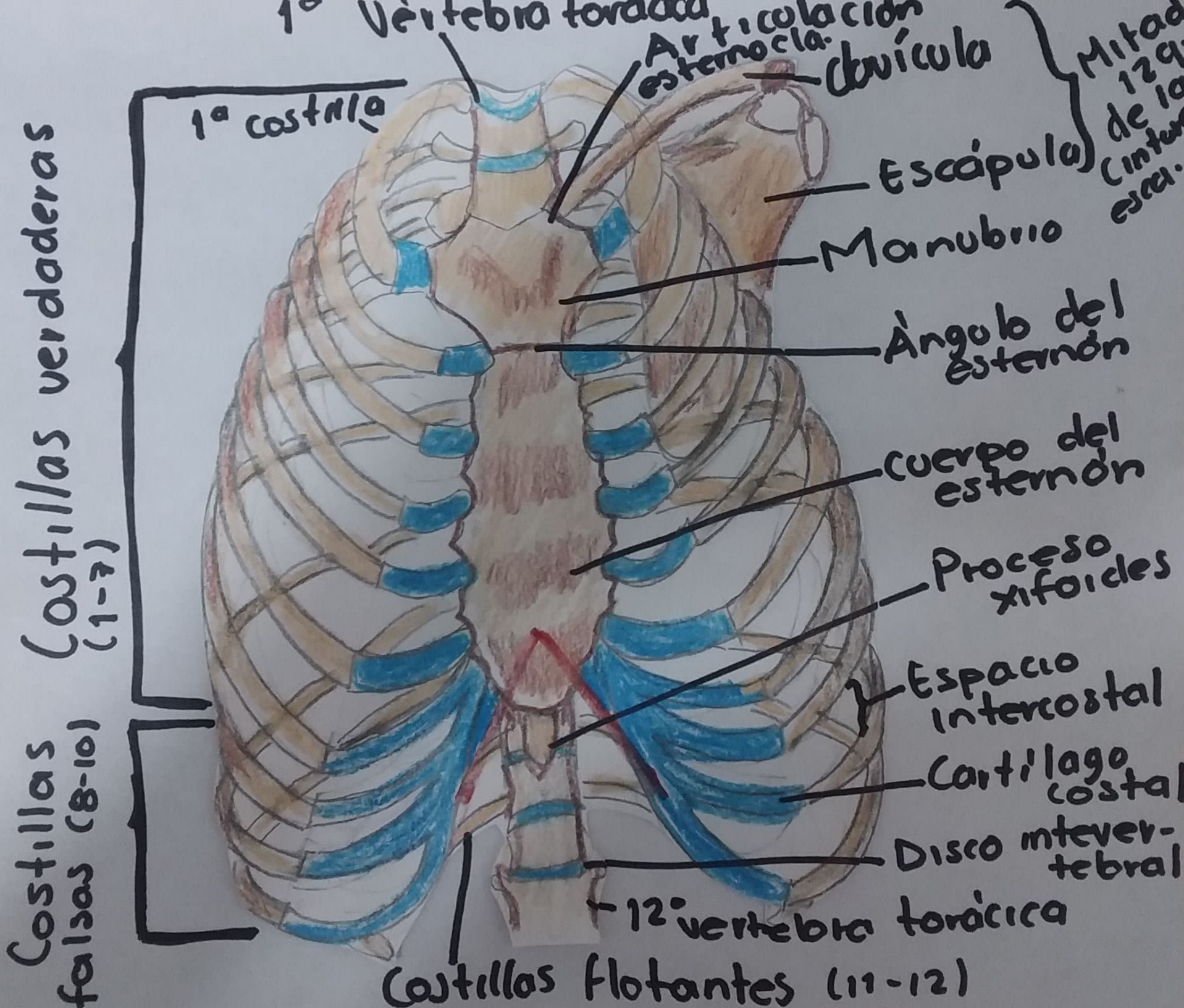
Docente: Dr. Miguel Basilio
Robledo

Alumno(a): Dana Paola
Vazquez Samayoa

Materia: Morfología

Trabajo: Huesos del tórax

Bibliografía: Medicina clínica-
MOORE



1ª Vertebra torácica

Articulación esternocla.

Clavícula

Mitad de 12ª cintura escap.

1ª costilla

Escápula

Manubrio

Ángulo del esternón

Cuerpo del esternón

Proceso xifooides

Espacio intercostal

Cartilago costal

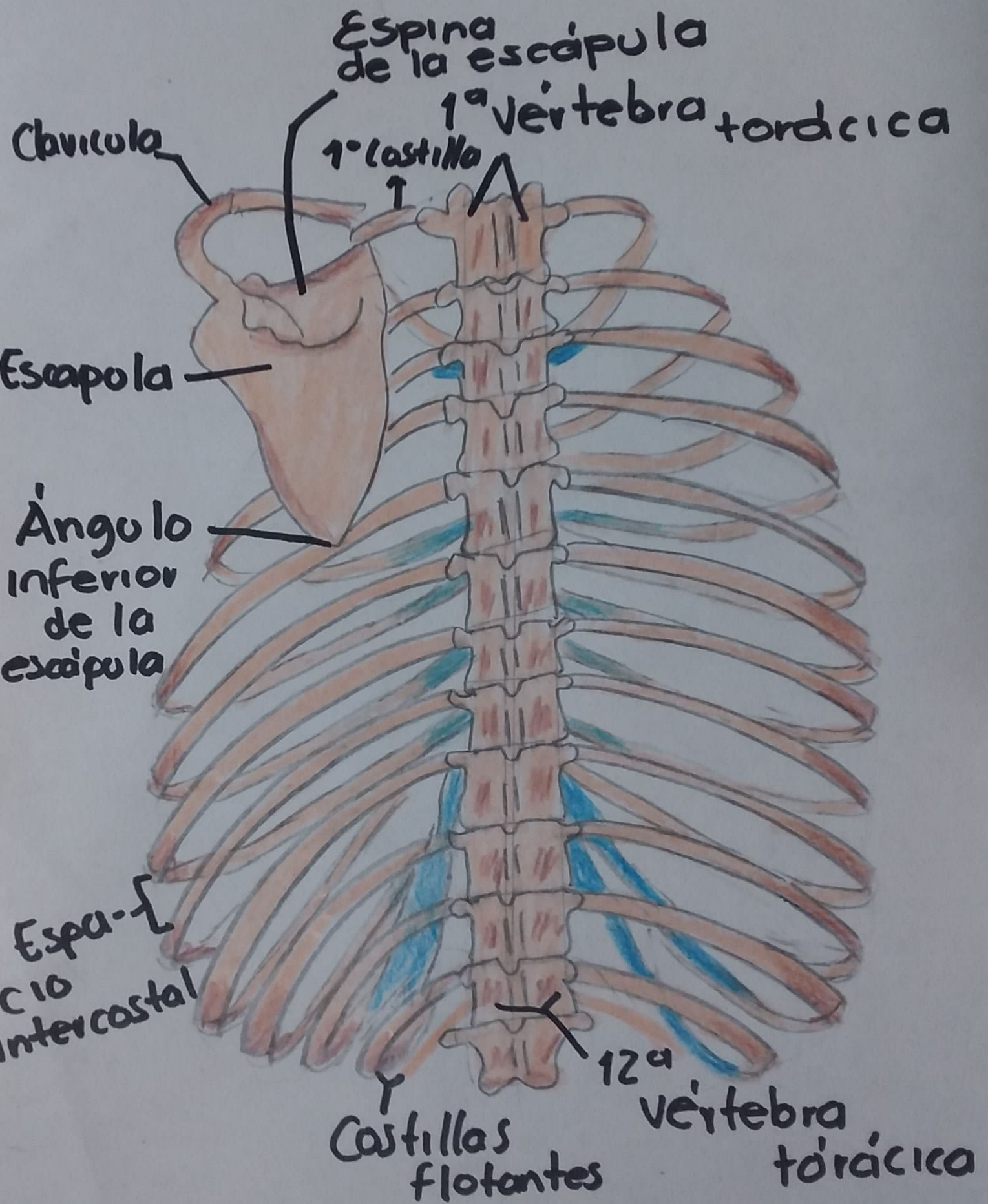
Disco intervertebral

12ª vertebra torácica

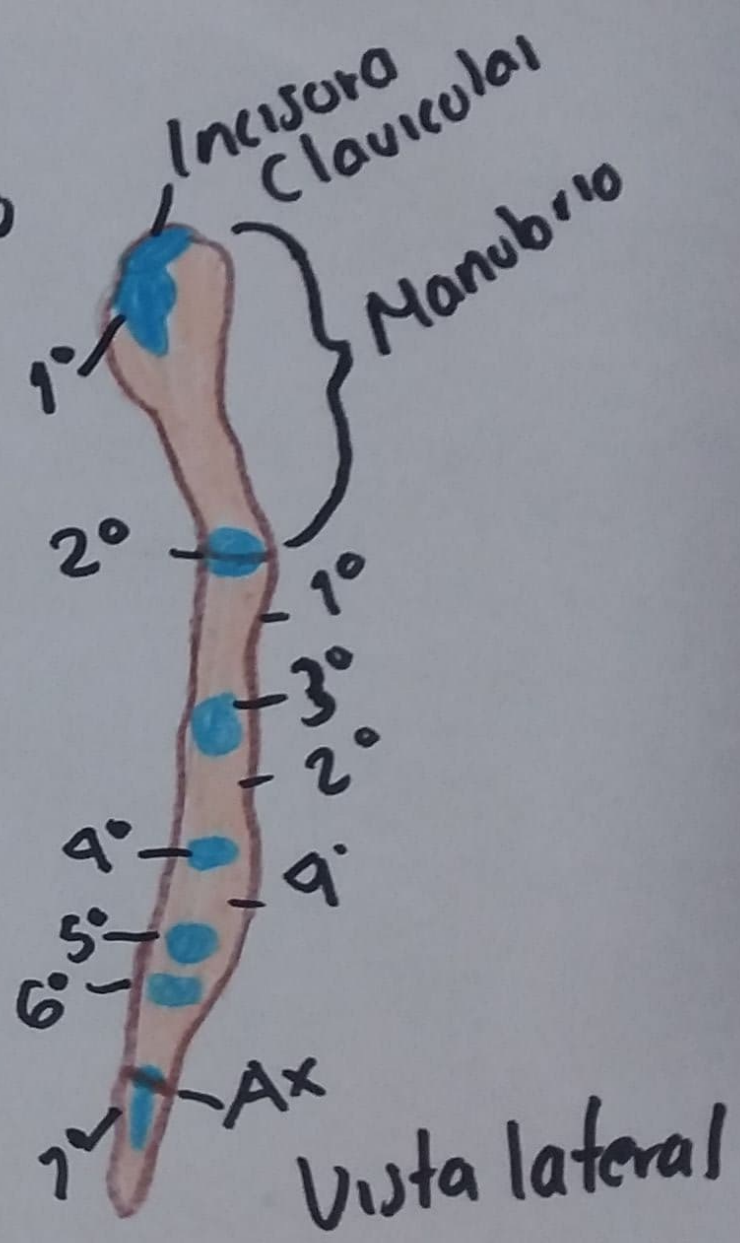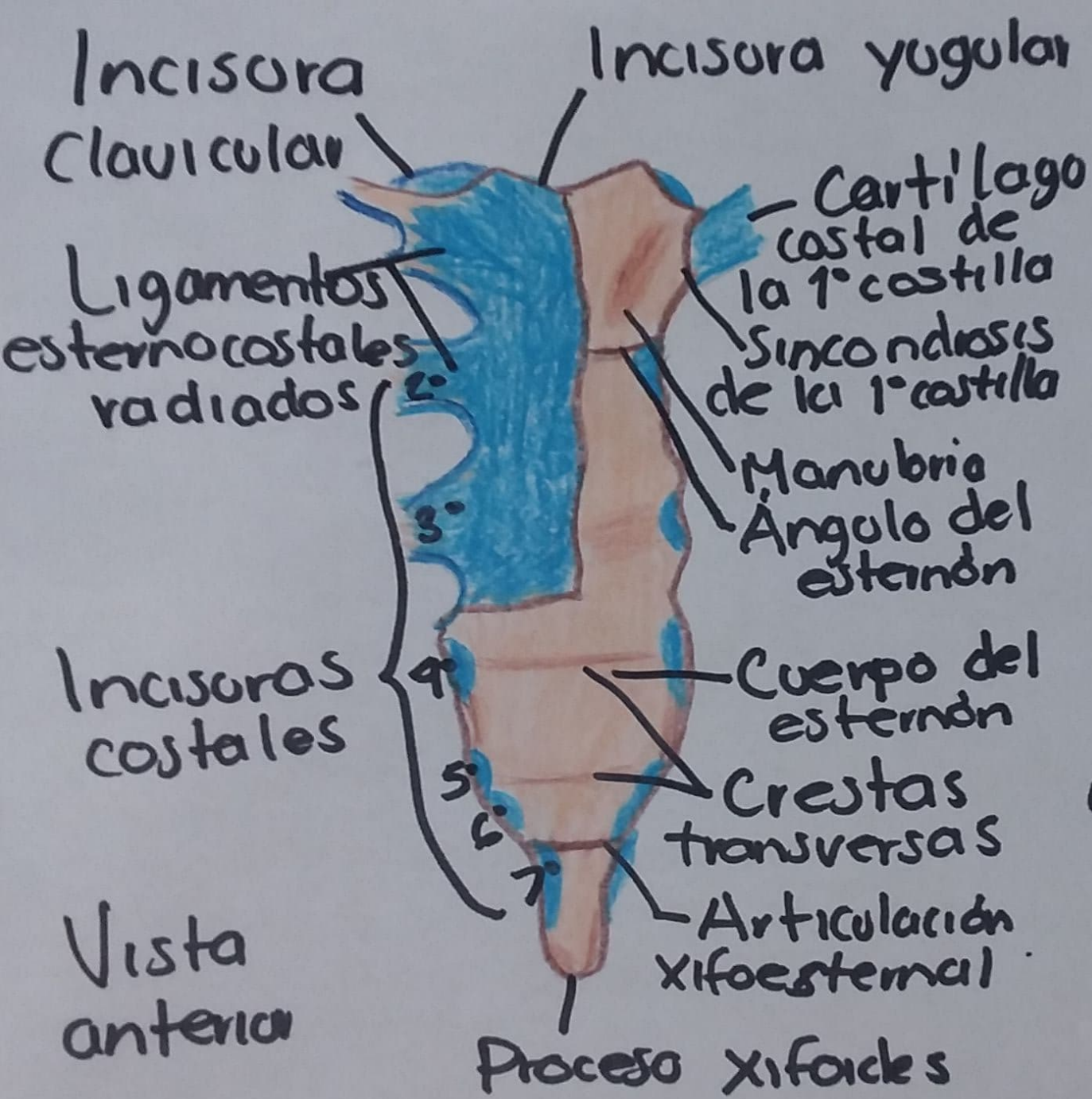Costillas verdaderas (1-7)

Costillas falsas (8-10)

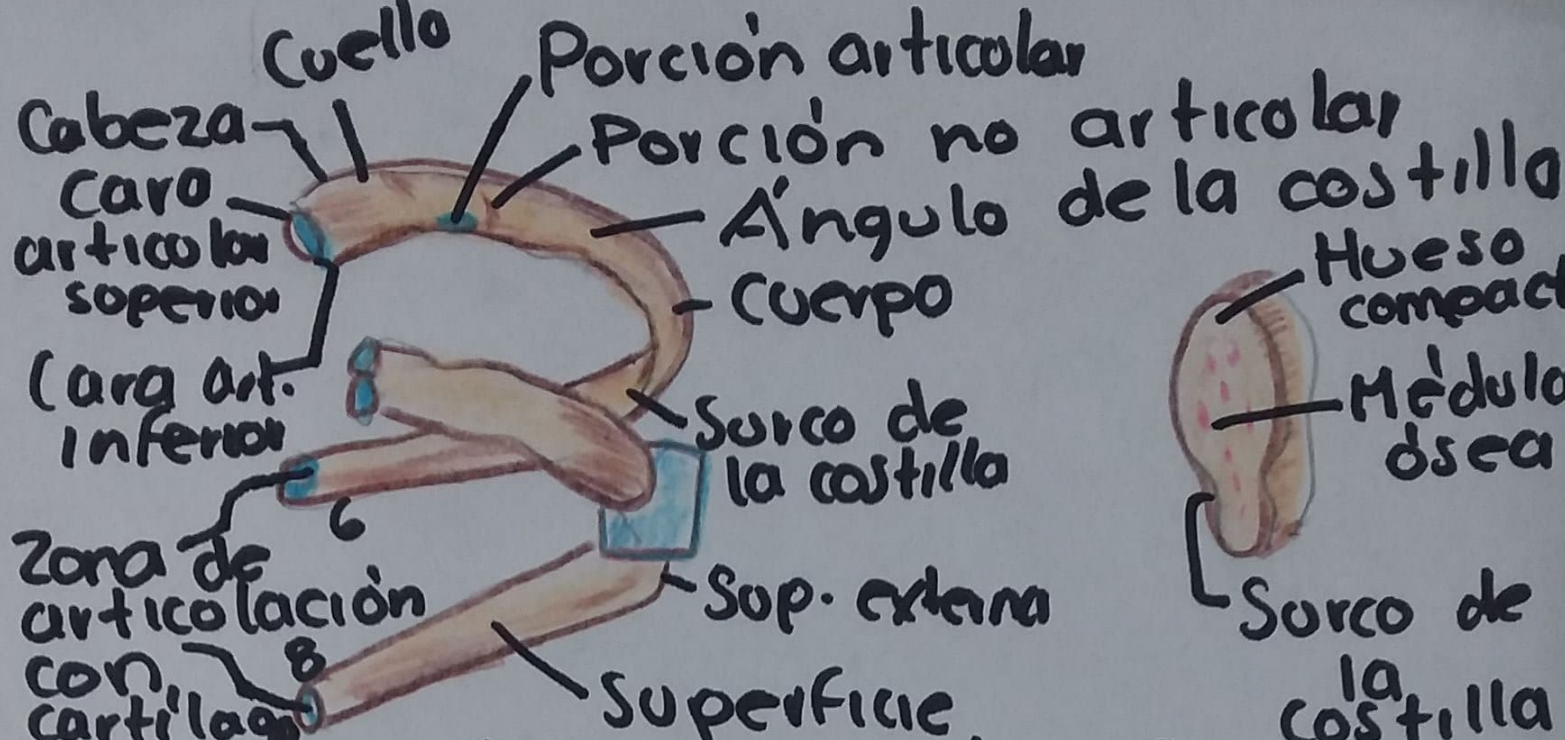
Costillas flotantes (11-12)



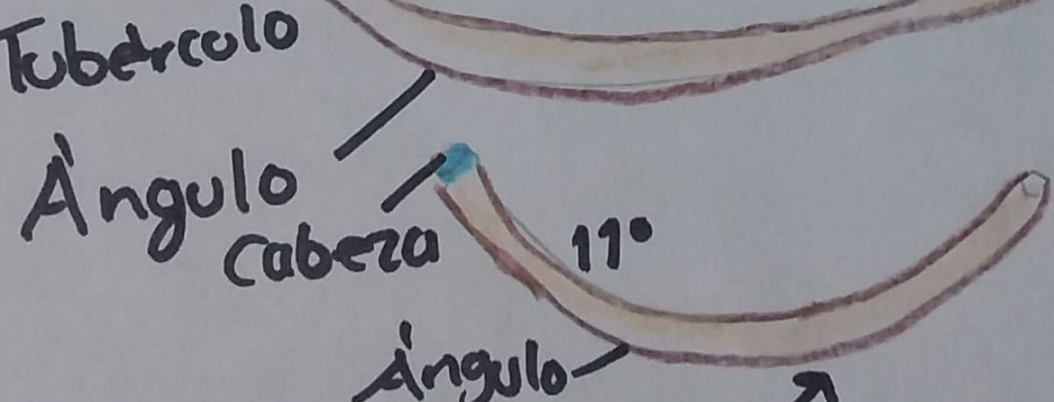
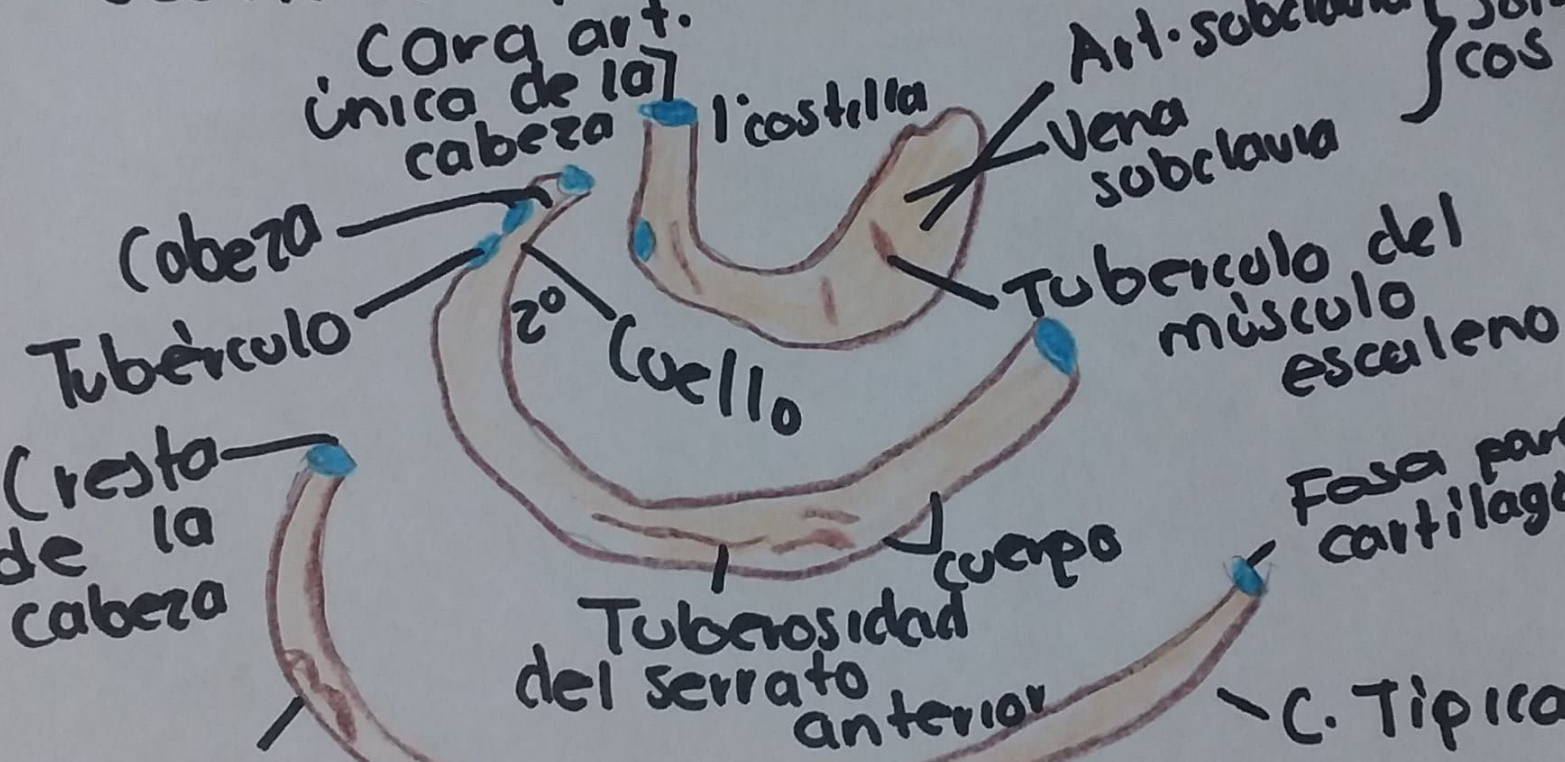
o Vista posterior



Esternón



= Costillas típicas =



Costillas atípicas