



**UNIVERSIDAD DEL SURESTE  
CAMPUS TAPACHULA**

**Materia: Anatomía**

**Docente: Miguel Basilio**

**Tema: Huesos del Tórax**

**Alumno: Daniel Orozco Muñoz**

**Grado: semestre 1 Grupo: LMH14EMM0320-A**

**Tapachula a 01 / 10 / 2020**

## HUESOS DEL TORAX

### HUESOS DEL TÓRAX.

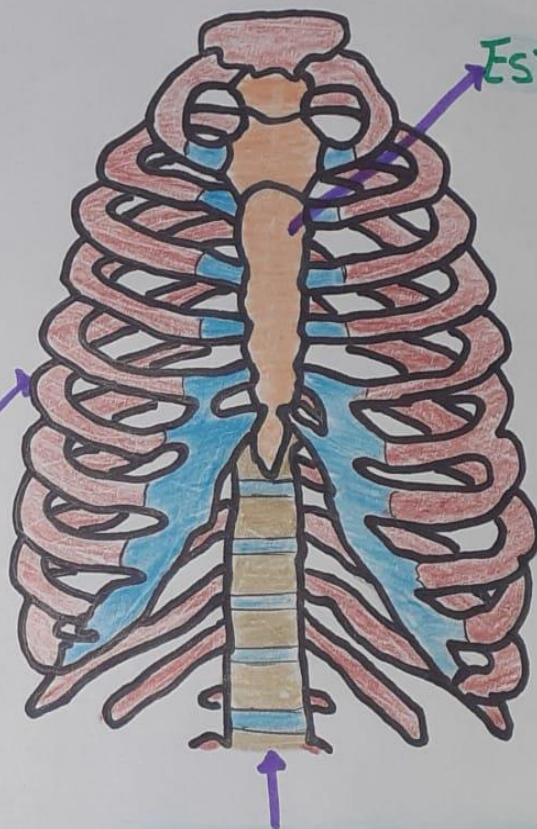
\*TÓRAX: PARTE DEL CUERPO HUMANO, ESTÁ ENTRE LA BASE DEL CUELLO Y DIAFRAGMA.

- TIENE FORMA DE PIRÁMIDE.
- FUNCIÓN: PROTEGE LOS ÓRGANOS INTERNOS
  - Corazón
  - Pulmones
- SE EXPANDE. (Inhalación).

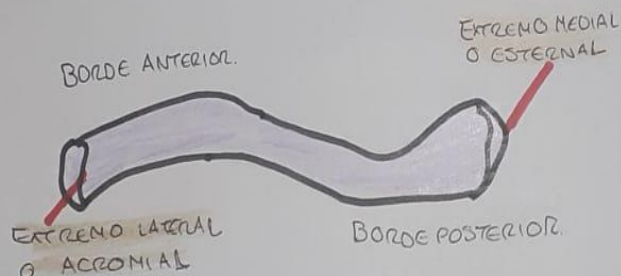
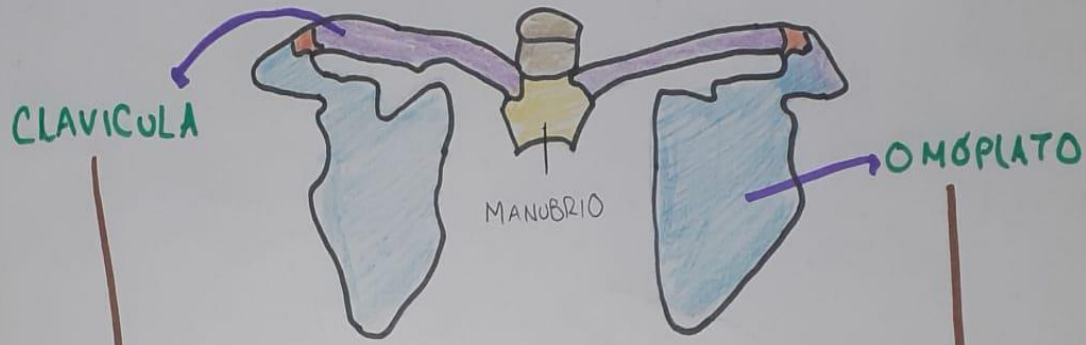COSTILLAS

ESTERNON

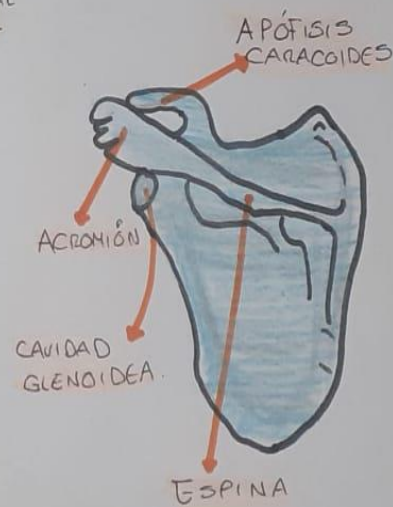
COLUMNA VERTEBRAL



# HUESOS DEL TÓRAX: CLAVÍCULA Y OMÓPLATO.

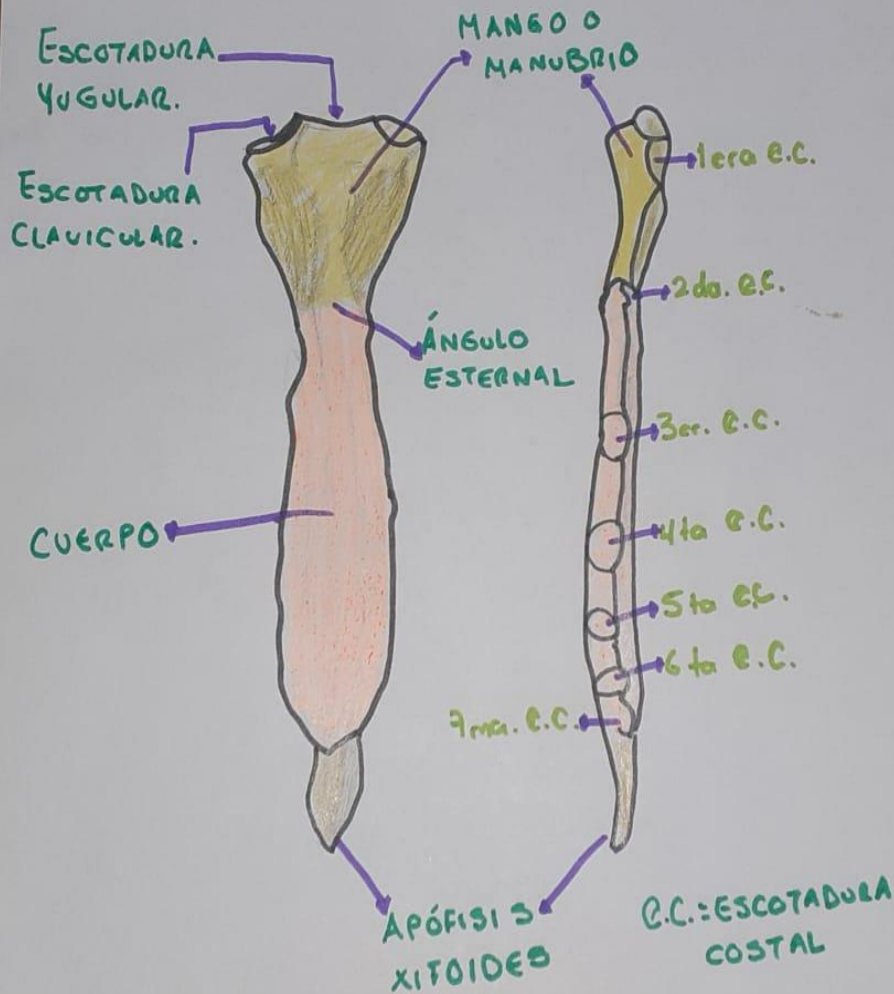


- \*LISA EN TODA SU EXTENSIÓN.
- \*CONVEXA DE ADELANTE ATRÁS EN SU PARTE INTERNA Y MEDIA.
- \*ARTICULA CON ACROMION DE LA ESCAPULA.



- \*HUESO PLANO Y TRIANGULAR.
- \*SE ENCUENTRA EN LA REGIÓN ENTRE LA 2da Y 7ma. COSTILLA.
- \*CONECTA CON EL HÚMERO Y CLAVÍCULA

# HUESOS DEL TÓRAX: ESTERNÓN.



▷ HUESO PLANO IMPAR, MEDIANO Y SIMÉTRICO

▷ SITUADO EN LA PARTE INFERIOR DEL TÓRAX.

▷ MIDE 15 a 20 cm de LONGITUD. (adulto).

▷ 3 SEGMENTOS:

1. **MANUBRIO**: Centro cóncavo, corresponde escotadura yugular.  
 • Articula con el cuerpo mediante la sínfisis manubriosternal.

2. **CUERPO**: articula con la apófisis xifoides mediante la sínfisis xifosternal.

3. **APÓFISIS XIFOIDES**: su longitud y forma son muy variables.  
 • Puede ser ósea o cartilaginosa.



# HUESOS DEL TÓRAX: COSTILLAS.

## COSTILLAS:

- Huesos planos y curvos.
- 12 a cada lado. (24 total).

### 7 VERDADERAS O ESTERNALES.

- Del I a VII, sus cartílagos costales se articulan directamente e individual con el esternón.

### 3 COSTILLAS FALSAS.

- Del VIII, IX y X, se articulan indirectamente con el esternón.
- se unen con el cartilago de la costilla VII.

### 2 COSTILLAS FLOTANTES.

- NO se unen al esternón.

COSTILLAS VERDADERAS 7

COSTILLAS FALSAS 3

COSTILLAS FLOTANTES 2

