



Desarrollo temprano de los vertebrados.

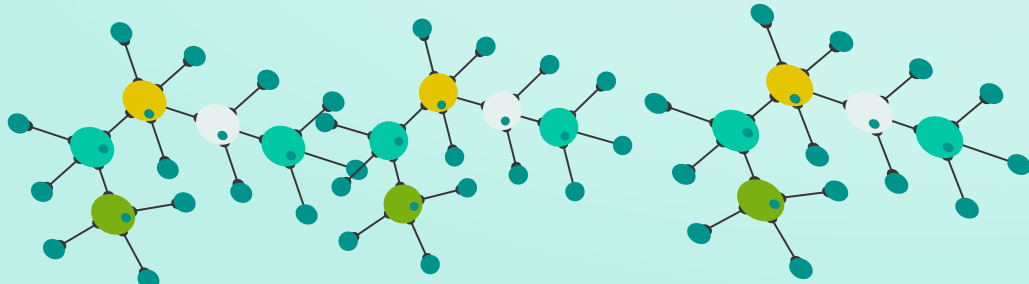
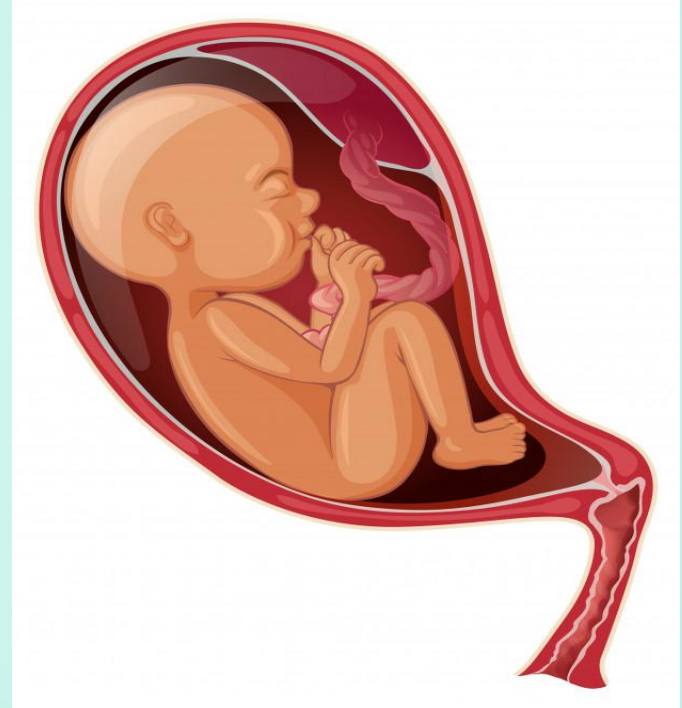Histogénesis

Medicina Humana
Biología del desarrollo

Catedrático: Dra . Dennys Barrientos
Alumnos: Sofía Alfaro
Elieth Jocelyn Burguete Arroyo
Antonio Ramon Hernandez Urbina.

¿Que es la histogénesis?

La histogénesis es la formación de los tejidos orgánicos a partir de las células indiferenciadas de las capas germinales del embrión. Es decir, durante el desarrollo del embrión se van formando las capas germinales que darán lugar con el tiempo y tras la diferenciación celular de millones de células a diversos tejidos que formarán los órganos.



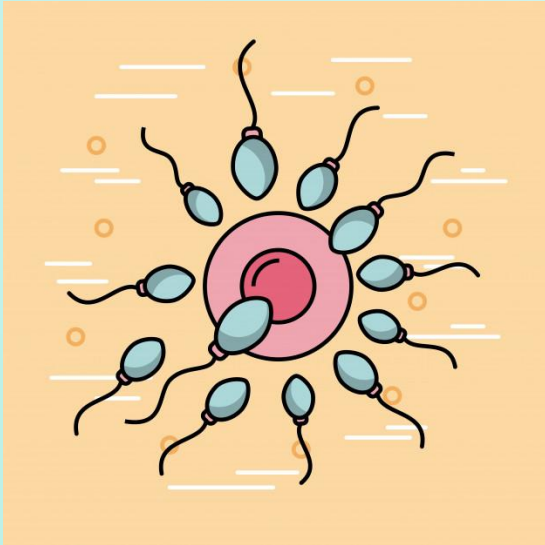
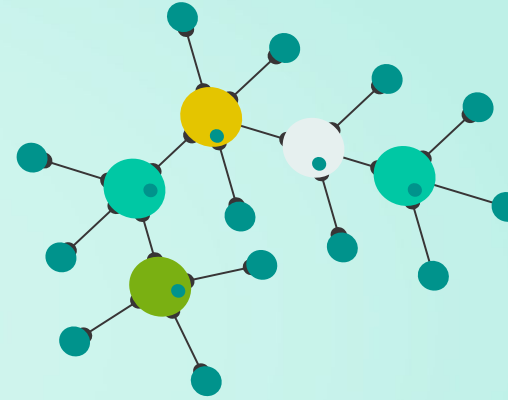


El desarrollo humano empieza con la fecundación, la cual es la unión del espermatozoide y el óvulo

que culmina cuando los pronúcleos de ambas células se han fusionado y los cromosomas maternos y paternos se han unido durante la metafase de la primera división mitótica del cigoto.

Fecundación

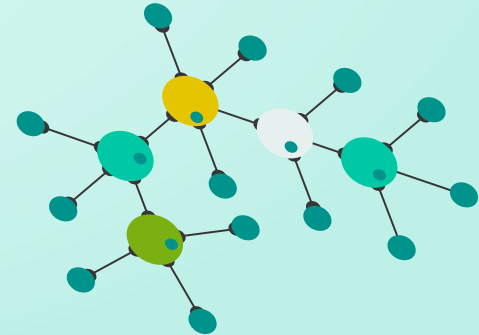
Segmentación

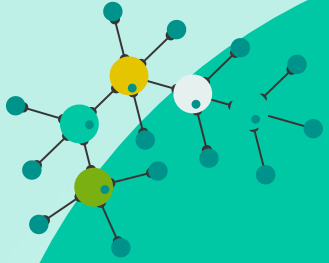


Seguidamente, se forma una cavidad en la mórula, cambiándola a un blastocisto formado por:

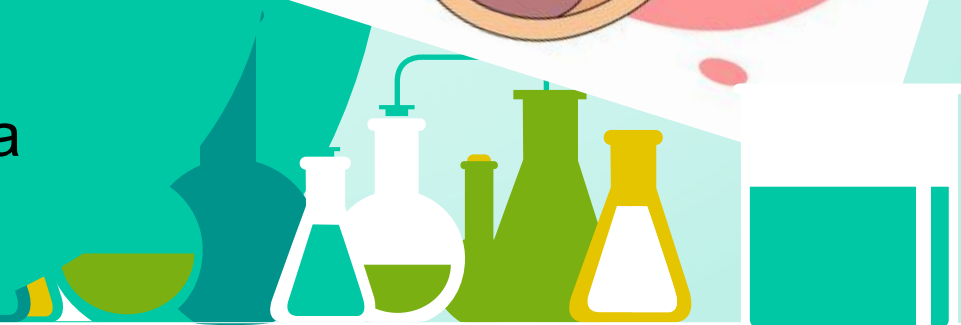El embrioblasto:

La cavidad del blastocisto:

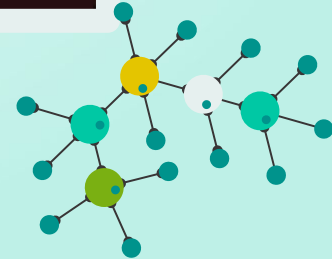
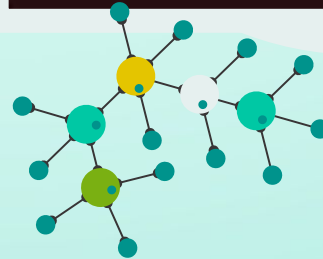
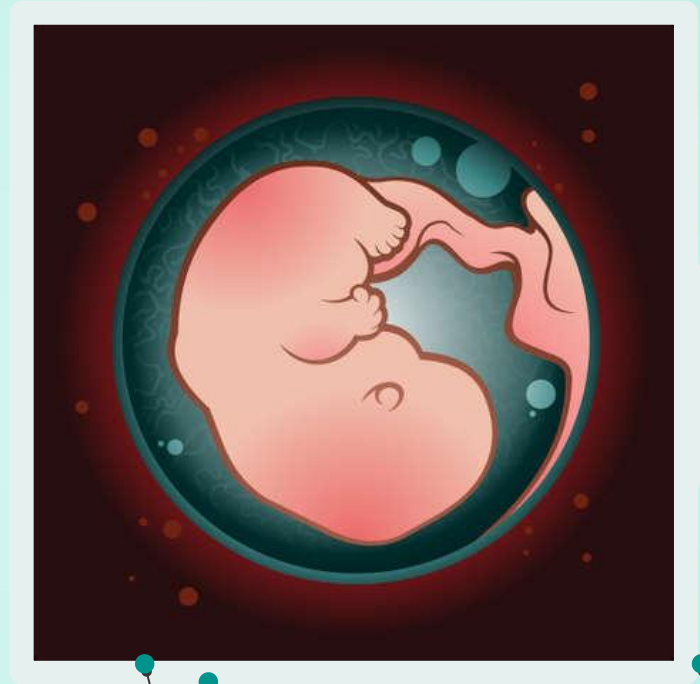



Asimismo, el trofoblasto abarca al embrioblasto y a la cavidad del blastocisto y forma luego estructuras extraembrionarias y la parte embrionaria de la placenta.



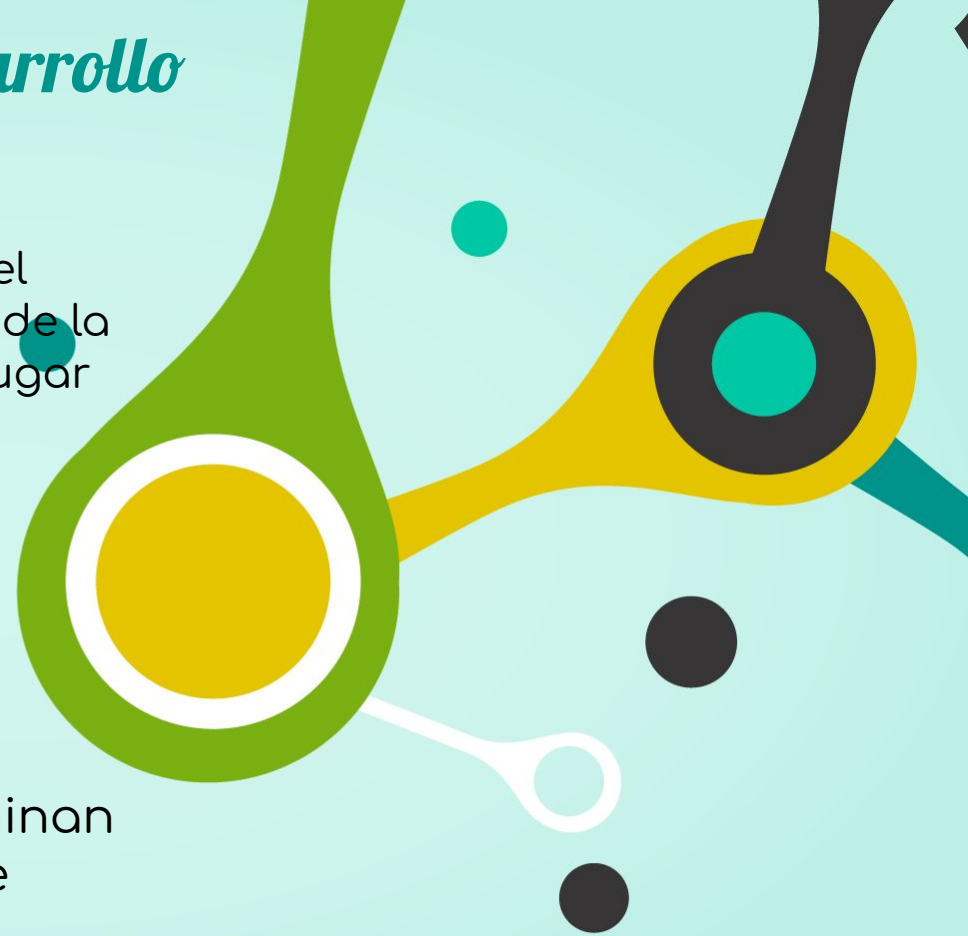La capa del sincitiotrofoblasto entra en el epitelio endometrial y el tejido conjuntivo subyacente. Conjuntamente, se forma el hipoblasto, una capa cúbica en la superficie profunda del embrioblasto. Al terminar esta primera semana, el blastocisto está implantado de manera superficial en el endometrio.



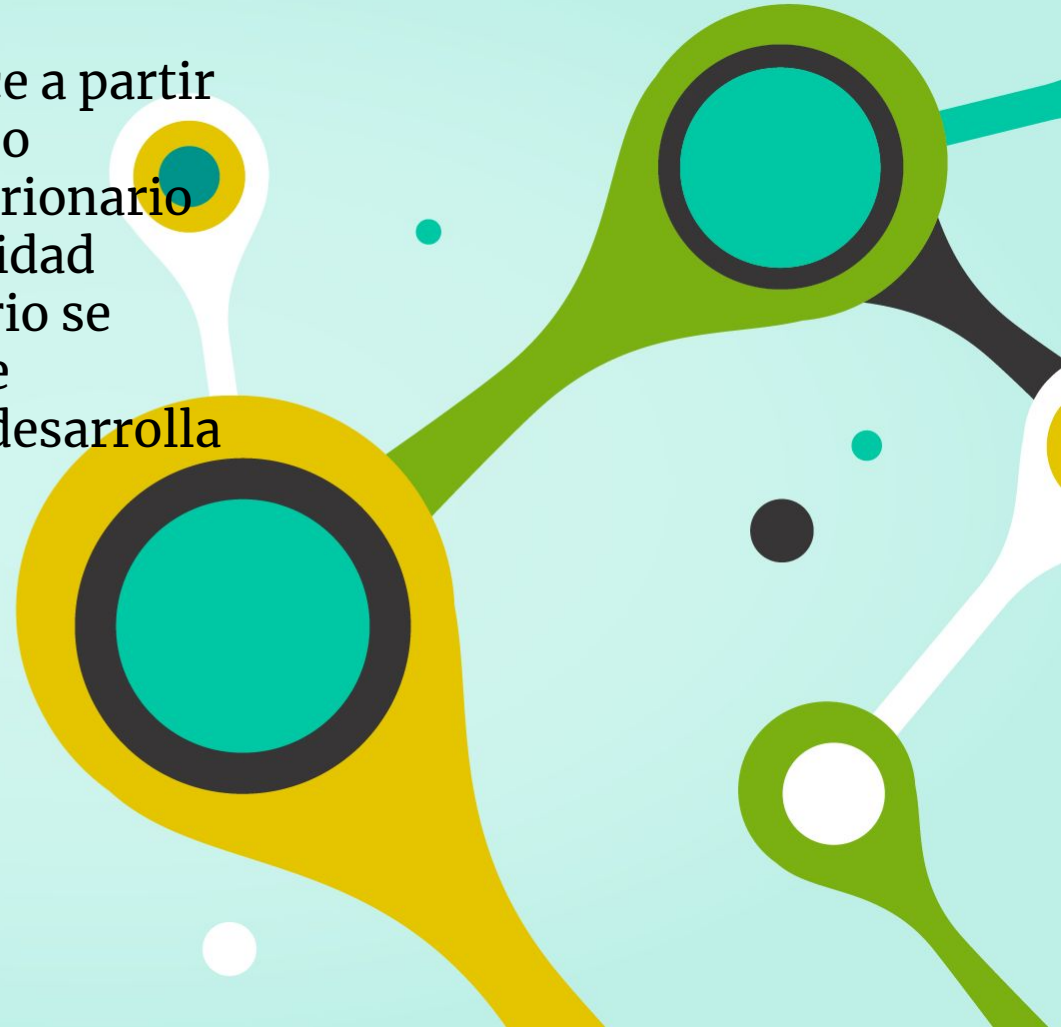
Segunda Semana de Desarrollo Embrionario

La rápida proliferación y diferenciación del trofoblasto son características relevantes de la segunda semana. Estos procesos tienen lugar a medida que el blastocisto completa su implantación en el endometrio.

Los diferentes cambios endometriales provenientes de la adaptación de los tejidos para la implantación se denominan reacción decidua. Al mismo tiempo, se forma el saco vitelino primario y se desarrolla el mesodermo extraembrionario.



El celoma embrionario se produce a partir de espacios que aparecen en dicho mesodermo. El celoma extraembrionario cambia posteriormente en la cavidad coriónica. El saco vitelino primario se forma más pequeño y desaparece sucesivamente al tiempo que se desarrolla el saco vitelino secundario.




Mientras ocurren los cambios mencionados:

La cavidad amniótica surge como un espacio entre el citotrofoblasto y el embrioblasto.

El embrioblasto se distingue en un desarrollo embrionario bilaminar formado por el epiblasto, vinculado con la cavidad amniótica y un hipoblasto adyacente a la cavidad del blastocisto.

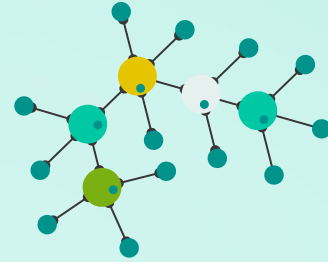
La lámina precordial se desarrolla como un aumento ubicado en el hipoblasto, que indica la zona craneal del embrión y el futuro lugar de la boca.





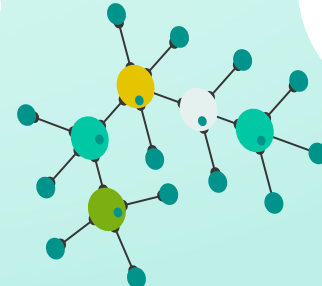

*Tercera Semana de
Desarrollo Embrionario*

El rápido desarrollo del embrión desde el disco embrionario durante esta semana se caracteriza por:



La aparición de la línea primitiva.

El desarrollo de la notocorda.





04

La última parte comprende la gastrulación la cual es el proceso donde se establecen las tres capas germinativas y la orientación axial en el embrión. En el transcurso de este proceso, el disco embrionario bilaminar se convierte en un disco embrionario trilaminar. Estas capas son:

Ectodermo: es la capa más externa de células que envuelve al embrión.

Mesodermo: son las células que forman la parte superior de la capa que creció hacia el interior en la blástula.

Endodermo: es la capa de células más interna.

DERIVADO DEL ECTODERMO SUPERFICIAL:

Epidermis, cabello, uñas, glándulas cutáneas y mamas, hipófisis anterior, esmalte dental, oído interno y cristalino.

DERIVADOS DEL NEUROECTODERMO.



DE LA CRESTA NEURAL:

Ganglios y nervios craneales, médula de la glándula suprarrenal, melanocitos, cartílagos de arcos faríngeos, mesénquima de la cabeza y tejido conjuntivo, rebordes bulbar y conal del corazón.

DEL TUBO NEURAL:

Sistema Nervioso Central (SNC), retina, cuerpo pineal, hipofisis posterior.

DERIVADOS DEL MESODERMO PARAXIAL:

**Músculos de la
cabeza, musculo
esqueletico
estriado.**

DERIVADOS DEL MESODERMO INTERMEDIO:

**Aparato urogenital,
conductos y
glándulas
accesorias.**

DERIVADOS DEL MESODERMO LATERAL:

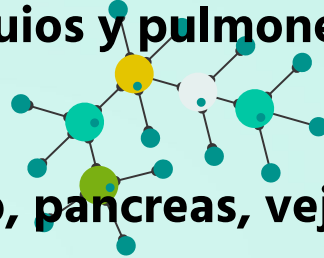
**Tejido conjuntivo y músculo de
vísceras, membranas serosas y de
pleura, pericardio y peritoneo,
corazón primitivo, células
sanguíneas y linfáticas, bazo y
corteza suprarrenal.**

DERIVADOS DEL MESODERMO DE LA CABEZA:

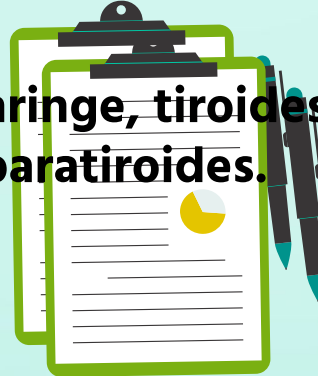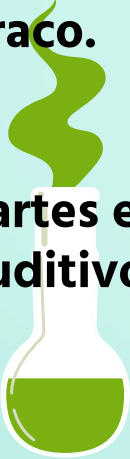**Craneo, tejido conjuntivo
de la cabeza y dentina.**

DERIVADOS DEL ENDODERMO:

1. Partes epiteliales de: traquea, bronquios y pulmones.



2. Epitelio de aparato digestivo: hígado, páncreas, vejiga urinaria y uraco.



3. Partes epiteliales de: faringe, tiroides, cavidad timpánica, tubo auditivo, amígdalas y paratiroides.

