

**MORFOLOGIA**

**“FICHAS DE LOS HUESOS DE LA BOVEDA  
CRANEAL”**

**CATEDRATICO:**

*DR. SAMUEL ESAU FONSECA*

**ALUMNA:**

*ANDREA CITLALI MAZA LÓPEZ*

**ESPECIALIDAD:**

*MEDICINA HUMANA I*

**SEMESTRE:**

*PRIMERO*

*DICIEMBRE DE 2020*

# HUESOS DE LA BÓVEDA CRANEAL

Los huesos que conforman la bóveda craneal los huesos: frontal, parietales y occipital.  
Formados por osificación intramembranosa de la mesénquima de la cabeza, a partir de la cresta neural.

## *Hueso parietal.*

- ♣ Hueso plano.
- ♣ Cuadrangular.
- ♣ Es un hueso par (hay dos de ellos)
- ♣ Su cara externa es convexa y presenta una eminencia parietal, la línea temporal superior y la línea temporal inferior.
- ♣ Su cara interna es cóncava y presenta fositas de pacchioni. Su porción media es deprimida y un sistema de canales ramificados.
- ♣ Tiene cuatro ángulos: ángulo frontal, ángulo esfenoidal, ángulo mastoideo y ángulo occipital.

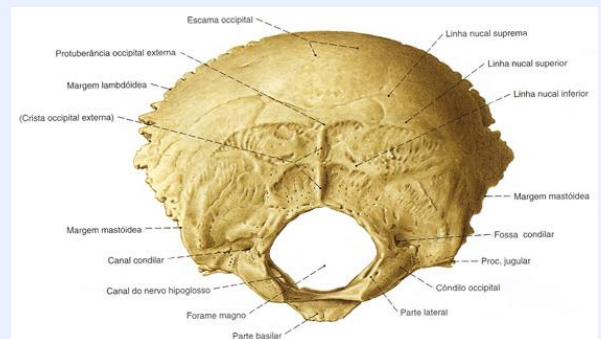


## Hueso occipital

- ♣ Hueso de silueta romboidal.
- ♣ En él se localiza el agujero magno.
- ♣ Su borde es lambdoideo.

En él podemos observar:

- ♣ Un agujero coloideo posterior
- ♣ Un conducto coloideo anterior
- ♣ Una porción basilar
- ♣ Apófisis yugular.
- ♣ Una protuberancia interna.



## Hueso frontal.

- ♣ Hueso plano.
- ♣ Central
- ♣ Simétrico
- ♣ Impar
- ♣ Se encuentra en la parte antesuperior del cráneo
- ♣ Su cara posterior es convexa y lisa.
- ♣ Presenta eminencia frontal.
- ♣ Su borde superior es dentado.
- ♣ Presenta una cresta frontal.
- ♣ Presenta una porción escamosa y una orbital.
- ♣ Su cara interior presenta una línea media de arriba hacia abajo.



