

Universidad del sureste
Lic. en medicina humana

Materia:
Morfología

Nombre del alumno
Elieth Jocelyn Burguete Arroyo

Tema
Bóveda craneal

Catedrático
Dr. Samuel Fonseca

Semestre
Primero

Fecha
05/12/2020

BOVEDA CRANEA...

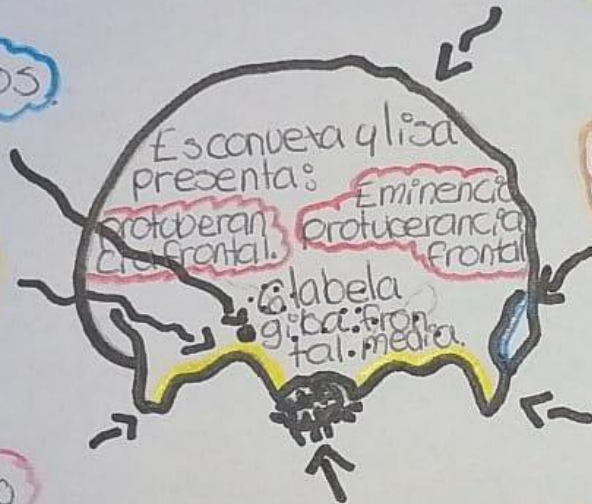
Frontal: CARA ANTERIOR

En los que se alla el orificio supra orbitario, para el paso de nervios y vasos supraorbitarios

Borde superior o parietal, dentado y se articula con los parietales.

por debajo de las eminencias frontales se encuentran los arcos ciliares (Cejas)

Borde inferior, formado por arcos ciliares y apófisis cigomáticas



partiendo de esta sale la cresta frontal, que se continua con la linea curva temporal del h. parietal.

acada lado se encuentra la apófisis cigomatica u orbitaria, que se articula con el h. malar.

Espina craneal (cara inferior del frontal), que se articula con los huesos propios de la nariz y con la apofisis ascendente del maxilar superior.

HUESO PARIENTAL

Su cara externa es muy convexa y presenta la protuberancia o eminencia parietal.

Su cara Interna o Indocraneal, es concava y presenta:

POR DEBAJO DE ESTA EMINENCIA SE OBSERVAN DOS LINEAS CURVAS

Línea temporal superior, donde se inserta aponeurosis o fascia del músculo temporal.

Superposición media es más deprimida y se llama fosa parietal.

Línea temporal inferior, donde se inserta el músculo temporal.

Esta cara está recorrida por un sistema de canales ramificado (hoja de ligera) que se dirigen desde el borde inferior al superior. alojan ramas de la arteria y venas meníngeas medias.

presenta a menudo las fositas granulares o de Pacchioni.

∴ ELYOE ∴